MINISTERE DE LA SANTE
REGION LORRAINE
INSTITUT DE FORMATION EN MASSO-KINESITHERAPIE
DE NANCY

PRISE EN CHARGE D'UN PATIENT APRES UN ACCIDENT DE VOITURE CONDUISANT A UN POLYTRAUMATISME

Rapport de travail écrit personnel
présenté par **Corey CARMAN**
en vue de l'obtention du Diplôme d'Etat
de Masseur-Kinésithérapeute
2004-2005.

SOMMAIRE

RESUME
1. INTRODUCTION 1
1.1 Aspects anatomo et physiopathologiques 1
1.2 Revue de la littérature 1
1.3 Présentation du patient 3
2. BILAN INITIAL 4
2.1 Déficiences 4
2.1.1 Bilan cutanéo-trophique et circulatoire 4
2.1.2 Bilan de la douleur 4
2.1.3 Bilan articulaire 4
2.1.4 Bilan musculaire 5
2.1.5 Bilan sensitif 5
2.1.6 Bilan cognitif 6
2.1.7 Bilan psychologique 6
2.2 Incapacités - capacités 6
2.3 Désavantages 6
2.4 Résultats du bilan 7
2.5 Les objectifs pour la phase de non appui 7
2.6 Les principes 8
3. PROPOSITIONS MASSO-KINESITHERAPIQUES 8
3.1 Lutte contre les adhérences cicatricielles 8
3.1.1 Justification 8
3.1.2 Méthodologie 8
3.2 Lutte contre l'œdème du pied droit 9
3.2.1 Justification 9
3.2.2 Méthodologie 9
3.3 Entretien articulaire précoce de la cheville et du pied droit 9
3.3.1 Justification 9
3.3.2 Méthodologie 10
3.4 Entretien des articulations proximales et intermédiaires du membre inférieur droit 11
3.4.1 Justification 11
3.4.2 Méthodologie 11
3.5 Entretien et renforcement des membres supérieurs et inférieurs 12
3.5.1 Justification 12
3.5.2 Méthodologie 12
3.5.2.1 Les exercices en chaîne fermée en charge 12
3.5.2.2 La méthode de Kabat 12
3.5.2.3 Les exercices analytiques 13
3.6 Déambulation appui simulé 14
3.6.1 Justification 14
3.6.2 Méthodologie 14
4. BILAN INTERMEDIAIRE 14
4.1 Déficiences 15
4.1.1 Bilan cutanéo-trophique et circulatoire 15

4.1.2 Bilan de la douleur 15
4.1.3 Bilan articulaire 15
4.1.4 Bilan musculaire 16
4.1.5 Bilan sensitif 17
4.1.6 Bilan psychologique 17
4.2 Incapacités - capacités 17
4.3 Résultats du bilan 18
4.4 Les objectifs pour la phase d'appui 18
5. PROPOSITIONS MASSO-KINESITHERAPIQUES 18
5.1 Lutte contre les adhérences cicatricielles du pied 18
5.1.1 Justification 18
5.1.2 Méthodologie 19
5.2 Gain articulaire du pied droit 19
5.2.1 Justification 19
5.2.2 Méthodologie 19
5.3 Amélioration de la proprioception 19
5.3.1 Justification 19
5.3.2 Méthodologie 20
5.4 Reprise progressive de l'appui 20
5.4.1 Justification 20
5.4.2 Méthodologie 20
6. BILAN FINAL 21
6.1 Déficiences 21
6.1.1 Bilan cutanéo-trophique et circulatoire 21
6.1.2 Bilan de la douleur 21
6.1.3 Bilan articulaire 21
6.1.4 Bilan musculaire 22
6.1.5 Bilan sensitif 22
6.1.6 Bilan psychologique 22
6.2 Incapacités - capacités 22
7. DISCUSSION 22
8. CONCLUSION 24
BIBLIOGRAPHIE
ANNEXES

1. INTRODUCTION

1.1 Aspects anatomo et physiopathologiques

M. D. présente une fracture ischio pubienne associée à un refend du cotyle droit non déplacé ; des fractures ouvertes du premier métatarse, du deuxième métatarse et de la première phalange droite avec perte de substance osseuse associée à un délabrement cutané important ; une fracture non déplacée de l'apophyse transverse de la vertèbre C7 ; une luxation talocrurale (tibio-astragalienne) ; et un traumatisme crânien avec perte de connaissance ayant conduit à une trachéotomie.

1.2 Revue de la littérature

Le traitement médical d'une fracture de la branche ischio pubienne par choc direct consiste en une immobilisation au lit pendant 10 jours environ avec une remise en charge suivant les douleurs. Mais dans le cas étudié, il existe aussi une fracture du cotyle non déplacé dont le traitement éclipse le problème précédent. Pour cette fracture, le patient reste alité pendant 15 jours après quoi l'appui n'est pas autorisé jusqu'au 75ème jour (3).

Normalement les fractures déplacées du métatarse nécessitent une réduction, une contention par broches et une immobilisation (1). Mais la réduction n'est pas réalisée à cause de la gravité des autres problèmes de la cheville et du pied. Par contre, la luxation talocrurale est réduite et immobilisée. Généralement, l'immobilisation est faite par botte plâtrée ou par résine. En raison des blessures ouvertes, la surveillance de la peau est essentielle, par conséquent l'immobilisation par fixateur externe est préconisée (1). Une telle immobilisation doit durer au minimum six semaines avec possibilité d'appui au bout d'une quinzaine de jours

(9). Mais n'oublions pas l'existence de la fracture du cotyle qui demande le non appui pendant 75 jours et annule les consignes d'appui de la luxation talocrurale.

En résumé, le patient est alité pendant 15 jours, avec non appui pendant 75 jours pendant lesquels la cheville est immobilisée environ 6 semaines. Les objectifs principaux de la rééducation pendant la période d'immobilisation au lit sont la prévention des troubles trophiques, la lutte contre la raideur articulaire et l'amyotrophie musculaire (1). Rappelons que tout renforcement contre résistance est interdit pour la jambe concernée par la fracture. Aussi le passage des broches du fixateur externe dans la peau, les muscles et les aponévroses risque d'entraîner des adhérences musculo-cutanées, c'est pourquoi toutes les articulations libres doivent être mobilisées afin de conserver les plans de glissement.

A la fin de cette période, la verticalisation commence mais toujours sans appui sur la jambe blessée. Toute immobilisation en décubitus entraînant une activité ostéolytique (1), une verticalisation la plus précoce possible limite et inverse cette ostéoporose. Avec l'aide des barres parallèles ou des cannes anglaises le patient peut déambuler sans risque d'aggravation des fractures. Les objectifs précédents sont toujours valides.

Finalement, la rééducation lors de la phase d'appui peut s'intensifier. La consolidation de la fracture est acquise donc le renforcement contre résistance est autorisé. Nous ajoutons l'objectif de la rééducation fonctionnelle afin de restituer l'autonomie antérieure du patient. L'appui est progressivement augmenté et les aides à la marche sont progressivement enlevées. La reprogrammation neuromusculaire et proprioceptive est aussi capitale.

Après avoir explicité, à partir de la littérature, les lignes du traitement pour les problèmes identifiés, il nous reste à l'appliquer à ce cas précis, en fonction des bilans et objectifs successifs.

1.3 Présentation du patient

M. D., 24 ans, célibataire, travaillait au Luxembourg comme livreur, en intérim. Il a eu un accident de voiture le 25 décembre 2004. Son amie qui était avec lui dans le véhicule est décédée. Sa structure familiale est composée d'une mère, d'une sœur de 25 ans et d'un frère de 19 ans. Il n'a plus de contact avec son père.

L'accident, sans tiers responsable, s'est déroulé au Luxembourg, où M. D. a été traité initialement. Il a perdu connaissance et n'a aucun souvenir de l'accident. Dans un premier temps, les soins reçus ont été une trachéotomie et la mise en place d'un fixateur externe de Hoffman II (le 26 décembre 2004) pour la cheville droite après réduction de la luxation et mise en suspension de son membre inférieur droit pour les fractures du bassin. La trachéotomie a été enlevée le 2 janvier 2005.

Le 18 janvier 2005, le patient a été rapatrié à Nancy. A l'Hôpital Central de Nancy, M. D. a bénéficié de greffes de peau sur le pied droit le 31 janvier 2005, puis a subi l'ablation du fixateur externe de la cheville droite le 14 février 2005. Ces interventions se sont déroulées dans de bonnes conditions.

Il a ensuite été transféré au centre de rééducation de Neufchâteau le 16 février 2005 pour un rapprochement familial. M. D. a des antécédents de héroïnomanie depuis 4 ans et un tabagisme de 5 paquets années. Il est actuellement sous substitutif avec méthadone et ne présente, à ce jour, aucun signe de manque.

2. BILAN INITIAL (le 18 février 2005) J. 7 semaines et 5 jours

2.1 Déficiences

2.1.1 Bilan cutanéo-trophique et circulatoire

M. D. présente plusieurs plaies à la jambe droite et au pied droit : 2 sur la face antérieure de la cuisse droite (sites des prises de peau pour les greffes), 2 sur les surfaces latérale et médiale du pied droit où nous trouvons aussi des sites de greffes (annexe V). Nous remarquons la présence d'un œdème au pied droit. A cause des plaies et des risques d'infection les mesures de circonférence ne sont pas prises le jour du bilan initial. M. D. porte une gouttière postérieure pour protéger la cheville droite. De nombreuses cicatrices, de 1 à 4 centimètres de long, sont visibles sur le visage (5 sur le front, 2 sur l'os zygomatique droit, 2 à chaque coin de la bouche, et une sur le côté gauche du menton).

2.1.2 Bilan de la douleur

M. D. déclare ne ressentir aucune douleur ni spontanée ni provoquée. Il a un traitement antalgique préventif de fond de Ixprim ® : 2 cachets le matin, 1 le midi, 2 le soir, et 1 la nuit.

2.1.3 Bilan articulaire

Les membres supérieurs (MS) sont évalués qualitativement en symétrique et ne

présentent aucun déficience. Les amplitudes passives des articulations des membres inférieurs (MI) ont été mesurées avec un goniomètre, et n'ont pas de déficit articulaire sauf à la cheville et au pied droits. Toutefois les amplitudes sont difficiles à mesurer le jour du bilan initial à cause du pansement très épais qui gêne le mouvement de la cheville et du pied et cache les repères (annexe V). L'amplitude du gros orteil présente un intérêt particulier à cause de son importance pour le pas postérieur (6). La mobilité cervicale est symétrique et sans déficience.

2.1.4. Bilan musculaire

Suite à la fracture du cotyle droit, la force musculaire de la jambe droite n'a pas été mesurée contre résistance. Avec le pansement et les fractures du pied, l'évaluation de la force de ces muscles s'avère ardue. Les valeurs utilisées sont des cotations de testing par assimilation. Un résultat inattendu est la diminution considérable de la force du triceps brachial droit (annexe I). Nous soupçonnons le traumatisme au niveau de la vertèbre C7 d'être responsable de cette disparité.

Le patient a maigri de 15 kg depuis l'accident avec une fonte musculaire globale. Son poids actuel est 63,8 kg. Nous ne trouvons aucune contracture musculaire des MS, des MI, du tronc, ni de la région cervicale.

2.1.5 Bilan sensitif

La sensibilité superficielle est testée bilatéralement. Nous ne notons aucun déficit de la sensibilité des MS. M. D. rapporte une hypersensibilité sur les greffes et les plaies pendant la détersion et l'application des pansements.

2.1.6 Bilan cognitif

M. D. ne montre aucun limitation cognitive ou autres séquelles suite à son traumatisme crânien.

2.1.7 Bilan psychologique

Selon le premier rapport du psychologue, M. D. ne présente pas d'éléments en faveur d'un syndrome dépressif. Il verbalise facilement son ressenti. Il est calme, coopérant et motivé. Il se sent coupable de la mort de son amie parce qu'il conduisait, mais n'exprime aucune velléité suicidaire. Le patient adhère aux soins et aux contraintes de non appui sur la jambe droite.

2.2 Incapacités - capacités

A ce jour, M. D. ne peut pas déambuler avec deux cannes anglaises. Il ne possède pas la force musculaire nécessaire au niveau des épaules et du triceps brachial droit pour se tenir en équilibre avec les cannes anglaises. Dans les barres parallèles qui représentent des points fixes, il arrive à déambuler malgré ses forces musculaires diminuées.

Le patient se déplace en fauteuil roulant. Il manie bien son fauteuil roulant malgré les déficits des MS. Les transferts sont aisément réalisés en respectant les consignes de non appui. Le patient peut aussi s'habiller, faire sa toilette et prendre une douche seul.

2.3 Désavantages

Le patient ne peut pas commencer son contrat de travail comme peintre en bâtiment

prévu pour janvier suite à son hospitalisation. Depuis presque huit semaines, le patient n'est pas sorti de l'hôpital et a uniquement reçu des visites de sa famille.

2.4 Résultats du bilan

M. D., 24 ans, suite à un AVP du 25 décembre 2004 arrive dans notre centre en phase de non appui avec une fracture du cotyle et après l'ablation du fixateur externe pour une luxation de la cheville droite. Il présente des problèmes cutanés et trophiques mis en évidence par des cicatrices sur le visage, des plaies et un œdème au pied droit. Il existe une possible diminution de l'amplitude de l'articulation talocrurale, que le bilan goniométrique initial n'a pu mettre en évidence à cause des restrictions externes des pansements et des blessures au pied. Dès que les plaies seront mieux cicatrisées et les pansement moins restrictifs, le bilan articulaire de la cheville droite sera finalisé. Le patient souffre d'une diminution de la force de plusieurs muscles des MS et MI, et en particulier du triceps du bras droit. Le problème de la force du triceps peut être lié à la fracture de la vertèbre C7 mais aucun autre indice ne suggère une atteinte de la moelle épinière. Ainsi, à ce jour, aucune explication précise ne justifie cette déficience. Le patient est en fauteuil roulant afin d'éviter de prendre appui sur la jambe droite. Le patient est motivé et ne paraît pas imprudent.

2.5 Les objectifs pour la phase de non appui

Les souhaits de M. D. sont la guérison complète des plaies du pied et la reprise de la marche afin de mettre fin à son hospitalisation. Pour arriver à ces buts nos objectifs sont :

- Lutte contre les adhérences cicatricielles du visage.
- Lutte contre l'œdème du pied droit.

- Entretien articulaire précoce de la cheville et du pied droit en attendant la finalisation du bilan articulaire.
- Entretien des articulations proximales et intermédiaires du MI droit.
- Entretien et renforcement des MS et MI gauche pour préparer la déambulation.
- Acquisition du béquillage en appui simulé.

2.6 Les principes

Pendant la rééducation de M. D. nous respectons certains principes : le respect des consignes du chirurgien et du médecin, la fatigabilité du patient, le respect de la douleur, la surveillance d'apparition des signes d'une algoneurodystrophie, d'une phlébite.

3. PROPOSITIONS MASSO-KINESITHERAPIQUES

3.1 Lutte contre les adhérences cicatricielles

3.1.1 Justification

Afin d'enlever les adhérences et de diminuer l'effet esthétique des cicatrices sur le visage, le massage est préconisé. Le massage permet de lutter contre les risques rétractiles, de conserver le glissement des plans cutanés et sous-cutanés, et de solliciter les qualités mécaniques d'une peau fragile afin d'aider à la réorganisation fonctionnelle des tissus (4).

3.1.2 Méthodologie

Un massage avec des mobilisations par friction, manœuvres de Wetterwald, et des pressions glissées (4) est effectué une fois par jour avec de la crème Madécassol ® 1% pour la

résolution des cicatrices. Les blessures du pied n'étant pas encore complètement épithélialisées, le massage est contre-indiqué.

3.2 Lutte contre l'œdème du pied droit

3.2.1 Justification

Le retour veineux est effectué successivement par les pompes musculaires lors des phases successives d'appui. Si celles-ci sont insuffisantes avec le défaut d'appui, une élévation de pression va provoquer un œdème. La résorption de l'œdème est une priorité pour faciliter l'apport d'oxygène en sang artériel localement et la guérison des blessures.

3.2.2 Méthodologie

La surélévation du pied et l'application locale de froid sous forme de glace contribuent à la réduction de l'œdème. Ce traitement est effectué pendant la nuit et durant la journée le plus fréquemment possible. Certaines techniques de massage peuvent aider le flux veineux mais sont contre-indiquées sur un tégument endommagé.

3.3 Entretien articulaire précoce de la cheville et du pied droits

3.3.1 Justification

Les mobilisations sont envisagées pour les articulations de la cheville et du pied droits qui, sous l'effet d'une immobilisation prolongée, présentent une grande probabilité de perte de mobilité. Si les amplitudes sont limitées le déroulement du pied va être gêné et des douleurs à l'appui peuvent apparaître (1). La mobilisation de l'articulation métatarso-phalangienne du gros orteil droit est essentielle. Une amplitude d'environ 90° d'extension passive est

indispensable lors du dernier temps du pas (6). Mais avec les fractures instables du premier métatarse nous risquons de créer une pseudarthrose, donc nous ne commençons la mobilisation du gros orteil qu'après la consolidation des fractures (annexe VII). De même, la mobilisation de l'avant pied n'est pas possible à cause des blessures, greffes et pansements restrictifs. La mobilisation commence après la résolution de ces obstacles.

3.3.2 Méthodologie

Nous effectuons une mobilisation passive de l'articulation talocrurale pour récupérer de l'amplitude. La talocrurale a un seul degré de liberté dans le plan sagittal. La mobilisation en flexion dorsale est faite avec le patient en décubitus, le genou est maintenu fléchi pour détendre le triceps sural. La prise talonnière dite en tire-botte, tracte le calcanéum vers le bas, l'avant-bras agit en couple en prenant appui sur l'avant pied. La contre prise est sur l'extrémité du segment jambier. Nous mobilisons le pied avec l'avant-bras en flexion dorsale. Pour le mouvement d'extension, la prise talonnière repousse le bloc calcanéoastragalien en haut et en arrière. Une seconde prise sur le col de l'astragale favorise le mouvement (7, 8).

Pour la mobilisation de la sous-astragalienne, le patient est en procubitus avec la jambe positionnée à 90° sur la cuisse. Nous réalisons une prise ferme de la mortaise tibiopéronière et de la tête astragalienne. La mobilisation du calcanéum sur l'astragale est réalisée avec l'autre main, suivant des mouvements d'inclinaison interne et externe.

Les mobilisations sont effectuées dans un sens non douloureux et doivent être douces et modérées. Les mobilisations ont lieu 1 à 2 fois par jour.

3.4 Entretien des articulations proximales et intermédiaires du membre inférieur droit

3.4.1 Justification

Les mobilisations d'entretien s'adressent à des articulations mécaniquement saines de la jambe droite mais dont le système moteur est momentanément maintenu en inhibition. Les qualités de lubrification des surfaces articulaires, le glissement des plans tissulaires et la conformité des tissus mous péri articulaires doivent être préservés, justifiant l'entretien articulaire de ces articulations une fois par jour (8).

3.4.2 Méthodologie

La hanche et le genou sont mobilisés globalement. Le patient est en décubitus dorsal, nous réalisons une prise au niveau du calcanéum avec l'avant bras en prenant appui sur l'avant pied ; la contre prise est située sur la face antérieure de la cuisse. Des mouvements de triple flexion et triple extension sont effectués. Pour la mobilisation d'abduction, nous réalisons une prise en berceau du MI. La contre prise avec l'autre main est sur l'épine iliaque antérieure supérieure (EIAS) contralatérale pour éviter tout mouvement compensatoire du bassin. La jambe est écartée en abduction, puis ramenée en adduction. Pour les rotations interne et externe, le patient est en décubitus avec la hanche et le genou fléchis à 90°. Nous effectuons une prise bicondylienne du genou avec les deux mains. L'avant bras soutient le segment jambier. Les deux mains agissent ensemble pour effectuer les rotations (8). Les mobilisations sont faites dans toute l'amplitude disponible, lentement et sans douleur avec un temps de posture.

3.5 Entretien et renforcement des membres supérieurs et inférieurs

3.5.1 Justification

Les muscles des MS et MI sont renforcés ou entretenus pour la préparation à la marche avec deux cannes anglaises. Les exercices en chaîne fermée sont privilégiés car ils correspondent parfaitement au travail fonctionnel avec les cannes anglaises. Le triceps brachial droit, les ischiojambiers gauches, et le grand fessier gauche sont travaillés analytiquement car leurs cotations sont respectivement de 3, 4, et 4+.

3.5.2 Méthodologie

3.5.2.1 Les exercices en chaîne fermée en charge

M. D. réalise un renforcement des bras au minimum dix fois par jour lors du transfert unipodal du fauteuil roulant. Dans les barres parallèles, ses bras travaillent en charge pendant la phase d'oscillation de la jambe gauche en marchant sans appui à droite. Pour les MS, en position debout, le patient effectue des mouvements "de pompe" avec l'aide minimale du MI gauche. Les accroupissements en unipodal permettent aussi un entretien global des quadriceps, moyen fessier, et grand fessier gauche. Pour renforcer le triceps sural et le tibial antérieur gauche, le patient monte successivement sur la pointe du pied puis sur le talon. Accompli une fois par jour, ce travail dure 30 minutes.

3.5.2.2 La méthode de Kabat (11)

- Nous employons la méthode de Kabat, et en particulier la diagonale de flexion-abduction-rotation externe pour renforcer le schéma d'ouverture. Le travail accentué d'extension du coude permet le renforcement musculaire du triceps droit. Le patient est en décubitus, la

position initiale de l'épaule en extension-adduction-rotation interne en regard de l'EIAS. Le coude au départ et à l'arrivée est en extension, le poignet et la main en flexion, inclinaison ulnaire et adduction du pouce. La prise distale par les doigts aborde le patient sur la face dorsale de la main en regard du premier et deuxième métacarpe, et la prise proximale par le bord cubital de notre main sur le "V " deltoïdien. La stimulation est manuelle, le patient suit le mouvement. Elle est aussi tactile par la mise en tension initiale et par les stimulations permanentes pour aller vers le schéma d'ouverture. Enfin, la stimulation verbale " poussez " initialise le mouvement.

- Le débordement d'énergie est ainsi utilisé à travers les techniques d'irradiation des muscles forts (extension du poignet et des doigts) vers les muscles plus faibles (triceps brachial).
- L'endurance est améliorée par le travail des inversions rapides successives.
- Nous effectuons aussi des stabilisations rythmées pour travailler la stabilité du coude par des mises en déséquilibre de part et d'autre de cette articulation. La session dure jusqu'à la fatigue du triceps.

3.5.2.3 Les exercices analytiques

- Analytiquement le triceps brachial droit est renforcé avec le patient en procubitus, l'épaule en abduction à 90°, le bras est soutenu par la table, et l'avant bras est pendu verticalement. Nous demandons l'extension complète du coude en actif libre.
- Le renforcement des ischiojambiers est fait en position assise, nous réalisons un système du pouliethérapie apportant une résistance de 2 kg pendant la flexion du genou.
- Pour le grand fessier gauche, le patient est en procubitus en bout de table et il réalise des mouvements d'extension de la hanche avec une charge de 3 kg au-dessus du genou.

Un travail concentrique est réalisé à l'aller, statique au zénith, et excentrique au retour ; quatre séries de 15 répétitions avec une minute de repos entre les séries. En progression, la charge augmente chaque semaine en fonction de l'évaluation hebdomadaire.

3.6 Déambulation en appui simulé

3.6.1 Justification

Cet objectif est particulièrement intéressant pour la conservation du schéma de la marche. Aussi, l'entraînement à la marche en unipodal renforce les MS et le MI sain.

3.6.2 Méthodologie

Avant l'autorisation de l'appui, nous travaillons la marche entre les barres parallèles une fois par jour. Nous nous assurons du non appui en utilisant une feuille de papier placée sous le pied. Au moment du passage de la jambe saine, nous retirons le papier de dessous le pied blessé. Si le papier est coincé ou déchiré, le patient prend trop appui. En progression, si le patient respecte la consigne de non appui et si la force musculaire est suffisante, il débute la marche avec deux cannes anglaises.

4. BILAN INTERMEDIAIRE (le 30 mars 2005) J. 13 semaines et 3 jours

Depuis le bilan initial, des compléments d'informations sur le plan médical sont arrivés. Un électromyogramme (EMG) du triceps brachial droit correspond à une lésion périphérique et non à une atteinte centrale. Après un examen minutieux des radiologies cervicales, nous trouvons un antélisthésis de C6 et C7 sur C5 (annexe VIII). Finalement, un bilan scanographique montre une fracture de l'apophyse transverse de C7 et une fracture du massif

articulaire postérieur de C7, pour laquelle une minerve est prescrite pendant deux mois. Une consultation est prévue pour déterminer si une stabilisation chirurgicale est nécessaire.

4.1 Déficiences

4.1.1 Bilan cutanéo-trophique et circulatoire

Seuls deux endroits suintent à la surface dorsale du pied. Sur la malléole latérale, deux zones de peau de 1 à 2 centimètres de diamètre restent non cicatrisées. La greffe de peau sur la surface dorsale du pied est très adhérente. Le patient porte une botte orthopédique au pied droit pour la protection et le confort. Les mesures circonférentielles ne montrent aucun œdème du pied. Debout, avec le pied en charge à 20 kg, le gros orteil reste 1cm au-dessus du sol. Qualitativement, nous observons que la voûte interne du pied droit est affaissée.

4.1.2 Bilan de la douleur

M. D. n'a toujours pas de douleur spontanée ni provoquée. Le traitement antalgique préventif de fond est dorénavant Dafalgan ® : 1 comprimé matin, midi, soir, et la nuit.

4.1.3 Bilan articulaire

Les amplitudes trouvées dans le bilan initial sont inchangées. Par contre, le pansement de la cheville et du pied est suffisamment réduit pour nous permettre de mesurer les amplitudes avec un goniomètre (annexe IV).

L'articulation subtalienne est mesurée en association avec l'articulation de Chopart qui ensemble forment l'axe de Henke et permettent au calcanéum de rouler, tanguer et virer.

L'examen est qualitatif, les résultats exprimés en mobilité normale, raideur ou ankylose (2). Le patient en décubitus ventral, les segments jambiers verticaux, nous réalisons une contre prise avec sa main distale en dessous des deux malléoles et une prise sur l'avant pied. Nous déplaçons l'avant pied en dedans et en dehors. Nous notons une raideur de la cheville droite par rapport au côté sain en particulier pour le mouvement en dehors.

Nous réalisons un examen goniométrique de la première articulation métatarsophalangienne (annexe IV).

Pour les autres articulations métatarsophalangiennes les mesures sont qualitatives, comme pour l'articulation subtalienne. En comparaison avec le pied gauche, nous remarquons une raideur de toutes ces articulations.

4.1.4 Bilan musculaire

Les fractures du cotyle et du pied droit sont solidifiées et nous permettent d'examiner la force des muscles avec résistance. Due à la limitation d'appui à 30 kg, nous ne pouvons pas mesurer la force du triceps sural droit en charge unipodal. Mais une différence de 3 cm existe entre les mesures circonférentielles des segments jambiers à 15 cm en dessous du bord inférieur de la rotule. Cette différence indique une amyotrophie du triceps sural droit. Nous trouvons une légère récupération de la force du triceps brachial par rapport au bilan initial (annexe II). La diminution de la proprioception de la cheville droite est mise en évidence par un délai flagrant dans le temps de réaction contre une perturbation manuelle en varus et valgus.

4.1.5 Bilan sensitif

L'hypersensibilité de la face dorsale du pied droit est diminuée suite à la cicatrisation des blessures. A présent, M. D. décrit des démangeaisons au niveau du talon droit et sur les sites de prise des greffes lors de l'appui en statique.

4.1.6 Bilan psychologique

Nous observons également des problèmes de comportement : au retour de permission de week-end, M. D. a été testé positif concernant la consommation d'héroïne malgré le traitement par substitution à la méthadone. Par ailleurs, il supporte difficilement l'hospitalisation : il verbalise ses envies de rentrer chez sa mère le soir en se plaignant de l'ennui généré par l'environnement de l'hôpital. Son habitude de vie marquée par une absence de règles et un refus de l'autorité refait surface. De plus, il refuse de porter sa minerve malgré les conseils du médecin. Une réunion interdisciplinaire avec le kinésithérapeute, le médecin de rééducation, celui d'addictologie, et le psychologue est organisée où une proposition d'hôpital de jour est décidée.

4.2 Incapacités – capacités

Le 8 mars 2005, M. D. a eu une consultation avec son chirurgien à l'Hôpital Central de Nancy. Suite à cette consultation, l'appui est commencé le 20 mars 2005 à raison de 20 kg par semaine. Le fauteuil roulant est alors supprimé et M. D. marche avec deux cannes anglaises en 2 temps. Il monte et descend les escaliers en alternant les marches avec une rampe et une canne.

4.3 Résultats du bilan

Les problèmes trophiques se sont améliorés au niveau du pied et avec le traitement antalgique on assiste à une diminution des douleurs. Une raideur du pied et de la cheville droite existe par rapport au côté sain. Les forces musculaires de la jambe gauche et du bras gauche sont normales, les muscles du MI droit et surtout le triceps brachial droit progressent. Les fractures du pied et du bassin sont consolidées. M. D. est maintenant dans la phase d'appui où nous allons intensifier la rééducation. Par contre, les problèmes de comportement rencontrés risquent d'avoir de graves conséquences et de ralentir les progrès.

4.4 Les objectifs pour la phase d'appui

Nous gardons les objectifs du bilan initial auxquels nous ajoutons les suivants :

- Lutte contre les adhérences cicatricielles du pied.
- Gain articulaire du pied droit.
- Amélioration de la proprioception.
- Reprise progressive de l'appui.

5. PROPOSITIONS MASSO-KINESITHERAPIQUES

5.1 Lutte contre les adhérences cicatricielles du pied

5.1.1 Justification

L'épithélialisation étant terminée dans certaines zones, un massage spécifique des adhérences est nécessaire. Les cicatrices autour de la cheville et du pied peuvent limiter les amplitudes.

5.1.2 Méthodologie

Le massage est ciblé sur la peau cicatrisée et adhérente. Des mobilisations par friction et pressions glissées avec Biafine ® sont effectuées. Le massage est fait avant la mobilisation et dure 10 minutes.

5.2 Gain articulaire du pied droit

5.2.1 Justification

Les fractures du pied droit étant stables, nous mobilisons les articulations du pied une fois par jour (en particulier la métatarsophalangienne du gros orteil) pour récupérer l'amplitude nécessaire pour le bon déroulement du pied pendant la marche.

5.2.2 Méthodologie

Pour la mobilisation du gros orteil, la contre prise est réalisée sur le premier métatarsien. La prise maintient l'orteil sur toute sa longueur et réalise des mouvements de flexion avec glissement inférieur et d'extension avec glissement supérieur. Les métatarses sont mobilisés successivement de haut en bas par rapport à leurs voisins. Le deuxième est maintenu fixe et sert de repère (8).

5.3 Amélioration de la proprioception

5.3.1 Justification

Après une luxation de la cheville une sensation d'instabilité peut exister (9). La rééducation doit reconstruire des programmes de mouvements et une réafférentation proprioceptive.

5.3.2 Méthodologie

Nous commençons la rééducation proprioceptive en décharge avec des perturbations manuelles de la cheville et le patient essaie de réagir de plus en plus vite. En charge, le patient prend appui sur le côté droit en fente avant et nous déséquilibrons la jambe avec des poussées en dedans et en dehors. Le patient réagit le plus rapidement possible au déséquilibre produit. Par la suite, le travail sur une planche instable est indispensable en bipodal dès l'acquisition de 50% de l'appui. Au début le patient essaie de maintenir la planche en équilibre. Puis, il la mobilise avec des mouvements de la cheville (9). Le traitement dure environ 20 minutes, une ou plusieurs séries par jour.

5.4 Reprise progressive de l'appui

5.4.1 Justification

La rééducation à la marche est progressive pour éviter trop de charge sur les fractures récemment consolidées. Une reprise d'appui total précoce peut avoir des conséquences secondaires (10).

5.4.2 Méthodologie

Nous commençons la rééducation d'appui du pied droit à 20 kg sur ordre du chirurgien. L'appui augmente d'environ 5 kg chaque jour pour atteindre un total de 20 kg par semaine. Dans les barres parallèles, le pied droit sur une balance, le pied gauche sur un bloc pour équilibrer la hauteur de la balance, le patient appuie jusqu'à la limite autorisée. Dans un premier temps le patient regarde la balance pour apprécier l'appui, puis il essaie de reproduire l'appui sans le retour visuel de la balance. Ensuite le patient marche dans les barres parallèles

en utilisant le même appui appris sur la balance. Cette méthode est utilisée chaque fois que l'appui est augmenté. Les fractures non corrigées des métatarses et de la première phalange changent la structure et la fonction biomécanique du pied. Le patient réapprend la séquence temporelle constituée de l'attaque du talon au sol, du temps d'appui du pied à plat, du départ du talon du sol, et de l'appui digitigrade (5). Progressivement, avec les compétences acquises, le patient marche avec deux cannes anglaises, puis une, et finalement sans canne.

6. BILAN FINAL (le 8 avril 2005) J. 14 semaines et 5 jours

6.1 Déficiences

6.1.1 Bilan cutanéo-trophique et circulatoire

Il ne reste qu'une zone non cicatrisée de 5 millimètre de diamètre sur la malléole latérale (annexe VI). La greffe de peau est toujours adhèrente. Le patient ne porte plus la botte orthopédique.

6.1.2 Bilan de la douleur

Aucune évolution depuis le bilan intermédiaire.

6.1.3 Bilan articulaire

Les amplitudes de l'articulation talocrurale et métatarsophalangienne ont augmenté (annexe IV). Nous trouvons toujours une raideur de la cheville par rapport à l'axe de Henke et des métatarsophalangiennes II à V.

6.1.4 Bilan musculaire

Les forces des muscles sont normales sauf pour les muscles de la cheville droite, du pied droit et du triceps brachial droit (annexe III). Le poids de M. D. reste stable. Il arrive à rester en équilibre sur la planche instable ce qui représente une amélioration de la proprioception.

6.1.5 Bilan sensitif

M. D. ressent encore des démangeaisons. Il présente aussi une diminution de la sensibilité superficielle sur les greffes du pied après le test « toucher piqûre ».

6.1.6 Bilan psychologique

M. D. est à présent un patient de l'hôpital de jour. Il lui est arrivé une fois de ne pas se présenter pour son traitement et personne n'a pu le localiser. D'autre part, sa mère commence à ne plus supporter son comportement à la maison.

6.2 Incapacités – capacités

L'appui total est atteint, mais M. D. marche avec une canne anglaise afin de compenser une boiterie dûe aux déficiences du pied droit.

7. DISCUSSION

Après sept semaines de rééducation nous arrivons au point d'appui total. La cicatrisation des blessures est presque complète et l'œdème a disparu (annexe VI). Les cicatrices du visage sont encore visibles mais leur couleur est plus homogène avec la peau. Les adhérences des

cicatrices du pied persistent. Le traitement choisi a été difficile à réaliser efficacement à cause de la fragilité des greffes.

Au niveau de l'articulation talocrurale droite, malgré près de deux mois d'immobilisation, nous avons retrouvé des amplitudes identiques au côté sain. La mobilisation précoce s'est avérée utile dans ce cas. Toutefois, malgré une amélioration des amplitudes des autres articulations de l'arrière et de l'avant pied, ces dernières restent légèrement déficientes. Malgré tout, le pied est à présent capable de dérouler le schéma de la marche de façon satisfaisante.

Les forces musculaires ont répondu aux exercices du traitement. Les seuls muscles ayant une force en dessous de la normale sont ceux du pied et de la cheville, gravement blessés lors de l'accident. Il existe aussi une irrégularité de la force du triceps brachial droit dont la réponse au traitement est plus lente que celle des autres muscles des MS. Ces résultats ne remettent pas en cause l'efficacité des exercices. En effet, l'explication réside dans la nature des pathologies affectant ces muscles (biomécanique dûe au désalignement de l'axe osseux, perte de tissu musculaire, neurapraxie). Le poids total du patient a augmenté de 1 kg en deux mois, ce qui nous paraît faible. Les exercices de proprioception ont répondu à nos attentes. Nous avons observé une forte diminution du temps de réponse lors des perturbations de la cheville en décharge et en charge.

Depuis le bilan initial la sensibilité de la face dorsale du pied a évolué d'une hypersensibilité à une hyposensibilité sur les greffes. Les démangeaisons de la jambe droite,

révélées lors du bilan intermédiaire, persistent et entravent parfois les exercices proprioceptifs en charge et l'augmentation de l'appui. Par contre elles ne présentent aucun problème lors de l'appui pendant la marche.

La première impression dégagée par M. D. était celle d'un jeune homme calme, coopératif et motivé. Par la suite, nous avons découvert un individu avec un caractère à l'opposé : souvent en retard, peu intéressé, et non accommodant. Nous savons qu'il a repris contact avec ses anciens amis, et pensons que leur influence pourrait être à l'origine de ce changement de comportement.

8. CONCLUSION

Le traitement masso-kinésithérapique mis en place pour M. D. a pris en compte tous les aspects anatomiques et physiopathologiques pour une optimisation de la récupération physique. Un traitement et une surveillance continus du triceps brachial sont nécessaires pour favoriser un retour à la normale. La rééducation de la marche doit être poursuivie afin de supprimer la canne et d'assurer la récupération de la biomécanique fonctionnelle du pied. Une surveillance de l'appui du pied droit permet de déterminer si une correction par des semelles est nécessaire.

Une consultation pour une éventuelle réparation du premier métatarse est prévue en mai. Cette intervention sera nécessaire si les séquelles de la fracture ont des conséquences sur la fonction du pied.

Au départ, M. D. souhaitait une guérison complète des blessures de son pied, ainsi que la reprise de la marche pour mettre fin à son hospitalisation. Au cours d'échanges plus approfondis, il ressort qu'au-delà de la fin de son hospitalisation, M. D. ne forme pas de projet particulier. Son état psychologique prend désormais le pas sur ses blessures. A ce stade, un suivi psychologique plus intense encouragerait M. D. à se prendre en charge et à éviter une rechute de son addiction.

BIBLIOGRAPHIE

1. **CHARPENTIER P., HERNIGOU P.** - Les fractures de la jambe, du cou-de-pied et du pied. - Encyclopédie médico-chirurgicale (Paris, France), Kinésithérapie, 26250 B10, 12-1989, 10 p.

2. **DELARQUE A., MESURE S., RUBINO T., CURVALE G., BARDOT A.** - Bilan articulaire de l'articulation talocrurale (cheville) et du pied chez l'adulte. - Encyclopédie médico-chirurgicale (Elsevier, Paris), Kinésithérapie - Médecine physique - Réadaptation, 26 008 E30, 1998, 14 p.

3. **DOSSA J.** - Les fractures du cotyle. - Hanche opérée et médecine de rééducation. - Paris : Masson, 1981. - p. 231 - 238.

4. **DUFOUR M., COLNE P., GOUILLY P., CHEMOUL G.** - Massage et massothérapie : effets, techniques et applications. - Paris : Maloine, 1999. - 341 p.

5. **HELD J.P., DIZIEN O.** - Traité de médecine physique et de réadaptation. - Paris : Flammarion,1998. - 860 p.

6. **KAPANDJI I.A.** - Physiologie articulaire. - Fascicule I, membre inférieur. - 5éme éd. - Paris : Maloine, 2002. - 270 p.

7. LOPEZ A.A., CECCALDI A. - Rééducation des affections du pied. - Encyclopédie médico-chirurgicale (Elsevier, Paris), Kinésithérapie - Médecine physique - Réadaptation, 26 375 C10, 1997, 14p.

8. PIERRON G., LEROY A., DUPRE J.M. - Mobilisation passive des articulations périphériques. - Encyclopédie médico-chirurgicale (Paris, France), Kinésithérapie - Rééducation fonctionnelle, 26 074 A10, 1995, 14 p.

9. RODINEAU J. - Entorse de la cheville. - Editions techniques. - Encyclopédie médico-chirurgicale (Paris, France), Kinésithérapie. - Rééducation fonctionnelle. - 26 250 D10, 1992, 13p.

10. THAURY M.N., DE GODEBOUT J., STER F., STER J., DOSSA J. - Rééducation après fracture du cotyle. - Hanche opérée et médecine de rééducation. - Paris : Masson, 1981. - p. 239 - 243.

11. VIEL E. - La méthode de Kabat : facilitation neuromusculaire par la proprioception. - 4éme éd. - Paris : Masson, 1986. - 150 p.

ANNEXES

ANNEXE I

Muscles des M.I.	Droite	Gauche
Psoas, iliaque	3	5
Grand fessier	3	4+
Moyen fessier (fonction abduction)	3	5
Grand, court et long adducteurs ; pectiné, gracile	3	5
Moyen et petit fessiers, tenseur du fascia lata (fonction R.E.)	3	4+
Obturateurs interne et externe, jumeaux sup. et inf., piriforme	3	4+
Quadriceps	3	5
Ischiojambiers	3	4
Tibial antérieur	3-	4
Triceps	contractile	4
Tibial postérieur	contractile	5
Péroniers	contractile	4+
Extenseur des orteils	1	5
Fléchisseur des orteils	1	5

Forces des muscles des membres inférieurs après le bilan initial.

Muscles des M.S.	Droite	Gauche
Deltoïde antérieur, supra-épineux, coraco-brachial (fonction flexion)	4+	4+
Grand dorsal, grand rond, deltoïde postérieur (fonction extension)	4+	4+
Deltoïde moyen, supra-épineux	4+	4+
Infra-épineux, petit rond	4+	5
Sub-scapulaire	4	4+
Biceps brachial, brachial, brachio-radial	5	5
Triceps brachial	3	5
Fléchisseurs radial et ulnaire du carpe	4+	5
Extenseurs radiaux long, court, et ulnaire du carpe	5	5

Forces des muscles des membres supérieurs après le bilan initial.

ANNEXE II

Muscles des M.I.	Droite	Gauche
Psoas, iliaque	4+	5
Grand fessier	4+	5
Moyen fessier (fonction abduction)	4+	5
Grand, court et long adducteurs ; pectiné, gracile	4+	5
Moyen et petit fessiers, tenseur du fascia lata (fonction R.E.)	4+	5
Obturateurs interne et externe, jumeaux sup. et inf., piriforme	4+	5
Quadriceps	4+	5
Ischiojambiers	4+	5
Tibial antérieur	3+	4
Triceps	NT	5
Tibial postérieur	3+	5
Péroniers	4	5
Extenseur des orteils	2	5
Fléchisseur des orteils	2	5

Forces des muscles des membres inférieurs après le bilan intermédiaire.

Muscles des M.S.	Droite	Gauche
Deltoïde antérieur, supra-épineux, coraco-brachial (fonction flexion)	5	5
Grand dorsal, grand rond, deltoïde postérieur (fonction extension)	5	5
Deltoïde moyen, supra-épineux	5	5
Infra-épineux, petit rond	5	5
Sub-scapulaire	4+	5
Biceps brachial, brachial, brachio-radial	5	5
Triceps brachial	4-	5
Fléchisseurs radial et ulnaire du carpe	5	5
Extenseurs radiaux long, court, et ulnaire du carpe	5	5

Forces des muscles des membres supérieurs après le bilan intermédiaire.

ANNEXE III

Muscles des M.I.	Droite	Gauche
Psoas, iliaque	5	5
Grand fessier	5	5
Moyen fessier (fonction abduction)	5	5
Grand, court et long adducteurs ; pectiné, gracile	5	5
Moyen et petit fessiers, tenseur du fascia lata (fonction R.E.)	5	5
Obturateurs interne et externe, jumeaux sup. et inf., piriforme	5	5
Quadriceps	5	5
Ischiojambiers	5	5
Tibial antérieur	4	4+
Triceps	3+	5
Tibial postérieur	4+	5
Péroniers	4+	5
Extenseur des orteils	2+	5
Fléchisseur des orteils	2+	5

Forces des muscles des membres inférieurs après le bilan final.

Muscles des M.S.	Droite	Gauche
Deltoïde antérieur, supra-épineux, coraco-brachial (fonction flexion)	5	5
Grand dorsal, grand rond, deltoïde postérieur (fonction extension)	5	5
Deltoïde moyen, supra-épineux	5	5
Infra-épineux, petit rond	5	5
Sub-scapulaire	5	5
Biceps brachial, brachial, brachio-radial	5	5
Triceps brachial	4-	5
Fléchisseurs radial et ulnaire du carpe	5	5
Extenseurs radiaux long, court, et ulnaire du carpe	5	5

Forces des muscles des membres supérieurs après le bilan final.

ANNEXE IV

		Droite		*Gauche*	
		Passif	Actif	Passif	Actif
Cheville	Flexion dorsale	15°	15°	15°	15°
	Flexion plantaire	45°	45°	50°	50°
1ères MP	Flexion	-30°	-30°	-20°	-20°
	Extension	70°	45°	90°	90°

Amplitudes de la cheville et des 1ères métatarsophalangiennes lors du bilan intermédiaire.

		Droite		*Gauche*	
		Passif	Actif	Passif	Actif
Talocrurale	Flexion dorsale	15°	15°	15°	15°
	Flexion plantaire	50°	50°	50°	50°
1ères MP	Flexion	-30°	-30°	-20°	-20°
	Extension	75°	50°	90°	90°

Amplitudes de la cheville et des 1ères métatarsophalangiennes du bilan final.

ANNEXE V

Les sites des prise de greffes
le jour du bilan initial.

Plaies sur aspect médial du pied droit
le jour du bilan initial.

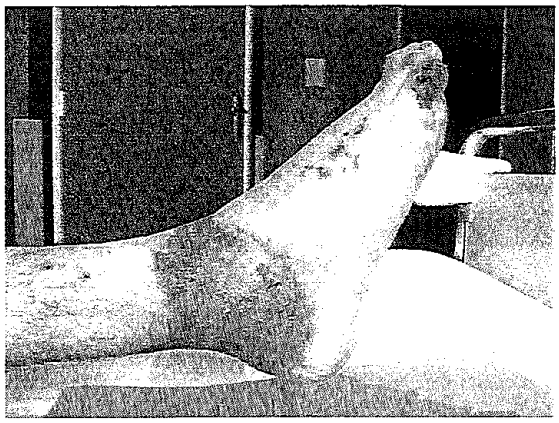

Plaies sur aspect latéral du pied droit
le jour du bilan initial.

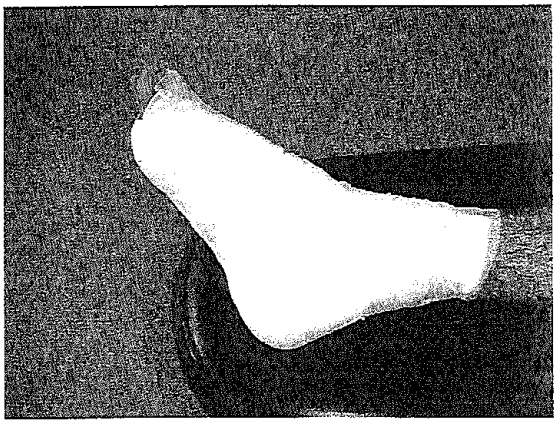

Le pansement du pied droit le jour du bilan
initial.

ANNEXE VI

Les sites des prises de greffes
le jour du bilan final.

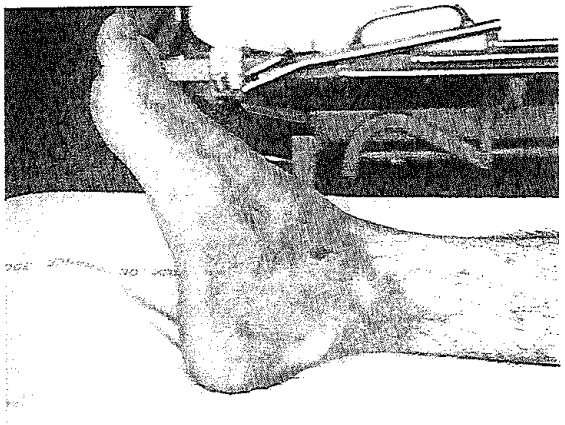

Plaies sur aspect médial du pied droit
le jour du bilan final.



Plaies sur aspect latéral du pied droit
le jour du bilan final.

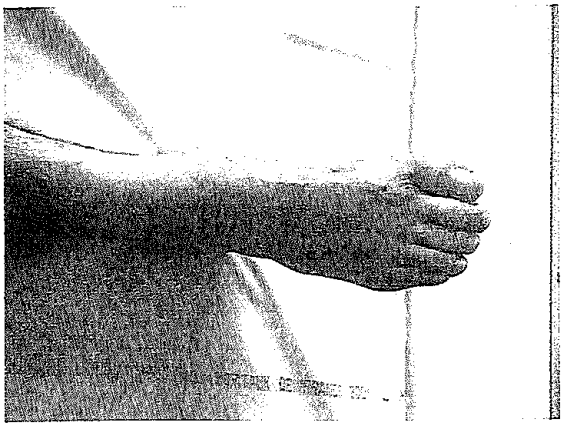

Le pied droit le jour du bilan final.

ANNEXE VII

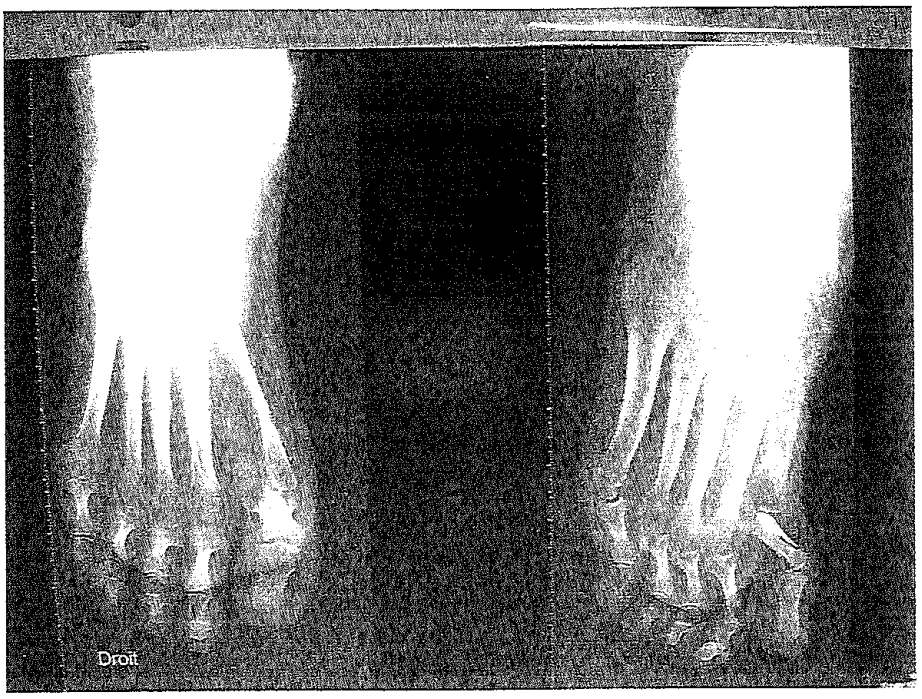

Radiographies du pied droit (17/02/2005).

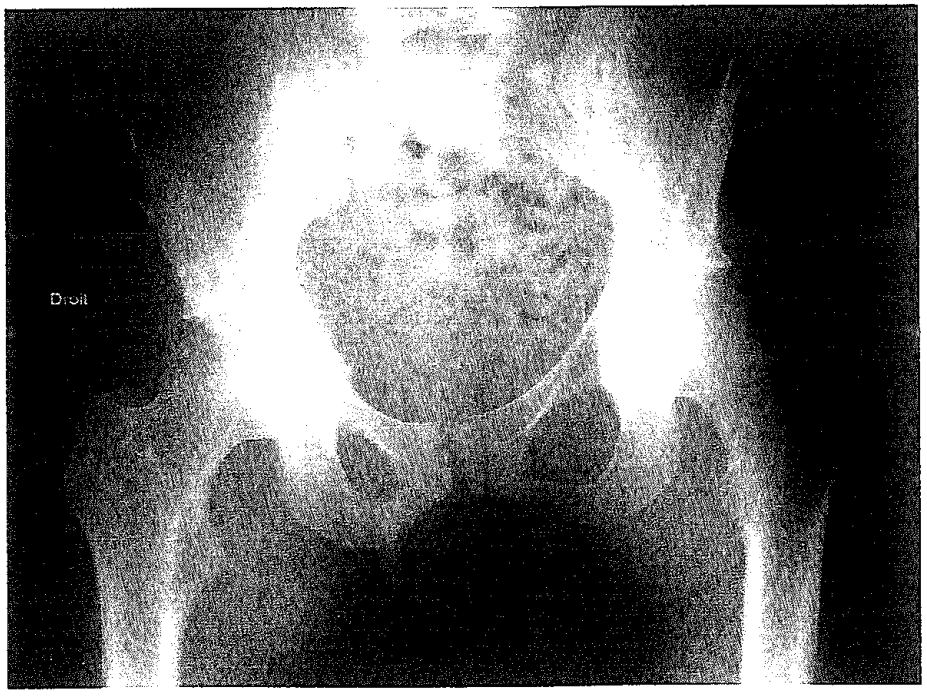

Radiographie du bassin (17/02/2005).

ANNEXE VIII

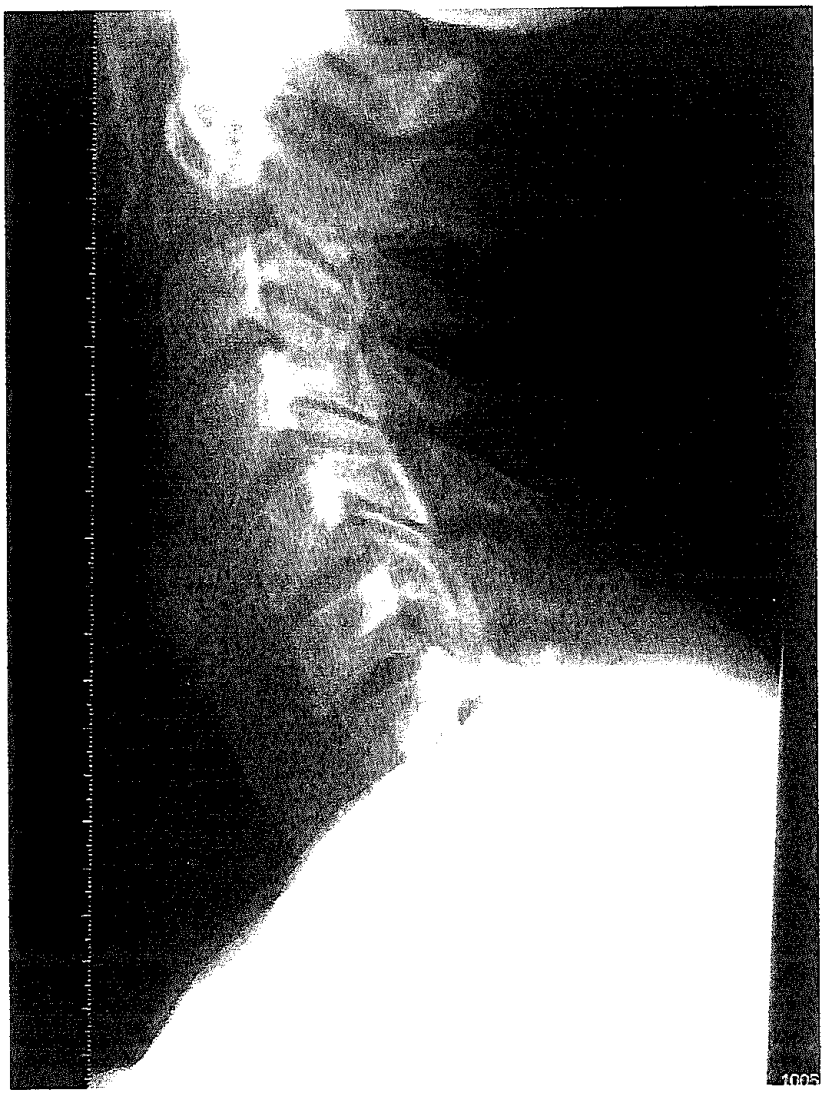

Radiographie cervicale (15/3/2005)