MINISTERE DE LA SANTE
REGION LORRAINE
ECOLE DE KINESITHERAPIE DE NANCY

# REEDUCATION RESPIRATOIRE APRES INTERVENTION ABDOMINALE

Rapport de travail écrit personnel
présenté par **Olivier Vincent**
étudiant en 3ème année de kinésithérapie
en vue de l'obtention du diplôme d'état
de masseur-kinésithérapeute
1992-1993

SOMMAIRE

RESUME PAGE

1. INTRODUCTION
1. 1. Présentation du cas ..... 1
1. 1. 1. Histoire de la maladie ..... 1
1. 2. Rappels anatomo-physiologiques ..... 1
1. 2. 1. Description du diaphragme ..... 1
1. 2. 2. Action mécanique du diaphragme ..... 2
1. 2. 3. Couplage mécanique avec le transverse ..... 2
1. 3. Physiopathologie ..... 3
1. 3. 1 Facteurs liés à l'anesthésie ..... 3
1. 3. 1. 1. La position ..... 3
1. 3. 1. 2. Les anesthésiques ..... 3
1. 3. 2. Facteurs liés à l'intervention ..... 4
1. 3. 2. 1. L'incision ..... 4
1. 3. 2. 1. 1. Syndrome restrictif ..... 4
1. 3. 2. 1. 2. Respiration paradoxale ..... 4
1. 3. 3. Facteurs liés à la douleur ..... 5

2. BILAN DE DEPART ..... 5
2. 1. Signes fonctionnels ..... 5
2. 2. Examen clinique ..... 6
2. 2. 1. Inspection ..... 6
2. 2. 2. Palpation ..... 6
2. 2. 3. Percussion ..... 6
2. 2. 4. Auscultation ..... 6
2. 2. 5. Gaz du sang ..... 7
2. 2. 6. Examen spiromètrique ..... 7
2. 2. 7. Radios ..... 7
2. 3. Conclusion ..... 7

3. PROPOSITIONS KINESITHERAPIQUES ..... 7
3. 1. Pendant le cap aigu ..... 7
3. 1. 1. Techniques de désencombrement ..... 8
3. 1. 1. 1. Les vibrations ..... 8
3. 1. 1. 2. Accélération lente du flux expiratoire ..... 8
3. 1. 2. Techniques de ventilation ..... 8
3. 1. 2. 1. Mobilisations thoraciques en inspiration ..... 8
3. 1. 2. 2. Les expansions thoraciques ..... 9

3. 1. 2. 3. La relaxation de pression ..... 9
3. 1. 2. 3. 1. Définition ..... 9
3. 1. 2. 3. 2. Physiologie ..... 9
3. 2. Le cap aigu passé ..... 10
3. 2. 1. La spirométrie incitative ..... 10
3. 2. 2. La ventilation dirigée ..... 10

4. DESCRIPTION DE L'APPLICATION PRATIQUE DES TECHNIQUES ..... 10
4. 1. Pendant la période aiguë ..... 10
4. 1. 1. Les vibrations ..... 10
4. 1. 2. Accélération lente du flux inspiratoire ..... 11
4. 1. 3. Expansions thoraciques et mobilisations globales ..... 11
4. 1. 3. 1. En bloquant l'hémithorax controlatéral ..... 11
4. 1. 3. 2. Respiration croisée de Chahuneau ..... 12
4. 1. 2. La relaxation de pression ..... 14
4. 1. 2. 1. Description ..... 14
4. 1. 2. 2. Fonctionnement ..... 14
4. 1. 2. 3. Réglages ..... 14
4. 2. Une fois le cap aigu passé ..... 15
4. 2. 1. Spirométrie incitative ..... 15
4. 2. 1. 1. Description du spirométre ; le Trifflow ..... 15
4. 2. 2. La ventilation dirigée ..... 16

5. BILAN DE FIN ..... 17
5. 1. Signes fonctionnels ..... 17
5. 2. Examen clinique ..... 17
5. 2. 1. Inspection ..... 17
5. 2. 2. Palpation, percussion, auscultation ..... 17
5. 2. 3. Autres examens ..... 17
5. 3. Discussion ..... 17

6. CONCLUSION ..... 18

BIBLIOGRAPHIE

ANNEXES

# 1. INTRODUCTION

## 1. 1. Présentation du cas

Madame B. âgée de 75 ans mesurant 1,68 m. est admise dans le service de chirurgie digestive du C.H.R. de Mulhouse en vue d'une laparotomie exploratrice pour un syndrome sub-occlusif. Cette opération consiste à ouvrir l'abdomen pour explorer l'intérieur de la cavité péritonéale. Cette patiente, ancienne aide soignante, profite de sa retraite pour faire du jardinage, 1 heure de gymnastiquepar semaine et beaucoup de marche. Madame B. ne présente pas d'antécédent tabagique ni alcoolique. Nous notons cependant :

-- une hémicolectomie droite il y a 20 ans,

-- un souffle systolique aortique,

-- une dyspnée de stade 2.

Des gaz du sang et une spirométrie ont été effectués en pré-opératoire (Annexes I, II).

### 1. 1. 1. Histoire de la maladie

Les signes cliniques ont débuté par des douleurs siégeant à l'extrémité inférieure de la cicatrice due à l'hémicolectomie. Les examens effectués se révélant insuffisants pour un diagnostic précis, une laparotomie exploratrice par l'ancienne voie d'abord est réalisée à la recherche d'une éventuelle bride. Nous découvrons alors un magma adhérent sur la fin du grêle, magma expliquant ces phénomènes sub-occlusifs. De ce fait, il y a libération minutieuse de la totalité du grêle jusqu'à anastomose iléo-colique, puis fermeture de la laparotomie plan par plan.

## 1. 2. Rappels anatomo-physiologiques

### 1. 2. 1. Description du diaphragme (Annexe III)

Le diaphragme a, selon sa description , la forme d'une "cloche à fromage " (10).

Il est constitué d'un centre phrénique d'où partent 3 chefs musculaires :

-- un chef sternal,

-- un chef costal ; il s'insère sur la face interne des dernières côtes. Ses fibres sont engrenées avec celles du transverse (1),

-- un chef vertébral.

1. 2. 2. Action mécanique du diaphragme

C'est le principal muscle inspirateur. La contraction du diaphragme abaisse le centre phrénique et augmente le diamètre vertical du thorax. Rapidement, la présence de la masse viscérale maintenue par les muscles abdominaux (grands droits, obliques, et surtout transverse) va s'opposer à cette descente.

Le centre phrénique prend alors appui sur les viscères permettant au diaphragme d'élever les côtes inférieures, d'augmenter le diamètre antéro-postérieur et horizontal du thorax.

1. 2. 3. Couplage mécanique avec le transverse

Le diaphragme et le transverse sont des muscles antagonistes. Leur tonus va évoluer de façon inverse (Annexe III).

Pendant l'inspiration, l'état de tension du diaphragme augmente tandis que le tonus du transverse décroît (6). Par contre, lors de l'expiration la tension du transverse augmente alors que le tonus du diaphragme diminue.

Ce sont aussi des muscles synergiques. Pendant l'inspiration, le transverse s'oppose au déplacement de la masse viscérale vers le bas et l'avant. Il assure au centre phrénique un point d'appui solide sur les viscères et permet ainsi une contraction efficace du diaphragme.

Il existe donc entre ces 2 muscles un équilibre perpétuellement déplacé dans un sens ou dans l'autre et qui illustre bien la notion d'antagonisme-synergie (6).

## 1. 3. Physiopathologie

### 1. 3. 1. Facteurs liés à l'anesthésie

#### 1. 3. 1. 1. La position

Pendant l'intervention, la malade est installée en décubitus avec une anesthésie qui abolit le tonus de base. Sous l'action de la pesanteur, la cage thoracique tend à s'affaisser ainsi que l'abdomen avec ascension du diaphragme dans le thorax sous la pression des viscères (4). Les alvéoles situées dans les zones déclives, sont écrasées par le poids du thorax, celui des viscères thoraciques et abdominaux. L' air ne pénètre plus dans les alvéoles : c'est l'atélectasie.

Il se crée un effet shunt avec des alvéoles bien perfusées mais mal ventilées. Le rapport ventilation sur perfusion est alors diminué.

Dans les zones proclives, le rapport ventilation sur perfusion (VA/Q) est élevé. C'est l'effet espace mort avec des alvéoles bien ventilées mais mal perfusées. Ici, l'oxygénation se fait mal par manque de transporteurs.

Tout ceci permet de comprendre l'hypoxie souvent observée en post-opératoire (Annexe I) due aux modifications régionales des rapports VA/Q (effet shunt, effet espace mort) et aux micro-atélectasies.

#### 1. 3. 1. 2. Les anesthésiques

Ils concourent aussi à l'obstruction des voies aériennes en :

-- augmentant la sécrétion de mucus,

-- diminuant l'activité ciliaire bronchique,

-- déprimant les centres respiratoires et le réflexe de toux : la fermeture incomplète de la glotte juste après extubation est responsable de l'inefficacité de la toux (2).

### 1. 3. 2. Facteurs liés à l'intervention

#### 1. 3. 2. 1. L'incision

Mme B. a subit une intervention paramédiane rectale droite (Annexe IV). Ce type d'incision haute entraîne un important délabrement du transverse. Il ne peut plus jouer le rôle de sangle abdominale. Le diaphragme ne trouve alors plus de point fixe et ne peut plus élever de façon efficace les côtes inférieures.

L'incision est responsable de 2 grandes conséquences :

-- un syndrome restrictif,

-- une respiration paradoxale.

##### 1. 3. 2. 1. 1. Syndrome restrictif

Il est caractérisé ici par une chute de tous les volumes pulmonaires :

-- chute de la capacité vitale : (environ 60%) c'est la quantité maximale d'air expiré après une inspiration forcée,

-- chute de la capacité résiduelle fonctionnelle : c'est le volume qui reste dans les poumons après une expiration normale,

-- chute de la capacité pulmonaire totale.

Ce syndrome restrictif est dû à une limitation de la course inspiratoire du diaphragme.

##### 1. 3. 2. 1. 2. Respiration paradoxale

L'inspiration s'effectue avec une dépression abdominale, l'expiration avec un gonflement (Annexe V).

L'inefficacité du diaphragme impose le recours aux muscles inspirateurs accessoires (scalènes, sterno-cléïdo-mastoïdiens et intercostaux externes). Les mouvements thoraciques sont conservés mais il n'y a plus d'accroissement de la pression abdominale ; la pression négative est transmise à l'abdomen. Nous observons alors une

dépression de la paroi abdominale (8).

A l'expiration, une pression positive est transmise à l'abdomen créant ainsi un gonflement.

1. 3. 3. Facteurs liés à la douleur

Celle-ci entraîne une modification du calibre bronchique avec broncho-constriction (4).

L'appréhension de la douleur entraîne une respiration rapide et superficielle. Enfin et surtout le malade n'ose pas tousser de peur d'avoir mal. Tout ceci majore l'hypoxie et l'encombrement.

En résumé, les conséquences d'une laparotomie sont :

-- chute de la capacité vitale liée à l'immobilisme du patient et à l'intervention,

-- hypoxémie par effets shunts due à l'encombrement et aux collapsus bronchiques,

-- asynergie thoraco-abdominale caractérisée par la respiration paradoxale.

## 2. BILAN DE DEPART

Ce bilan a été effectué 18 heures après l'intervention.

### 2. 1. Signes fonctionnels

Nous notons :

-- une toux inefficace,

-- pas d'expectoration,

-- à ce stade, la dyspnée n'est pas cotable,

-- douleurs à la toux et lors de mouvements respiratoires amples.

## 2. 2. Examen clinique

### 2. 2. 1. Inspection

La patiente est alitée, allongée en décubitus, présente des drains, nous notons :

-- une cicatrice para-médiane transréctale droite avec agrafes,

-- pas de déformation thoracique,

-- un désanglage abdominal,

-- une symétrie du jeu costal,

-- une prédominance haute des mouvements respiratoires spontanés,

-- une respiration paradoxale,

-- une fréquence respiratoire de 23 cycles /min.

-- une respiration naso-nasale,

-- une participation importante des muscles inspirateurs accessoires : scalènes et sterno-cleïdo-mastoïdiens.

### 2. 2. 2. Palpation

-- Bonne mobilité thoracique.

-- Contracture des muscles inspiratoires accessoires.

-- Transmission des vibrations vocales normales.

### 2. 2. 3. Percussion

-- Sonorité normale.

### 2. 2. 4. Auscultation

-- Hyperventilation au niveau de la base du poumon droit.

2. 2. 5. Gaz du sang

Nous notons une chute de la pression artérielle en oxygène ($PaO_2$), et une légère désaturation (Annexe I).

2. 2. 6. Examen spirométrique

Nous observons une chute de 60% de la capacité vitale (Annexe II).

2. 2. 7. Radios

Normales.

2. 3. Conclusion

Madame B. âgée de 75 ans qui a subit une laparotomie présente en post-opératoire immédiat une hyperventilation majeure de sa base droite, une asynergie thoraco-abdominale entraînant une respiration paradoxale à fréquence élevée et à volume courant diminué.

Les gaz du sang nous montre une hypoxie assez importante et le bilan spirométrique une chute de la capacité vitale de 60%. A noter que Madame B. ne présente pas d'encombrement bronchique.

## 3. PROPOSITIONS KINESITHERAPIQUES

3. 1. Pendant le cap aigu (du 1er au 3ème jour)

Dans l'immédiat, le but de la kinésithérapie est d'éviter toute décompensation respiratoire. Cette décompensation se manifeste par une chute de la PaO2 et une désaturation de l'oxygène.

Nous nous attachons donc à :

-- prévenir la survenue d'un éventuel encombrement bronchique,

-- traiter et prévenir les micro-atélectasies. Pour cela nous privilégierons des techniques de ventilation à fréquence lente et à grand volume courant.

3. 1. 1. Techniques de désencombrement

3. 1. 1. 1. Les vibrations

Elles consistent à transmettre à la paroi thoracique une série d'ébranlements manuels ou mécaniques dont le but est de fluidifier les sécrétions. Elles deviennent alors moins adhérentes et peuvent être plus facilement évacuées vers les voies aériennes (8).

3. 1. 1. 2. Accélération lente du flux expiratoire

Elle permet de mobiliser les sécrétions des petites bronches vers les voies aériennes proximales. Cette technique est fondée sur les effets de la loi de Poiseuille : la vitesse d'un flux est inversement proportionnelle à la puissance 4 du rayon (2).

3. 1. 2. Techniques de ventilation

3. 1. 2. 1. Mobilisations thoraciques en inspiration

Elles suppléent un diaphragme dont la course est réduite par la douleur. Elles visent à expanser le thorax afin de créer un appel d'air dans les alvéoles (10). En effet, le fait de mobiliser les côtes en position inspiratoire crée une diminution de la pression intra-pleurale et favorise l'air à s'engager dans les alvéoles.

Dans notre traitement, les mobilisations thoraciques seront associées à de la relaxation de pression.

3. 1. 2. 2. Les expansions thoraciques

Elles ont pour but de favoriser la ventilation dans un territoire en utilisant des postures manuelles ou positionnelles.

3. 1. 2. 3. La relaxation de pression

3. 1. 2. 3. 1. Définition

C'est un appareil qui déclenche une insufflation d'air dont le volume et la pression sont pré-réglés. Lorsque la pression est atteinte, la valve se ferme, ainsi l'appareil cesse son action et le patient peut expirer.

3. 1. 2. 3. 2. Physiologie

Le but du relaxateur de pression est de mobiliser une amplitude ventilatoire suffisante pour intervenir sur les zones hypoventilées. C'est la pression maximale d'insufflation qui joue sur l'amplitude respiratoire. Les personnes qui présentent une compliance faible et des résistances pariétales élevées justifient de pressions élevées (30-40cm $H_2$ 0) (5). Par contre, celles qui présentent une compliance élevée justifient de plus faibles pressions (15-20cm$H_2$0). Elles sont suffisantes pour assurer un remplissage correct du poumon.

3. 2. Le cap aigu passé (3ème au 9ème jour)

Nous sommes en mesure d'augmenter la durée et l'intensité des séances en y associant :

-- une rééducation du synchronisme des mouvements respiratoires,

-- une rééducation d'une expiration plus complète avec participation, progressive du transverse de l'abdomen,

-- une éducation du couple diaphragme-transverse,

-- une prévention continue des micro-atélectasies.

3. 2. 1. La spirométrie incitative

La spirométrie n'est pas à proprement parlé une technique de mesure mais bien une technique de kinésithérapie respiratoire avec entraînement inspiratoire ou expiratoire lié au débit, à la ventilation à but volumétrique ou débimétrique avec rétroaction biologique visuelle (9). Elle vise à assurer l'expansion régulière de toutes les zones pulmonaires par simple autostimulation de la patiente.

Elle visualise la réussite ou l'échec de l'exercice qui lui est commandé en fonction de ses possibilités. Sur un mode inspiratoire, nous cherchons à ventiler l'ensemble du parenchyme pulmonaire et, sur un mode expiratoire, à stimuler le transverse .

3. 2. 2. La ventilation dirigée

Il s'agit d'un mode ventilatoire à grand volume courant et à fréquence lente, réalisé dans différentes positions dont le but est :

-- de corriger les mouvements paradoxaux et les asynergies ventilatoires,

-- d'appliquer une ventilation abdomino-diaphragmatique,

-- d'augmenter la ventilation alvéolaire en acquérant une nouvelle "rythmicité" (3).

## 4. DESCRIPTION DE L'APPLICATION PRATIQUE DES TECHNIQUES

### 4. 1. Pendant la période aiguë

#### 4. 1. 1. Les vibrations

Position de la patiente : demi-assise.

Position du kinésithérapeute : face à la patiente.

Nous posons nos mains dans les espaces intercostaux et nous effectuons une tétanisation des muscles des mains, bras, et avant bras. Les vibrations sont appliquées perpendiculairement aux téguments pendant le temps expiratoire.

4. 1. 2. Accélération lente du flux expiratoire

C'est une technique qui vient en complément des vibrations.

Position de la patiente : demi-assise, c'est une position de confort car elle supprime toute tension abdominale.

Position du kinésithérapeute : face à la patiente.

La patiente débute d'une position inspiratoire normale. Elle contracte lentement et progressivement ses abdominaux. L'expiration se fait glotte ouverte. Pour faciliter la compréhension de cette technique ; nous lui demandons de s'imaginer faisant de la buée sur un miroir. Le désencombrement s'effectue au début de chaque séance.

4. 1. 3. Expansions thoraciques et mobilisations globales

4. 1. 3. 1. En bloquant l'hémithorax controlatéral

Position de la patiente : décubitus dorsal.

Position du kinésithérapeute : du côté de l'hémithorax droit.

Nous bloquons l'hémithorax gauche en fin d'expiration. La main crâniale placée sur la partie haute et antérieure du thorax s'oppose à l'élévation des côtes, l'autre main placée sur la partie latérale s'oppose à leur écartement.

Nous demandons à la patiente de réaliser une inspiration profonde et mettons en place une contention abdominale pour créer un contre appui.

En progression, la patiente positionne son membre supérieur droit en abduction à 160 ° afin de placer ses côtes inférieures en position inspiratoire.

L'expiration demandée est active car un travail dans le volume de réserve expiratoire met le diaphragme en position haute et augmente la course de celui-ci qui est stimulé (7).

Cet exercice dans sa progression s'effectue dans différentes positions :

-- demi-assise : la pesanteur permet ainsi le refoulement des viscères vers le bas et entraîne un déplissement du parenchyme pulmonaire.

Après l'ablation des drains (2ème jour).

-- en latérocubitus (Figure 1) ; l'hémithorax gauche est bloqué par le plan du lit et le thérapeute, par une prise en berceau, tracte le bras amené en abduction sur le temps inspiratoire.

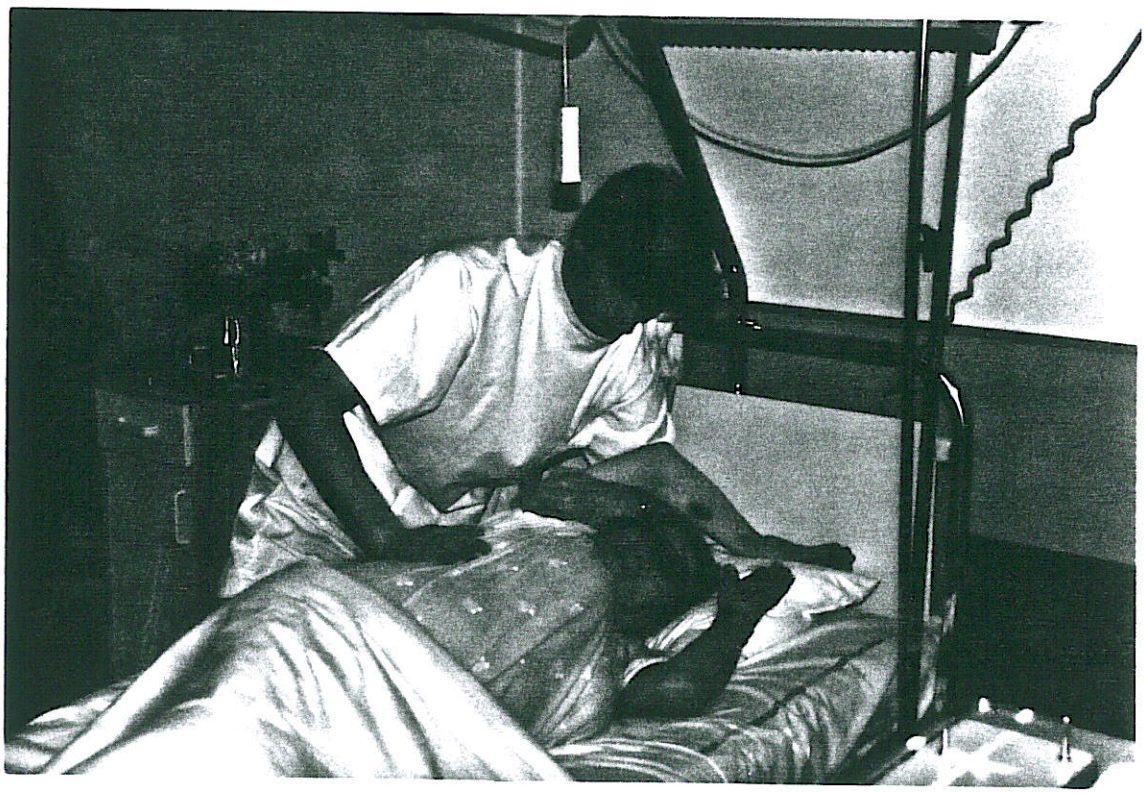

Figure 1 : expansion thoracique en latérocubitus gauche.

4. 1. 3. 2. Respiration croisée de Chahuneau

Principe : le fait de bloquer en position expiratoire le sommet du poumon gauche entraîne pendant l'inspiration forcée une expansion de la base droite.

Position de la patiente : demi-assise.

Position du kinésithérapeute : du côté de l'hémithorax controlatéral.

La main qui bloque le sommet de l'hémithorax gauche est placée sur la face

antérieure des premières côtes, l'autre, sur la face latérale des côtes inférieures droites (Figure 2).

La patiente réalise une inspiration maximale. L'air s'engage préférentiellement dans les territoires alvéolaires de la base droite. En progression, l'exercice se fait avec son membre supérieur droit en abduction maximale. Une contention abdominale est mise en place.

Figure 2 : respiration croisée de Chahuneau.

4. 1. 2. La relaxation de pression-BIRD

4. 1. 2. 1. Description (Figure 3)

Il se compose d'un boîtier présentant les commandes de réglage. Ce boîtier est séparé en deux compartiments par la présence d'une membrane en caoutchouc :
-- le compartiment A (Annexe VI) est relié à l'air ambiant,
-- le compartiment B est relié d'une part à une source de gaz sous pression et d'autre part au patient par un circuit muni d'un nébulisateur assurant l'humidification du gaz.

4. 1. 2. 2. Fonctionnement (Annexe VI )

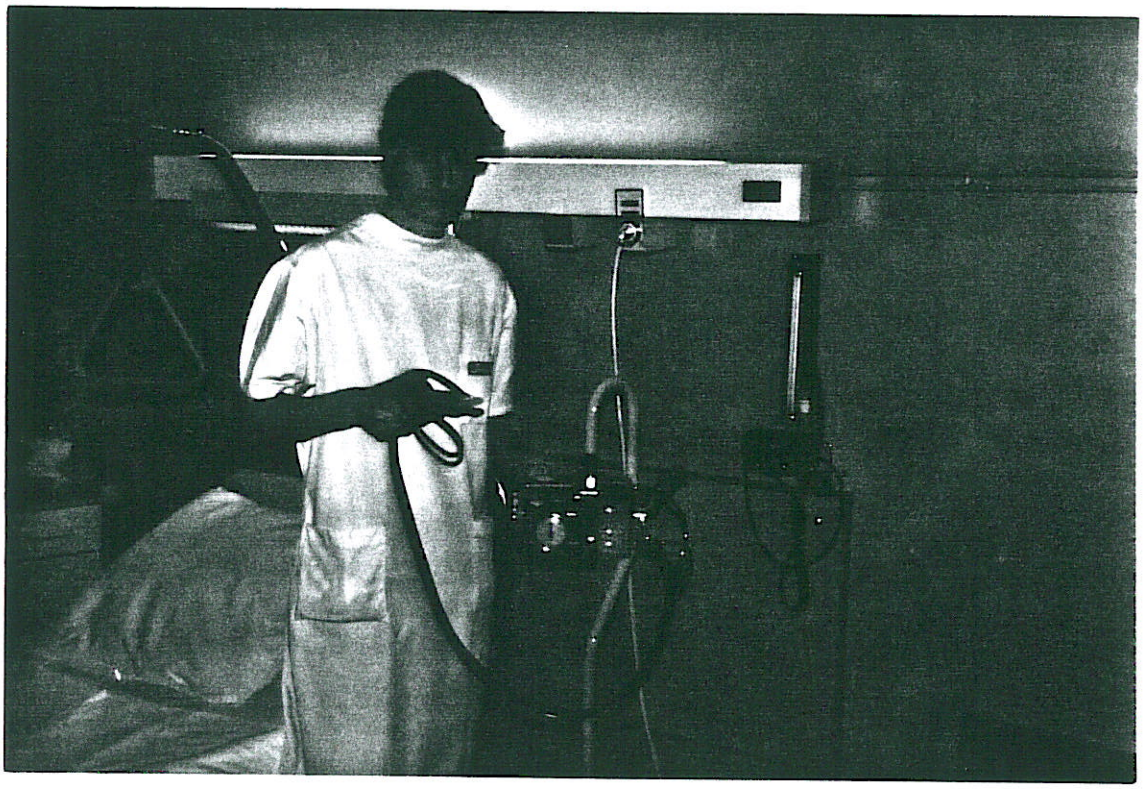

Figure 3 : présentation du BIRD.

4. 1 .2. 3. Réglages

-- de la pression : elle est réglée entre 15 et 20 cm d'$H_2O$ car cette personne

bénéficie d'une compliance thoraco-pulmonaire élevée,

-- de la vitesse d'insufflation ; adaptée pour que la durée d'insufflation soit assez courte. Une vitesse d'insufflation trop longue fatigue la patiente,

-- effort inspiratoire : réglé au minimum.

Position de la patiente : demi-assise.

La patiente inspire et "se laisse gonfler" par l'appareil. L'expiration est active et douce.

Variantes : -- la patiente élève son membre supérieur droit,

-- associée à la respiration croisée de Chahuneau.

4. 2. Une fois le cap aigu passé

4. 2. 1. Spirométrie incitative

4. 2. 1. 1. Description du spiromètre ; le trifflow (Figure 4)

C'est un appareil composé d'un embout buccal. Cet embout est relié à trois tubes dans lesquels se trouve une bille de couleur différente représentant un degré de difficulté croissant.



Figure 4 : le Trifflow.

La patiente doit faire monter les 3 billes en haut des colonnes et les maintenir 2 à 3 secondes.

Position de la patiente : demi-assise.

Elle réalise une expiration active lente puis une inspiration maximale rapide. Sa main exerce une pression rapprochant les berges de la cicatrice.

Mme B. a des difficultés à réaliser cet exercice car elle n'arrive pas à faire une inspiration purement buccale. Nous lui pinçons donc le nez. Dès le quatrième jour, la patiente réalise parfaitement cet exercice.

En progression nous effectuons cet exercice en ventilation dirigée. A son départ du service, seules les deux premières billes seront montées ce qui correspond à une insufflation de 900 cc /seconde.

Ces inspirations maximales auraient dues être répétées 15 à 20 fois par heure, ce qui n'a pas été le cas.

4. 2. 2. La ventilation dirigée

Cette technique comprend une étape de prise de conscience.

Position de la patiente : demi-assise.

Notre main se place sur son ventre, au niveau de la cicatrice. Elle joue le rôle de contre appui et guide le mouvement. Pendant l'inspiration nasale, la patiente gonfle le ventre et applique une légère pression sur notre main. A l'expiration buccale, la patiente rentre le ventre.

Nous n'hésitons pas à stimuler la patiente par la parole : "Poussez contre ma main" , "Rentrez le ventre". Progressivement nous instaurons une ventilation à fréquence lente et à grand volume courant.

La séance comprend 10 à 15 séries de 7 à 8 mouvements entrecoupées par des périodes de repos égales au temps de travail. Puis sans interruption pendant 15 à 20 minutes au sixième jour.

La ventilation dirigée sera effectuée aussi à la marche au 8ème jour.

## 5. BILAN DE FIN (9ème JOUR)

### 5. 1. Signes fonctionnels

-- dyspnée stade 2 : elle correspond à un essoufflement à la marche rapide ou à la montée d'un étage (2).

### 5. 2. Examen clinique

#### 5. 2. 1. Inspection

-- persistance d'une prédominance haute des mouvements respiratoires,
-- fréquence respiratoire : 18 cycles/mn,
-- respiration naso-nasale.

#### 5. 2. 2. Palpation, percussion, auscultation.

Normales.

#### 5. 2. 3. Autres examens.

Les gaz du sang et les radios n'ont pas été refait lors du départ de Mme B..
Les examens spirométriques (Annexe II) sont redevenus sub-normaux.

### 5. 3. Discussion.

A la sortie du service de chirurgie digestive, Mme B. a retrouvé sa capacité vitale pré-opératoire, soit seulement un petit gain de un litre en 9 jours.

L'hypoventilation de sa base droite a disparu. Elle n'a pas été sujette à des complications post-opératoires tels que l'atélectasie et l'encombrement. De plus elle a retrouvé une synergie entre le diaphragme et le transverse. Synergie encore fragile, la

cicatrisation du transverse n'étant pas encore terminée.

Après ces résultats, nous pouvons dire que le traitement a visé les objectifs que nous nous étions fixés.

Il est dommage que Mme B. n'ait pas appliqué les consignes concernant la spirométrie incitative. En effet, sa capacité vitale avant l'opération étant inférieure à la moyenne (Annexe VII), cela lui aurait peut être permis de s'en rapprocher.

## 6. CONCLUSION

La précocité du traitement kinésithérapique nous a permis de réexpanser rapidement le parenchyme hypoventilant et de prévenir l'apparition d'un encombrement et, la survenue d'atélectasie. Ce type de traitement est bien supporté par le patient.

La rééducation ne doit pas s'arrêter là. Nous lui proposons pour la suite du traitement un renforcement de la paroi abdominale et des exercices de mobilisation spécifique du diaphragme. Nous conseillons au malade de porter une ceinture abdominale à sa sortie car la cicatrisation est encore fragile et de l'enlever en dehors des efforts.

La chirurgie abdominale a longtemps payé un lourd tribut avec ses complications pulmonaires. Les progrès de l'anesthésie, de la chirurgie, et de la kinésithérapie post-opératoire immédiate ont changé le pronostic.

# BIBLIOGRAPHIE


1. BARTHE, J.
   Anatomie du diaphragme.
   Cahiers de kinésithérapie, fasc. 142, n° 2, pp 8 à 10, 1990.

2. BARTHE, J.
   Pneumokinésithérapie.
   Paris, Doin, 1990.

3. CHANUSSOT, J.C.
   Bilan et technologie de base.
   Kinésithérapie respiratoire.
   Paris, Masson, 1988.

4. DELPLANQUE, D.
   Physiopathologie de l'atélectasie post-opératoire.
   Annales de kinésithérapie, tome 11, n° 4, pp.155-158, 1984.

5. DELPLANQUE, D.
   Utilisation de la relaxation de pression en rééducation respiratoire.
   Annales de kinésithérapies, tome 12, n°3, pp. 91 à 96, 1985.

6. KAPANDJI, I.A.
   Physiologie articulaire du tronc.
   Paris, Maloine, 5éme édition, 1980.

7. SELOT, P.
   Kinésithérapie et chirurgie abdominale.
   Encyclopédie médico-chirurgicale, Paris.
   Kinésithérapie 26550 $A^{10}$ 12, 1989, 6 pages.

8. TARDIF, C.
   Physiopathologie du diaphragme.
   Cahiers de kinésithérapie, fasc. 142, n°2, pp. 11 à 16, 1990.

9. THUMERELLE, M.- Gauchez, H.
   Spirométrie incitative et rééducation.
   Cahiers de kinésithérapie, fasc. 156-157, n° 4-5, pp. 8 à 15, 1992.

10. WILLEPUT, R.
    Société de kinésithérapie en réanimation d'urgence, 1992

## Annexe I

Tableau I : Gaz du sang.

| Gaz du sang | pH | $PCO_2$ | $PO_2$ | $HCO_3^-$ | Saturation |
|---|---|---|---|---|---|
| Pré-opératoire | 7,418 | 39 | 65,4 | 25,1 | 93,2 |
| Post-opératoire immédiat | 7,40 | 40 | 54 | / | 88 |

## Annexe II

Mesures spirométriques.

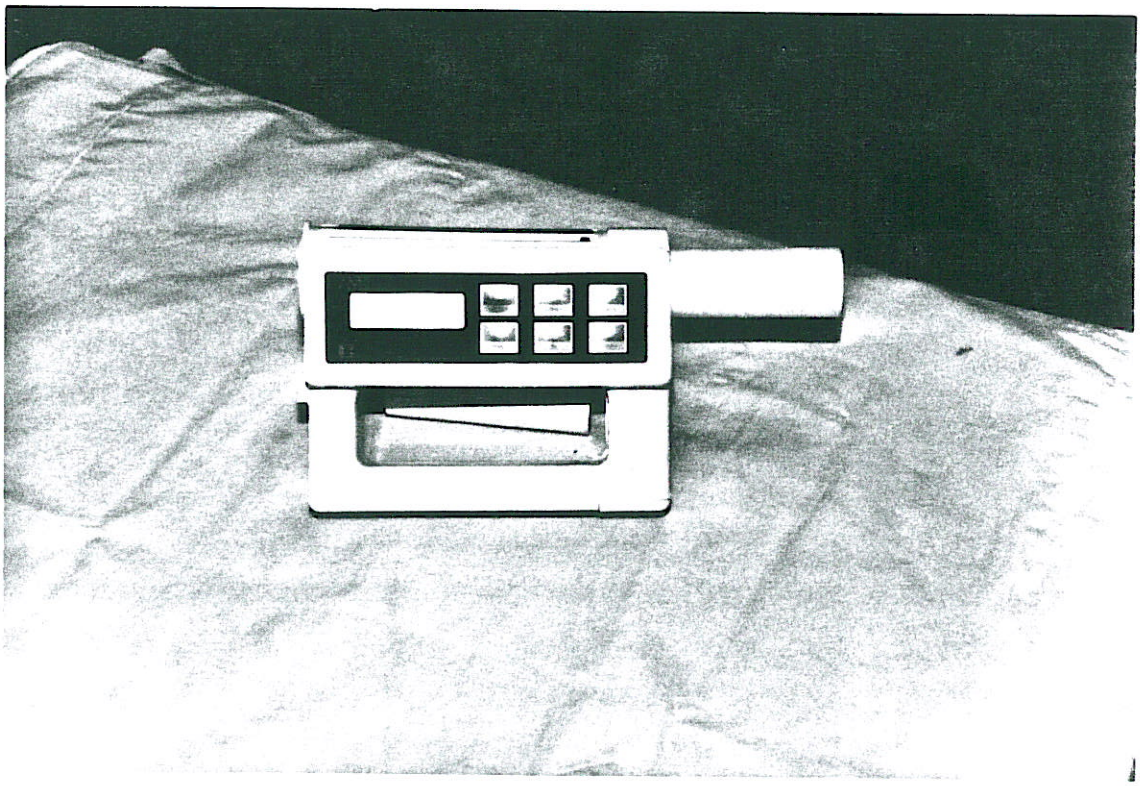

Figure 5 : Spiromètre V.M.1.

Pour effectuer ces mesures, la patiente est en position demi-assise, ses mains maintenant sa cicatrice. Elle réalise dans un premier temps une expiration lente et active, puis une inspiration maximale. Elle porte alors le spirométre à la bouche et souffle le plus fort et le plus longtemps possible.
Nous prenons le meilleur des 3 essais.

Annexe II bis

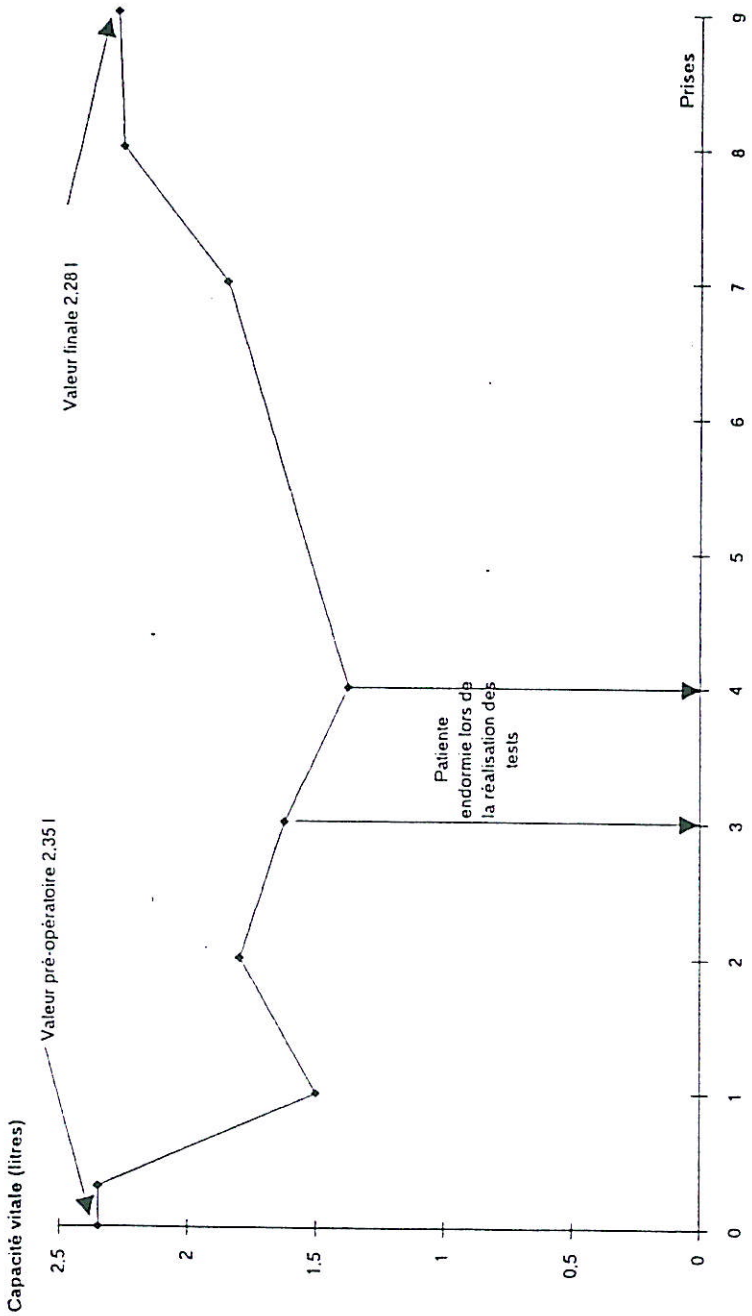


Figure 6 : Evolution de la capacité vitale.

Annexe III

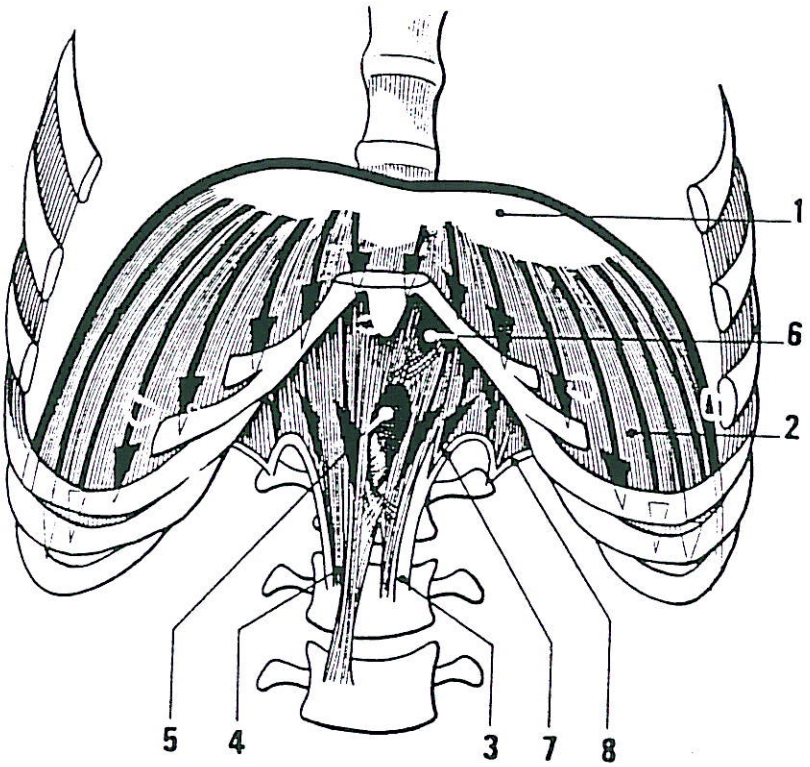


Figure 7 : Anatomie du diaphragme (6).

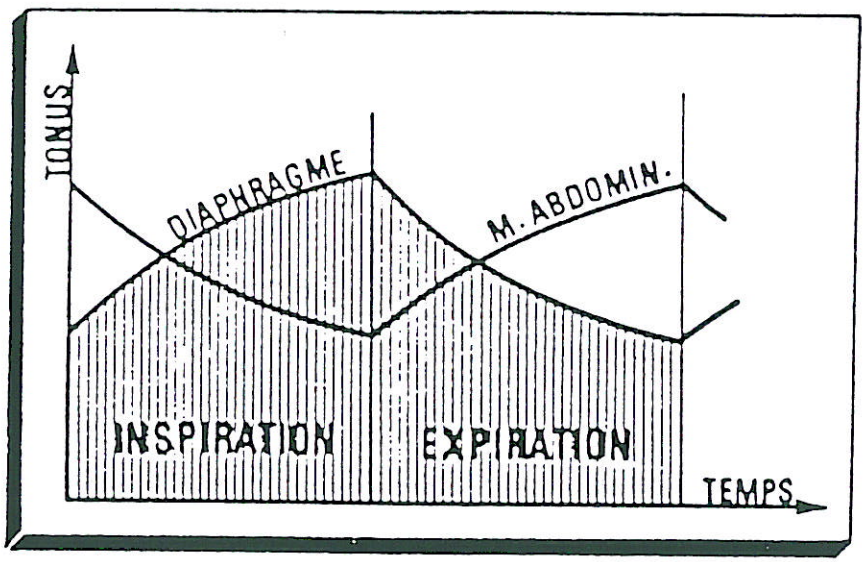


Figure 8 : Evolution du tonus des muscles diaphragme et abdominaux sur un cycle respiratoire (6)

Annexe IV

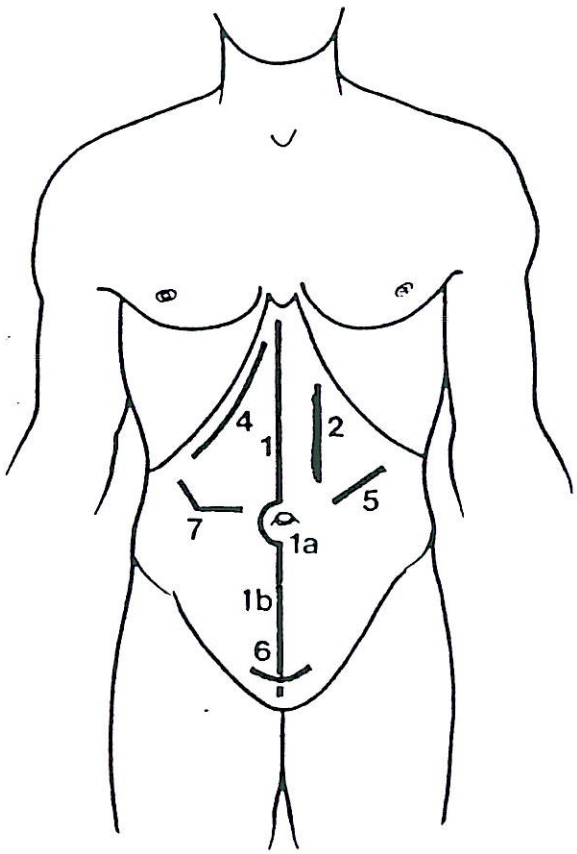


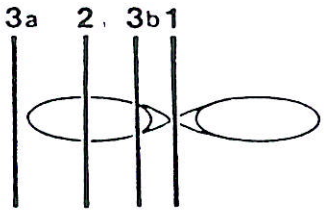


1
Coupe transversale de la paroi.
1. Médiane sus-ombilicale
1a. Médiane xipho-pubienne
1b. Médiane sous-ombilicale
2. Paramédiane transrectale
3a-3b. Paramédiane pararectale
4. Sous-costale
5. Mixte
6. De Pfannenstiel ou sus-pubienne
7. De Sprengel

Figure 9 : Différents types d'incisions (7)

Annexe V

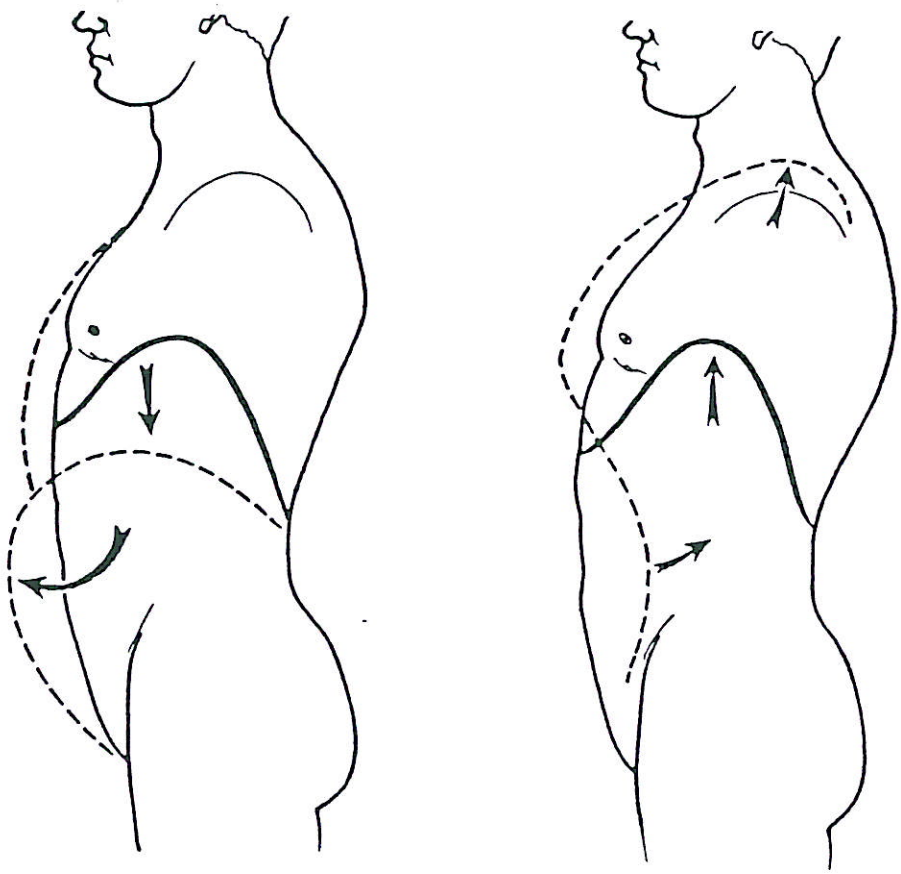

Ventilation physiologique.

Ventilation paradoxale.

Figure 10 : Ventilation physiologique et paradoxale (7)

Annexe VI

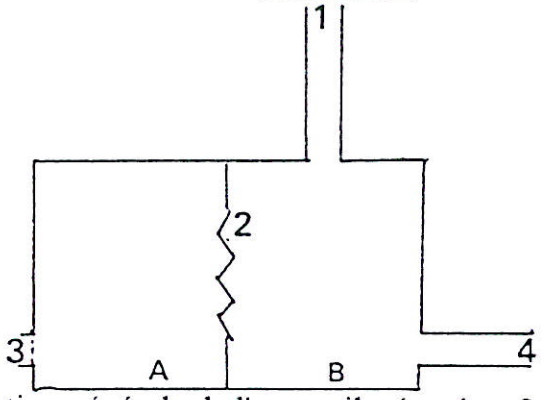


Figure 11 : Présentation générale de l'appareil, séparé en 2 compartiments A et B.
1 : source de gaz, 2 : membrane de caoutchouc, 3 : filtre à air, 4 : vers le patient.

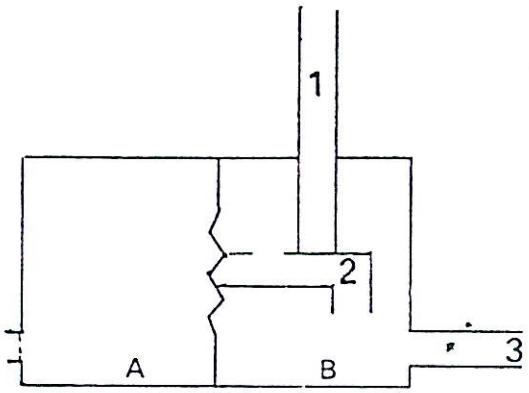


Figure 12 : Au repos, la source de gaz n'est pas en communication avec le compartiment B, un équilibre s'établit.
1 : source de gaz comprimé, 2 : tuyau coulissant avec celui de l'arrivée des gaz, 3 : vers le patient.

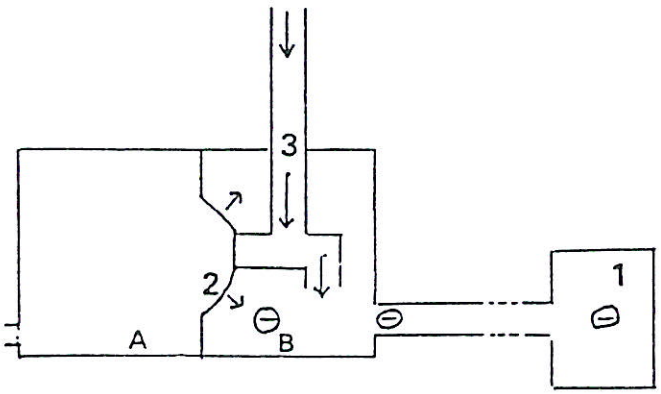


Figure 13 : Début de l'inspiration, la dépression créée par le patient entraîne un déplacement de la membrane vers le compartiment B.
1 : poumon du patient, 2 : membrane, 3 : communication de la source de gaz sous pression avec le compartiment B, et donc avec le patient.

Annexe VI bis

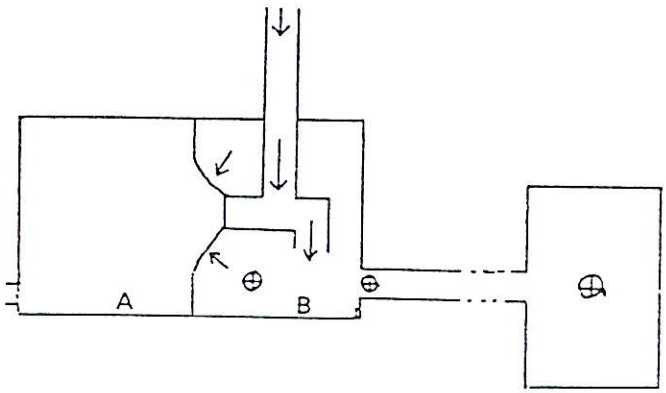


Figure 14 : Fin de l'inspiration où la surpression tend à refouler la membrane vers le compartiment A.

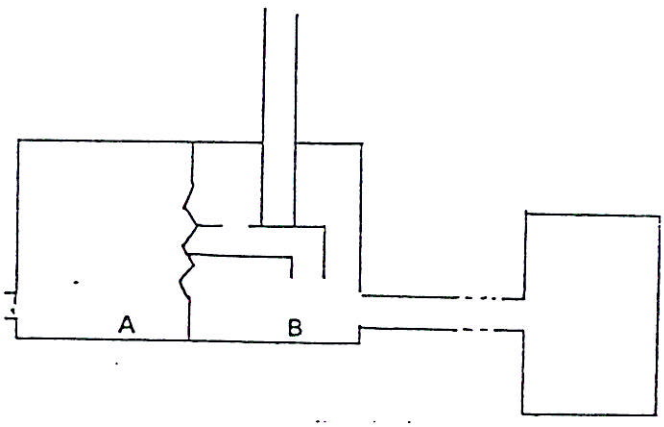


Figure 15 : Temps expiratoire, l'entrée des gaz est interrompue, le patient expire.

# Annexe VII

## Tableau II : Valeurs normales de la capacité vitale en fonction de lâge et de la taille.

| TAILLE | AGE | 20 | 25 | 30 | 35 | 40 | 45 | 50 | 55 | 60 | 65 | 70 | 75 | 80 |
|---|---|---|---|---|---|---|---|---|---|---|---|---|---|---|
| 145 | CV | 2,87 | 2,79 | 2,72 | 2,64 | 2,57 | 2,49 | 2,42 | 2,34 | 2,27 | 2,19 | 2,12 | 2,04 | 1,97 |
| | VEMS | 2,50 | 2,38 | 2,27 | 2,15 | 2,04 | 1,92 | 1,81 | 1,69 | 1,58 | 1,46 | 1,35 | 1,23 | 1,12 |
| | Débit max | 403 | 398 | 393 | 388 | 382 | 377 | 372 | 367 | 361 | 356 | 351 | 346 | 341 |
| 150 | CV | 3,09 | 3,01 | 2,94 | 2,86 | 2,79 | 2,71 | 2,64 | 2,56 | 2,49 | 2,41 | 2,34 | 2,26 | 2,19 |
| | VEMS | 2,63 | 2,52 | 2,40 | 2,29 | 2,17 | 2,06 | 1,94 | 1,83 | 1,71 | 1,60 | 1,48 | 1,37 | 1,25 |
| | Débit max | 417 | 412 | 407 | 401 | 396 | 390 | 385 | 380 | 374 | 369 | 363 | 356 | 353 |
| 155 | CV | 3,31 | 3,23 | 3,16 | 3,08 | 3,00 | 2,93 | 2,85 | 2,78 | 2,70 | 2,62 | 2,55 | 2,47 | 2,40 |
| | VEMS | 2,75 | 2,63 | 2,52 | 2,40 | 2,29 | 2,17 | 2,06 | 1,94 | 1,83 | 1,71 | 1,60 | 1,48 | 1,37 |
| | Débit max | 432 | 426 | 420 | 414 | 409 | 404 | 398 | 392 | 367 | 351 | 376 | 370 | 365 |
| 160 | CV | 3,53 | 3,45 | 3,38 | 3,30 | 3,23 | 3,15 | 3,07 | 3,00 | 2,92 | 2,85 | 2,77 | 2,69 | 2,62 |
| | VEMS | 2,88 | 2,77 | 2,65 | 2,54 | 2,42 | 2,31 | 2,19 | 2,08 | 1,96 | 1,85 | 1,73 | 1,62 | 1,50 |
| | Débit max | 446 | 440 | 434 | 428 | 423 | 417 | 411 | 405 | 400 | 394 | 388 | 382 | 376 |
| 165 | CV | 3,75 | 3,68 | 3,60 | 3,52 | 3,45 | 3,37 | 3,30 | 3,22 | 3,14 | 3,07 | 2,99 | 2,92 | 2,84 |
| | VEMS | 3,02 | 2,90 | 2,79 | 2,67 | 2,56 | 2,44 | 2,33 | 2,21 | 2,10 | 1,98 | 1,87 | 1,75 | 1,64 |
| | Débit max | 460 | 454 | 448 | 442 | 436 | 430 | 424 | 418 | 412 | 406 | 400 | 394 | 358 |
| 170 | CV | 3,97 | 3,90 | 3,82 | 3,75 | 3,67 | 3,59 | 3,52 | 3,44 | 3,37 | 3,29 | 3,21 | 3,14 | 3,06 |
| | VEMS | 3,15 | 3,04 | 2,92 | 2,81 | 2,69 | 2,58 | 2,46 | 2,35 | 2,23 | 2,12 | 2,00 | 1,89 | 1,77 |
| | Débit max | 474 | 468 | 462 | 456 | 449 | 443 | 437 | 431 | 425 | 419 | 413 | 407 | 400 |
| 175 | CV | 4,20 | 4,12 | 4,04 | 3,97 | 3,89 | 3,82 | 3,74 | 3,66 | 3,59 | 3,51 | 3,44 | 3,36 | 3,28 |
| | VEMS | 3,29 | 3,17 | 3,06 | 2,94 | 2,83 | 2,71 | 2,60 | 2,48 | 2,37 | 2,25 | 2,14 | 2,02 | 1,91 |
| | Débit max | 488 | 482 | 475 | 469 | 463 | 457 | 450 | 444 | 438 | 431 | 425 | 419 | 412 |
| 180 | CV | 4,42 | 4,34 | 4,27 | 4,19 | 4,11 | 4,04 | 3,96 | 3,89 | 3,81 | 3,73 | 3,66 | 3,58 | 3,51 |
| | VEMS | 3,42 | 3,31 | 3,19 | 3,08 | 2,96 | 2,85 | 2,73 | 2,62 | 2,50 | 2,39 | 2,27 | 2,16 | 2,04 |
| | Débit max | 502 | 496 | 489 | 483 | 476 | 470 | 463 | 457 | 450 | 444 | 437 | 431 | 424 |
| 185 | CV | 4,64 | 4,56 | 4,49 | 4,41 | 4,34 | 4,26 | 4,18 | 4,11 | 4,03 | 3,95 | 3,88 | 3,80 | 3,73 |
| | VEMS | 3,56 | 3,44 | 3,33 | 3,21 | 3,10 | 2,98 | 2,87 | 2,75 | 2,64 | 2,52 | 2,41 | 2,29 | 2,18 |
| | Débit max | 516 | 510 | 503 | 496 | 490 | 483 | 476 | 470 | 463 | 456 | 450 | 443 | 436 |
| 190 | CV | 4,86 | 4,79 | 4,71 | 4,63 | 4,56 | 4,48 | 4,41 | 4,33 | 4,25 | 4,18 | 4,10 | 4,03 | 3,95 |
| | VEMS | 3,69 | 3,58 | 3,46 | 3,35 | 3,23 | 3,12 | 3,00 | 2,89 | 2,77 | 2,66 | 2,54 | 2,43 | 2,31 |
| | Débit max | 531 | 524 | 517 | 510 | 503 | 496 | 489 | 483 | 476 | 469 | 462 | 455 | 448 |
| 195 | CV | 5,08 | 5,01 | 4,93 | 4,86 | 4,78 | 4,70 | 4,63 | 4,55 | 4,48 | 4,40 | 4,32 | 4,25 | 4,17 |
| | VEMS | 3,83 | 3,71 | 3,60 | 3,48 | 3,37 | 3,25 | 3,14 | 3,02 | 2,91 | 2,79 | 2,68 | 2,56 | 2,45 |
| | Débit max | 545 | 538 | 531 | 524 | 517 | 509 | 502 | 495 | 488 | 481 | 474 | 467 | 460 |

FEMMES