MINISTERE DE LA SANTE
REGION LORRAINE
INSTITUT DE FORMATION EN MASSO-KINESITHERAPIE
DE NANCY

LEUCODYSTROPHIE METACHROMATIQUE OU LA PRISE EN CHARGE MASSO-KINESITHERAPIQUE D'UN ENFANT DEPENDANT

Rapport de travail écrit personnel
Présenté par Marina DLUGOSCH
Etudiante en 3e année de kinésithérapie
En vu de l'obtention du Diplôme d'Etat
de Masseur-Kinésithérapeute
2005-2006

SOMMAIRE

Page

RESUME

1. INTRODUCTION..... 1
   1. 1. Définition de la maladie..... 1
   1. 2. Physiopathologie 2
   1. 3. Histoire de la maladie..... 3
2. BILAN..... 4
   2. 1. Observation du patient..... 5
      2. 1. 1. Installation dans son siège..... 5
      2. 1. 2. Attitude spontanée du patient..... 5
         2. 1. 2. 1. Attitude des membres inférieurs..... 6
         2. 1. 2. 2. Attitude des membres supérieurs..... 6
         2. 1. 2. 3. Attitude du tronc et de la tête..... 7
   2. 2. Bilan trophique et cutané..... 7
   2. 3. Bilan de la douleur..... 8
   2. 4. Bilan neuro-orthopédique..... 8
      2. 4. 1. Bilan des membres inférieurs..... 9
      2. 4. 2. Bilan des membres supérieurs..... 9
   2. 5. Bilan de la motricité..... 9
   2. 6. Bilan du rachis..... 11
      2. 6. 1. Bilan clinique..... 11
      2. 6. 2. Bilan radiologique..... 12
   2. 7. Bilan de la sensibilité..... 12
   2. 8. Bilan respiratoire..... 12
   2. 9. Bilan psychologique..... 13
   2. 10. Bilan fonctionnel..... 13
3. CONCLUSIONS DU BILAN..... 13
   3. 1. Déficiences..... 14
   3. 2. Incapacités..... 14
   3. 3. Handicap..... 14
4. OBJECTIFS ET PRINCIPES..... 14
   4. 1. Objectifs 15
   4. 2. Principes..... 15
5. PROPOSITIONS KINESITHERAPIQUES 15
   5. 1. Surveiller et prévenir les problèmes cutanés..... 15
      5. 1. 1. Physiopathologie..... 15
      5. 1. 2. Installation de T..... 16
      5. 1. 3. Surveillance cutanée..... 17
      5. 1. 4. Lutte contre la sécheresse cutanée..... 17
   5. 2. Limiter l'aggravation des déformations..... 17
      5. 2. 1. Physiopathologie..... 17
      5. 2. 2. Manœuvre de relâchement global..... 18
      5. 2. 3. Mobilisations passives et étirements..... 19

5. 2. 4. Limiter l'aggravation de la scoliose..... 19
5. 2. 4. 1. Installation..... 19
5. 2. 4. 2. Posture..... 20
5. 3. Lutte contre la constipation..... 20
5. 3. 1. Physiopathologie..... 20
5. 3. 2. Massage abdominal..... 21
5. 4. Limiter les complications respiratoires..... 21
5. 4. 1. Physiopathologie..... 21
5. 4. 2. Désencombrement respiratoire..... 22
5. 4. 3. Changements de positions..... 22
5. 4. 4. Modelage thoracique..... 23
5. 5. Difficultés rencontrées..... 23
6. BILAN DE FIN DE STAGE ET DISCUSSION..... 24
6. 1. Bilan de fin de stage..... 24
6. 2. Discussion..... 24
7. CONCLUSION..... 25

BIBLIOGRAPHIE
EN SAVOIR PLUS
ANNEXES

1. INTRODUCTION

Les maladies orphelines sont peu connues dans la société actuelle. Nous allons étudier le cas et la prise en charge d'un patient, T, atteint d'une maladie orpheline, la leucodystrophie métachromatique.

1. 1. Définition de la maladie

La leucodystrophie métachromatique est une maladie génétique neurodégénérative à transmission autosomique récessive (16). Elle se caractérise par l'accumulation de sulfatides due à un déficit en arylsulfatase A, enzyme responsable de la dégradation des sulfatides. Cette accumulation dans le système nerveux central est responsable de la démyélinisation induisant une grande diversité des signes cliniques dont les plus fréquents sont :

- ✓ Ataxie/incoordination
- ✓ Régression psychique
- ✓ Troubles du langage
- ✓ Hyperréflexie
- ✓ Hypotonie axiale
- ✓ Hypertonie/rigidité/spasticité….

Mais l'association de ces signes cliniques est différente d'un patient à l'autre ce qui nous donne un tableau clinique unique pour chaque patient.

Il existe différentes formes selon l'âge de début : la forme infantile tardive entre 1 et 2 ans, la forme juvénile entre 4 et 12 ans, la forme adulte entre 14 et 60 ans. Nous traiterons ici de la forme juvénile.

Le diagnostic est réalisé par la mise en évidence de la diminution de la vitesse de conduction et par des analyses biochimiques. Ce diagnostic peut être réalisé en période prénatale dans le cas de familles où cette pathologie est déjà apparue.

En ce qui concerne le traitement, des tentatives de greffes de moelle osseuse sont réalisées. Le but de la greffe ici est d'apporter par le biais des globules blancs l'enzyme manquant. Malgré tout dans certain cas, notamment dans la forme infantile tardive, cette greffe n'est pas efficace. Dans le cas qui nous concerne cette greffe n'a pas pu être réalisée, le diagnostic ayant été réalisé trop tardivement.

L'issue de la maladie reste malheureusement toujours fatale. Les objectifs de la kinésithérapie consistent donc en la prise en charge des complications de la maladie, c'est à dire neuro-orthopédiques, neurologiques, respiratoires, douloureuses en tenant compte du comportement et des troubles de la déglutition.

1. 2. Physiopathologie

La myéline est une gaine lipidique entourant les axones des fibres nerveuses (16).On la retrouve dans le système nerveux central (S. N. C.) et dans le système nerveux périphérique (S. N. P.). La myéline s'enroule autour des axones des nerfs en spirale. Elle est formée par les oligodendrocytes dans le S. N. C et par les cellules de Schwann dans le S. N. P. Elle joue un rôle d'isolant et augmente la vitesse de conduction.

Cette gaine n'est pas continue le long de la fibres mais elle présente des étranglements, les nœuds de Ranvier. La conduction se fait de manière saltatoire c'est à dire qu'elle saute de nœud en nœud, c'est ce qui permet une propagation plus rapide de l'influx nerveux.

Lorsque cette gaine est atteinte, comme dans cette maladie, la conduction se fait plus lentement puis progressivement disparaît.

1.3. Histoire de la maladie

Le patient T, est un jeune garçon âgé de 13 ans atteint de la forme juvénile de la leucodystrophie métachromatique. Le diagnostic a été posé à l'âge de 5 ans suite à des troubles de la marche et du comportement : en classe de maternelle il s'isolait lors d'activités de groupe et marchait sur la pointe des pieds. Il a été admis en novembre 1997 à l'âge de 5 ans au C.R.E. de Flavigny-sur-Moselle.

Sa marche a été diagnostiquée comme étant ataxique donc en recherche constante d'équilibre, signe d'un syndrome cérébelleux. Le langage a rapidement été difficile et rare. T a perdu totalement la marche à 6 ans, ainsi que le langage et la préhension. Les examens cliniques ont révélé :

- une très forte spasticité,
- une hyperreflectivité générale,
- un signe de Babinsky bilatéral,
- une abolition des réflexes cutané-abdominaux,
- une disparition progressive des mouvements volontaires,
- des troubles neuro-végétatifs.

Un spasme en extension au niveau des membres inférieurs a permis la verticalisation de T pendant 3 années après son admission. L'apparition des déformations orthopédiques surtout au niveau des pieds ne l'ont plus permise. Il a porté des chaussures orthopédiques qui ont été remplacé par des chaussons de protection à 9 ans. T est passé d'un siège baquet à un corset-siège en 2000,à 8 ans.

A 10 ans est apparu une scoliose à courbure totale droite qui est passée de 10° à 60° en l'espace de 2 ans. Un corset bi-valve à port nocturne a alors été confectionné mais n'est plus supporté à présent.

T a vécu des périodes très douloureuses en raisons de fortes contractures qui ont été traitée par voie médicamenteuse et par une prise en charge kinésithérapique (mobilisations passives douces, balnéothérapie).

En 2003 des crises généralisées d'épilepsie ont nécessité une hospitalisation. T a subit une gastrotomie pour palier à des problèmes de déglutition et donc de nutrition. Il a fait des complications respiratoires à deux reprises en 2005, en mars puis en mai, imposant à chaque fois une hospitalisation.

Au niveau de son comportement il est décrit comme étant le plus souvent passif et éteint mais répondant aux sollicitations en riant.

Depuis son admission au centre T suit des séances de kinésithérapie régulières.

Dans ce mémoire nous traiterons de l'état actuel de T, ainsi que des différentes possibilités kinésithérapiques, pour contribuer à une meilleure qualité de vie pour T.

2. BILAN

2. 1. Observation du patient

2. 1. 1. Installation dans son siège

T est installé dans un corset-siège. (ANNEXE II)

Il a une attitude asymétrique.

- ✓ La hanche droite est en flexion et adduction , la gauche se présente en flexion.
- ✓ Les genoux sont en flexion plus à droite qu'à gauche.
- ✓ Les pieds sont en varus-équin. Il porte des chaussons de protection.
- ✓ L'épaule gauche est en abduction/adduction neutre , rotation externe et l'épaule droite est en adduction, rotation interne.
- ✓ Les coudes sont en flexion.
- ✓ Les poignets sont en hyperextension avec une fermeture des mains.
- ✓ Au niveau du tronc nous observons une inflexion à gauche.
- ✓ La tête est en inclinaison et en rotation à gauche.

Ce corset-siège est monté sur un support roulant. Il date de 2003. La réception d'un nouveau siège ainsi que l'essayage se fera la première semaine d'octobre, l'ancien devenu trop petit et plus adapté désormais. Le moulage sur coussin à dépression a été réalisé au mois de juillet (9).

2. 1. 2. Attitude spontanée du patient

T est en décubitus sur table large (type Bobath). L'installation de T doit se faire de manière lente et progressive afin de ne pas déclencher de mouvements réflexes (7). L'enfant n'apprécie pas cette position, elle déclenche une augmentation de la spasticité et des clonus. (ANNEXE III)

2. 1. 2. 1. Attitude des membres inférieurs

- ✓ Le membre inférieur droit se présente en adduction, flexion et rotation interne de hanche ainsi qu'en flexion de genou.
- ✓ Le membre inférieur gauche est en extension de hanche et de genou.
- ✓ Les pieds sont en varus-équin avec une hyperextension au niveau de la métacarpo-phalangienne du gros orteil et une flexion de l'interphalangienne du gros orteil. Ils sont creux avec une chute du 1er métatarsien et une adduction des métatarsiens. Les autres orteils se présentent en flexion.
- ✓ Au niveau du bassin nous observons une bascule vers le bas et à droite ainsi qu'une rotation en avant et à gauche.

2. 1. 2. 2. Attitude des membres supérieurs

- ✓ L'épaule droite se présente en adduction, rotation interne.
- ✓ L'épaule gauche est en abduction, rotation externe.
- ✓ Les coudes sont en flexion. Les poignets sont en hyperextension et les mains sont fermées à droite comme à gauche.

2. 1. 2. 3. Attitude du tronc et de la tête

T est en rotation et inclinaison de cou à gauche. Il est en inclinaison de tronc à gauche avec une fermeture de l'espace ilio-costal, les côtes sont en contact avec la crête iliaque. Le thorax est déformé nous observons une contre gibbosité au niveau de l'hémi-thorax gauche avec une verticalisation des côtes.

2. 2. Bilan trophique et cutané

T a une peau très sèche et fine sur l'ensemble du corps.

Nous observons des rougeurs :

- Face antéro-externe du coup de pied au niveau de la saillie de la tête du talus qui est due à la déformation du pied en varus équin à gauche.
- Bord externe du pied en dessous et en avant de la précédente au niveau de l'os cuboïde.
- Au pli de flexion de la métacarpo-phalangienne du gros orteil à droite et à gauche.
- Au niveau de la fermeture de l'angle ilio-costal, la peau est très marquée et particulièrement sèche.

Nous ne notons aucune chaleur.

Nous remarquons une amyotrophie généralisée

T a eu une gastrostomie, il a un bouton de Mic Key au niveau de l'abdomen.

2. 3. Bilan de la douleur

Ce bilan est réalisé à l'aide de l'échelle de San Salvadour (5). (ANNEXE IV). T ne présente pas de douleur le jour de l'examen. Cet enfant a eu un lourd passé douloureux il faut donc surveiller son comportement à chaque prise en charge.

2. 4. Bilan neuro-orthopédique

Le masseur-kinésithérapeuthe réalise des mobilisations passives des différents membres. Nous déterminons par cet examen les amplitudes articulaires de T (ANNEXE V), les hypoextensibilités ou rétractions, la spasticité et les contractures. Les amplitudes sont déterminées par mesures goniométriques lorsque cela est possible. Pour l'évaluation de la spasticité nous utilisons l'échelle d'Ashworth qui comprend 5 cotations (ANNEXE V). Elle est évaluée sur des muscles détendus et nous notons que T est sous traitement médicamenteux afin de diminuer cette spasticité.

2. 4. 1. Bilan des membres inférieurs

✓ Hanches

La mesure goniométrique de la hanche droite au niveau de l'abduction/adduction dans un plan strictement frontal est impossible car l'extension n'est pas atteinte et déclenche des clonus. La hanche gauche n'est pas mobilisable en abduction. La rotation externe à droite est impossible.

Nous observons de la spasticité sur les adducteurs de hanche des deux côtés, sur les rotateurs internes à droite, les rotateurs externes à gauche ainsi que sur les extenseurs à gauche.

✓ Genoux

La flexion de genou à gauche est limitée. La patella est en position haute suite à une rétraction du droit fémoral.

L'extension de genou à droite est limitée par une rétraction des ischio-jambiers

Les quadriceps sont spastiques.

✓ Pieds

La mobilisation passive en flexion dorsale est impossible à droite comme à gauche ainsi que la mobilisation en valgus.

Les pieds sont fixés en varus équin avec une très forte rétraction des triceps sureaux. L'hyperextension du gros orteil est réductible de quelques degrés et plus à gauche qu'à droite, les longs extenseurs de l'halux sont rétractés et on observe une véritable corde sous la peau.

Au niveau des autres orteils il n'y a pas de diminution d'amplitude, mais la mobilisation déclenche des clonus, nous notons de la spasticité sur les fléchisseurs des orteils.

Les pieds étant très déformés la mobilisation des os du tarse est difficile. Les métatarsiens sont encore mobilisables.

2. 4. 2. Bilan des membres supérieurs

✓ Epaules

Les amplitudes sont difficiles à mesurer. Pour la rotation interne nous noterons que l'avant bras peut être posé sur le ventre.

L'abduction à droite est limitée par une rétraction des muscles pectoraux qui sont spastiques et nous notons également la rétraction des élévateurs de l'épaule à droite.

Les rotateurs internes à gauche sont spastiques ainsi que les extenseurs d'épaule en bilatéral.

✓ Coudes

Il n'y a pas de déficit au niveau de la prono-supination. Il persiste un flexum de coude à droite de 30° irréductible et à gauche de 10°. Il s'agit de flexums qui se sont enraidis suite à une activité réflexe en flexion de coude due à une spasticité importante sur les fléchisseurs de coude.

✓ Poignets et mains

Nous ne notons aucun déficit des amplitudes au niveau du poignet à la mobilisation passive ainsi qu'au niveau des doigts. Par contre nous observons de la spasticité sur les extenseurs de poignet, fléchisseurs des doigts.

2. 5. Bilan de la motricité

Aucun mouvement volontaire n'est possible sauf l'ouverture et la fermeture de la bouche.

2. 6. Bilan du rachis

Le bilan est réalisé en position de latérocubitus gauche. T n'ayant aucun tonus du tronc, il ne peut tenir la position assise et le procubitus lui est insupportable. De ce fait la

mesure des flèches est impossible. Cette position déclenche un réflexe en hyperextension au niveau du tronc et de la tête. (ANNEXE VI)

2. 6. 1. Bilan clinique

- ✓ Au niveau du bassin nous observons une inclinaison à droite de 4 cm vers le bas ainsi qu'une rotation à gauche vers l'avant de 4 cm également.
- ✓ L'épaule droite est surélevée de 2 cm et antépulsée de 6 cm par rapport à l'épaule
- ✓ gauche.
- ✓ T présente une courbure totale à droite.
- ✓ Nous observons une gibbosité avec une fermeture de l'angle postérieur des côtes sur l'hémithorax droit. La contre gibbosité sur l'hémithorax gauche présente une fermeture de l'angle antérieur des côtes. Le thorax présente des méplats du côté opposé aux gibbosités.
- ✓ Au niveau du rachis cervical la mobilisation est possible mais nous notons une diminution d'amplitude en rotation et inclinaison droite.

2. 6. 2. Bilan radiographique

D'après les radiographies (fig 1), la courbure se situe entre T5 et L4 et fait un angle de 60° avec une rotation importante. La scoliose est réductible en bending droit (décubitus latéral droit) de 30°. C'est à dire que l'espace entre la crête iliaque et les côtes s'ouvrent en position de latérocubitus droit.

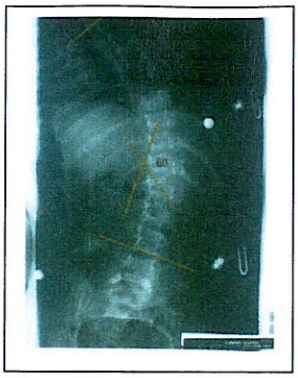

Figure 1 : Radiographie du dos réalisée en 2004

2. 7. Bilan de la sensibilité

Il nous est impossible de coter la sensibilité, nous savons que T réagit au toucher et à la douleur.

2. 8. Bilan respiratoire

Le thorax est très déformé (cf 2. 6. 1.). T a une respiration abdomino-diaphragmatique. Les côtes du côté de la contre gibbosité ont plus de mobilité du fait de la verticalisation des côtes.

T ne contrôle pas sa respiration, elle est de 15 cycles/minutes. Elle est irrégulière ; T fait des pauses respiratoires. La toux est difficile. Il a du mal à avaler sa salive à cause de ses problèmes de déglutition. Il en résulte un encombrement au niveau de la trachée.

Nous entendons de temps en temps des ronflements dus à une bascule de la langue en arrière. L'auscultation pulmonaire est très difficile.

2. 9. Bilan vésico-sphinctérien

T n'a aucun contrôle de ses sphincters, il est incontinent. De plus T est régulièrement constipé à cause de son immobilité. Il porte des couches.

2. 10. Bilan psychologique

Il est souriant lorsqu'il est sollicité et lorsqu'il reconnaît une voix notamment quand il est pris en charge en kinésithérapie.

Il n'a plus l'usage de la parole, n'a plus de mouvement volontaire et son niveau de compréhension est difficile à établir. Il réagit plus à certains mots que d'autres. Il s'intéresse à l'environnement lorsqu'il est sollicité. Son visage est très expressif. Toute la rééducation se fera de manière passive en prenant compte des expressions de T. La difficulté pour nous sera d'attirer l'attention de T durant la rééducation.

2. 11. Bilan fonctionnel

T est totalement dépendant pour toutes les activités de la vie quotidienne ainsi que pour les déplacements. Il s'agit ici de prendre en charge un jeune patient grabataire. La mesure d'indépendance fonctionnelle (M. I. F.) est cotée à 1 (15). (ANNEXE VII)

3. CONCLUSIONS DU BILAN

3. 1. Déficiences

- Cutanées par ses rougeurs et sa peau sèche.
- Trophique par son amyotrophie généralisée.
- Articulaire par ses déficits d'amplitude.
- Musculaire par ses mouvements anormaux et son absence de motricité volontaire et par ses rétractions (pectoraux, élévateurs d'épaule, droit fémoral à droite, ischio-jambiers à droite).
- Spasticité et contractures
- Respiratoire
- Constipation

3. 2. Incapacités

- Incapacité fonctionnelle totale.
- Incapacité à tousser sans aide.
- Incapacité à déglutir.
- Incapacité à s'exprimer par la parole ou par des gestes volontaires.
- Incapacité à contrôler ses sphincters.

3. 3. Handicap

Social, scolaire

4. OBJECTIFS ET PRINCIPES

4. 1. Objectifs

Les objectifs sont :

- ✓ La surveillance cutanée
- ✓ L'installation de T dans son siège et au lit
- ✓ Ralentir les déformations orthopédiques en luttant contre la spasticité et les rétractions afin que T ne s'enraidisse dans des positions vicieuses qui gêneraient sa prise en charge surtout vis à vis de la toilette et de l'habillage.
- ✓ Lutter contre la constipation
- ✓ Prévenir et lutter contre l'encombrement bronchique

Le tout doit être réalisé en favorisant le meilleur confort de vie possible pour T.

4. 2. Principes

Les séances de kinésithérapie doivent respecter la règle de la non douleur et nous devons éviter un maximum de contrainte pour T. Nous devons tenir compte des expressions de son visage, c'est le seul moyen pour nous d'apprécier son bien être.

Les séances de kinésithérapie sont quotidiennes et si nécessaire lorsque T est encombré il est vu plusieurs fois par jour.

5. PROPOSITIONS KINESITHERAPIQUES

5. 1. Surveiller et prévenir les problèmes cutanés

5. 1. 1. Physiopathologie

L'immobilisation et les troubles neuro-végétatifs provoquent une vulnérabilité du tissu cutané. Nous devons éliminer au maximum les facteurs favorisants l'apparition de problèmes cutanés tels que « la pression, … ,le frottement, le cisaillement, l'humidité et la macération » (1). C'est pourquoi la surveillance des points d'appui est très importante ainsi que les changements de position et une bonne installation dans son corset-siège et au lit. Il faut nous assurer également que T est changé régulièrement. Ces vérifications sont faites quotidiennement.

5. 1. 2. Installation de T

La réception du nouveau corset-siège s'est faite le 04 octobre. Il est adapté à la morphologie de T et doit le placer dans une position de repos, c'est à dire :

- La flexion de hanche est nécessaire et ne doit pas être trop importante ou trop réduite pour ne pas déclencher de clonus.
- Il est placé en flexion de genou.
- Sa courbure dorsale est légèrement corrigée.
- Ses membres supérieurs sont tels qu'ils se présentent dans son attitude spontanée (cf : 2. 2. 2. 2.).
- Sa tête est placée entre 2 renflements qui la maintiennent en rotation et inclinaison neutre.

Le corset siège est réalisé en mousse très souple (10) qui permet une bonne répartition des appuis et elle est dotée d'aérations afin d'éviter une macération. Cette mousse est protégée par une housse qui est changée régulièrement. (ANNEXE VIII)

Après une observation sur plusieurs jours dans son siège T ne présente pas de douleur ni de rougeur. Il supporte bien son siège.

T a un lit médicalisé multiposition. Pour maintenir sa position de repos durant son sommeil nous l'installons à l'aide de coussins à microbilles à faible densité qui permettent de donner la forme désirée. Ces coussins sont également utilisés en rééducation pour installer T sur la table.

5. 1. 3. Surveillance cutanée

Les rougeurs au niveau des pieds sont surveillées quotidiennement, elles n'évoluent pas. Ses chaussons de protection sont enlevés dès sa prise en charge en kinésithérapie de manière à soulager ses points d'appuis.

Au niveau de l'espace ilio-costal la posture en latérocubitus permet d'étirer la peau.

Nous plaçons T sur la table de kinésithérapie pour vérifier ses points d'appuis quotidiennement.

5. 1. 4. Lutte contre la sécheresse cutanée

Une crème hydraytante est appliquée sur l'ensemble de la peau de T.

5. 2. Limiter l'aggravation des déformations

5. 2. 1. Physiopathologie

L'immobilité, la non verticalisation, l'absence de mouvements volontaires et la spasticité créent un enraidissement des articulations voir une fixation des articulations par diminution de la longueur du muscle ainsi qu'une fragilité osseuse.

La musculature, lorsqu'elle n'est plus sollicitée dans toute sa course, s'adapte à la longueur qui lui est imposée donc « ses fibres se raccourcissent et perdent de leur capacité d'allongement ».(1). Le tissu musculaire est « peu à peu remplacé par du tissu conjonctif fibreux, ce qui aboutit à la rétraction ».

La spasticité est définie selon Lance comme étant « un trouble moteur caractérisé par une augmentation vitesse-dépendante du réflexe tonique d'étirement… ». Les étirements devront être réalisés lentement pour ne pas déclencher cette spasticité. De plus le muscle spastique a tendance à se raccourcir (14).

La mobilisation passive associée à des étirements doit se faire sur toutes les articulations des membres dans les amplitudes disponibles. Elle permet de lutter contre la « dégénérescence du cartilage, l'ostéoporose d'immobilisation, le manque de lubrification, les accolements ou rétractions périarticulaires…, la réduction de la vascularisation, la dystrophie neuro-végétative, la perte de sensibilité propriceptive » (8). Ces mobilisations devront être lentes de manière à ne pas déclencher la spasticité. Elles doivent également être douces car le squelette est fragile et elles sont précédées de manœuvres de relâchement global.

5. 2. 2. Manœuvres de relâchement global

Nous réalisons en premier lieu des manœuvres de relâchement global en triple flexion des membres inférieurs et enroulement du tronc. Le relâchement de T nécessite également une installation confortable dans sa position de repos. Nous plaçons un coussin triangulaire sous la tête de T de manière à l'amener en légère flexion et inclinaison/rotation neutre du rachis cervical.

5. 2. 3. Mobilisations passives et étirements

Les mobilisations passives sont réalisées plusieurs fois sur la même articulation pour chaque mouvement . Nous associons des étirements en fin de course. Elles sont réalisées sur toutes les articulations mobilisables.

Des mobilisations du rachis cervical globales sont réalisées dans les amplitudes de rotation droite, inclinaison droite et flexion de manière a éviter qu'il ne se fixe en hyperextension ce qui augmenterait ses problèmes de déglutition.

5. 2. 4. Limiter l'aggravation de la scoliose

Une proposition d'intervention pour une greffe vertébrale, afin d'éviter une aggravation plus importante de la scoliose, a été faite mais malheureusement T ne peut pas être opéré. Elle a été estimée trop dangereuse, le risque vital est trop important.

5. 2. 4. 1. Installation

Nous devons essayer de réduire au maximum le risque d'aggravation de la scoliose. Nous veillons à la bonne installation de T dans son corset-siège, de tel sorte que les corrections apportées par le moulage du corset-siège servent à ralentir l'aggravation de la scoliose. La correction est réalisée par une buttée sous axillaire qui maintient l'espace ilio-costal gauche légèrement ouvert.

5. 2. 4. 2. Posture

T est posturé en latérocubitus droit 20 minutes par jour , mais cette durée peut varier selon le comportement de T. Il doit être maintenu par le M. K., mais également par la mise en place de coussins sous la tête et entre les membres inférieurs de T. Cette posture permet également de soulager ses points d'appuis et les changements de position sont également bénéfique pour le désencombrement bronchique. Nous profitons de cette position pour réaliser des étirements manuels dans le sens de l'ouverture de l'espace ilio-costal. Ces étirements sont maintenus une vingtaine de secondes. (ANNEXE IX)

5. 3. Lutte contre la constipation

5. 3. 1.Physiopathologie

Les troubles du transit, tel la constipation, sont fréquents chez les enfants polyhandicapés et « les causes en sont multiples (facteur alimentaire, absence de motricité, orthostatisme peu important, hydratation…) ». (5) C'est pourquoi il est nécessaire de faire un massage abdominal régulièrement pour augmenter le péristaltisme intestinal.

5. 3. 2. Massage abdominal

T est placé en décubitus dorsal avec les membres inférieurs en flexion reposant sur un coussin triangulaire.

Nous réalisons un massage abdominal pour lutter contre cette constipation qui consiste en :

- Des manœuvres d'effleurage large sur l'abdomen dans le sens du péristaltisme abdominal c'est à dire dans le sens horaire.
- Des manœuvres de foulage c'est à dire propulsion-foulement, les mains partent du même flanc pour pousser puis tirer l'abdomen.
- Des manœuvre de brassage, une main part de chaque flanc et se rejoignent sur la ligne blanche.
- Fragmentation des fécalomes, par frictions, vibrations pointées, puis pression glissée sur le colon ascendant du bas vers le haut, sur le colon transverse de gauche à droite, sur le colon descendant du haut vers le bas et en direction médiale.
- Manœuvres en soucoupe pour stimuler l'intestin grêle.

5. 4. Limiter les complications respiratoires

5. 4. 1. Physiopathologie

« L'encombrement bronchique est une stagnation, à l'intérieur des voies aériennes, du mucus bronchique. » (17) Pour lutter contre l'encombrement nous réalisons des changements de position ce qui permet au mucus de ne pas stagner. Nous réalisons des

techniques passives d'augmentation du flux expiratoire. Nous pratiquons également des vibrations qui « ont pour but de modifier la rhéologie du mucus », en le fragmentant.

La toux est provoquée par le kinésithérapeute car il est impossible à T de la déclencher lui-même. Et enfin lorsque les sécrétions remontent nous les aspirons par une aspiration bucco-pharyngée, la seule supportée par T et qui ne déclenche pas de réflexe nauséeux.

T a un thorax très peu mobile et très déformé. Les mobilisations passives du thorax permettent d'entretenir la mobilité et l'élasticité chondro-costo-vertébrale. Nous utilisons des techniques de modelage thoracique qui permettent de lutter contre l'effondrement antéro-postérieur et des techniques de mobilisation du bord inférieur du thorax. Ces manœuvres sont associées aux temps respiratoire de T.

5. 4. 2. Désencombrement respiratoire

Les manœuvres d'augmentation du flux expiratoire sont réalisées par une pression sur le thorax et une sur l'abdomen dans le sens céphalique, de manière synchronisée, et sur le temps expiratoire.

Les vibrations sont réalisées de manière perpendiculaires aux bronches avec une fréquence élevée en fin d'expiration.

Le réflexe de toux est « provoqué par une pression trachéale juste au dessus du manubrium sternal » (17).

L'aspiration se fait à l'aide d'une sonde dans la bouche une fois les sécrétions remontées afin qu'il ne s'étouffe pas.

5. 4. 3. Changements de positions

Les changements de positions sont permis par les possibilités d'inclinaison du siège et par les positions de décubitus et latérocubitus utilisées durant les séances.

5. 4. 4. Modelage thoracique

T est placé en décubitus dorsal avec ses membres inférieurs placés sur un coussin.

- ✓ Lutte contre l'effondrement antéro-postérieur : les mains du kinésithérapeute sont placées sur le bord latéral des côtes . La pression est orientée en dedans et légèrement en haut et en avant sur le temps inspiratoire.
- ✓ Mobilisation du bord inférieur du thorax : les mains sont placées à plat, les pouces sont réunis au niveau de l'appendice xyphoïde et l'éminence thénar sur le rebord inférieurdu thorax. Les mains dépriment la paroi abdominale sur le temps expiratoire et tractent les côtes vers le haut et le dehors sur le temps inspiratoire. Cette dernière manœuvre permet une ouverture et une élévation des côtes.

5. 5. Difficultés rencontrées

T étant un patient qui ne peut désormais plus parler il nous est difficile de savoir s'il souffre ou non durant ses séances de rééducation. C'est pourquoi il faut surveiller son visage en permanence. Nous devons durant les séances le solliciter tout le temps afin qu'il s'intéresse à son environnement mais la communication est très difficile.

- ✓ La posture en latérocubutis n'est pas évidente à maintenir car T n'a aucun tonus au niveau du tronc et cette difficulté est augmentée par son réflexe en extension du rachis.
- ✓ Le réflexe de toux est difficile à obtenir compte tenu de l'âge de T. Lors de l'aspiration le M. K. doit être très prudent car elle peut déclencher un réflexe nauséeux.
- ✓ Son installation au lit est également difficile car en décubitus la position de repos n'est pas évidente à obtenir.

6. BILAN DE FIN DE STAGE ET DISCUSSION

6. 1. Bilan de fin de stage

Après deux mois de prise en charge nous n'observons aucune amélioration, ni complication tant au niveau neuro-orthopédique, neurologique, respiratoire que douloureux. L'installation dans son nouveau corset-siège et au lit est satisfaisante : aucune augmentation de la spasticité et des mouvements involontaires, aucun changement de comportement ni de problèmes cutanés ou douloureux.

6. 2. Discussion

Il n'est pas évident de juger de l'efficacité des techniques sur la non aggravation de l'état de T. Cette pathologie dans le cas de T évolue de manière aléatoire par des pics d'aggravation. L'effet bénéfique le plus facilement observable est le désencombrement respiratoire et son confort s'observe par la non apparition de complications et de changement de comportement.

7.CONCLUSION

T est un patient pris en charge en kinésithérapie depuis l'âge de 5 ans. Il est arrivé au C.R.E. de Flavigny alors qu'il était en train de perdre la marche. Les objectifs et les techniques initialement visés ont évolué en même temps que la maladie. A l'heure actuelle le patient est totalement grabataire.

Notre objectif principal a été un apport de bien être qui passe également par le contact avec le patient. Malgré les difficultés de communication nous avons intégrer le patient dans sa rééducation en le sollicitant constamment. Nous avons rencontré un patient expressif qui répond aux sollicitations par le sourire. Il est entouré d'une équipe pluridisciplinaire qui s'efforce de garder son moral intact en le stimulant et en le faisant participer à des ateliers, essentiellement de lecture. De plus, il est entouré de ses parents qui sont très proches et qui n'hésitent pas à l'emmener en promenade avec eux.

Comme dans toute rééducation l'aspect psychologique est important. Un bon moral joue un rôle primordial sur l'efficacité de la rééducation.

BIBLIOGRAPHIE

1. ARTAZ M. A., MEAUME S. - Complications de l'immobilité et du décubitus. Prévention et prise en charge. – La revue du praticicien, 2003, 53, p. 1701 – 1708.

2. BRANGER M. F., PELISSIER J. – Le corset-siège moulé : indications et techniques. – PELISSIER J. – Le fauteuil roulant. - Paris : Masson, 1997. – p. 220 – 229. – Problème en médecine de rééducation ; 32.

3. CAMBIER J., MASSON M., DEHEN H. – Neurologie. – 10ème éd. – Paris : Masson, 2000. – 589 p.

4. CHANUSSOT J. C. – Kinésithérapie respiratoire (2) : Bilans et technologie de base. – Paris : Masson, 1988.

5. COMBE J. C., COLLIGNON P. – Douleur chez l'enfant polyhandicapé. – PELISSIER J., VIEL E. – Douleur et médecine physique de réadaptation. – Paris : Masson, 2000. – p. 362 – 367. – Problème en médecine de rééducation ; 38.

6. ENJALBERT M., PELISSIER J. – Peut-on rééduquer les mouvements anormaux ? – Les mouvements anormaux. – Paris : Masson, 2004. – p.42 – 47.

7. GAUTHERON V., D'ANJOU M. C., CHABRIER S. – Les mouvements anormaux et polyhandicap. – Les mouvements anormaux. – Paris : Masson, 2004. – p. 98 – 103.

8. HAGRON E. – La mobilisation passive articulaire. Evaluation des limitations et des gains d'amplitude. - Ann. Kinésithér., 1994, 21, 8, p. 429 – 433.

9. HAMART E. – Prise de moulage du corset-siège avec coussin à dépression. – Le journal de l'orthopédie, 2003, 6, 19, p. 846 – 853.

10. HODGKINSON I., VALENCIA O., SCHERRER I., BERARD C. – Fauteuil roulant de l'enfant I. M. C. ou polyhandicapé : indications, architectures et adaptations. – PELISSIER J. – Le fauteuil roulant. – Paris : Masson, 1997. – p. 235 – 240. - Problème en médecine de rééducation ; 32.

11. LACOMBE M. – Précis d'anatomie et de physiologie humaines. – 28e édition. – Reuil-Malmaison : Lamarre, 2000. – p 190.

12. LAOT M. – La douleur en kinésithérapie. – Kinésithérapie scientifique, 1998, 378, p. 21 – 23.

13. LESPARGOT A. – Les scolioses chez les enfants IMC ou polyhandicapés. – Motricité cérébrale, 2003, 24, 4, p. 135 – 139.

14. MARSAL C., GUAY V., VANNIER-DEPARDIEU C. – Rééducation de la spasticité… Rééducation et spasticité ? – Kinésithérapie scientifique, 2005, 451, p. 5 - 15.

15. MINAIRE P. – La mesure d'indépendance fonctionnelle (M. I. F.). Historique, présentation, perspectives. – J. Réadapt. Méd., 1991, 11, 3, p. 168 – 174.

16. RICHARD D., ORSAL D. – Neurophysiologie : Organisation et fonctionnement du système nerveux. – 2e édition. – Paris : Dunod, 2001. –

17. ROFIDAL T., JOUET J. –B., TOTOT E. – L'encombrement respiratoire permanent chez la personne polyhandicapée : quelques aspects des soins. – Motricité cérébrale, 1999, 20, 3, p. 125 – 131.

18. TURPIN J. C., GRAY F., DE BAECKE C. – Leucodystrophies avec déficit métabolique connu. – Encycl. Med. Chir. Neurol., 1983, fasc. 17076 D10, p. 2 – 5.

EN SAVOIR PLUS…

1. **Association Européenne contre la Leucodystrophie (E. L. A.) : www.ela-asso.com**
2. **Renseignements sur la leucodystrophie métachromatique sur le site : www.orpha.net**

ANNEXES

ANNEXE I

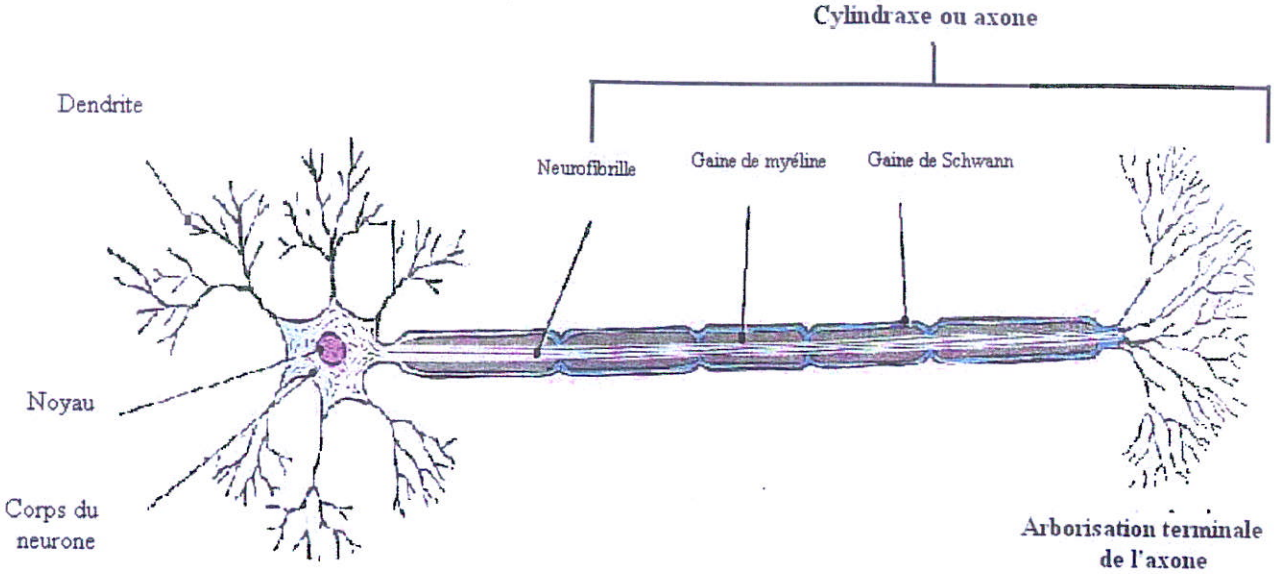

Figure 1 : La cellule nerveuse ou neurone (Extrait de : LACOMBE M. - Précis d'anatomie et de physiologie humaines. – 28e édition. – Reuil-Malmaison : Lamarre, 2000. – 190 p)

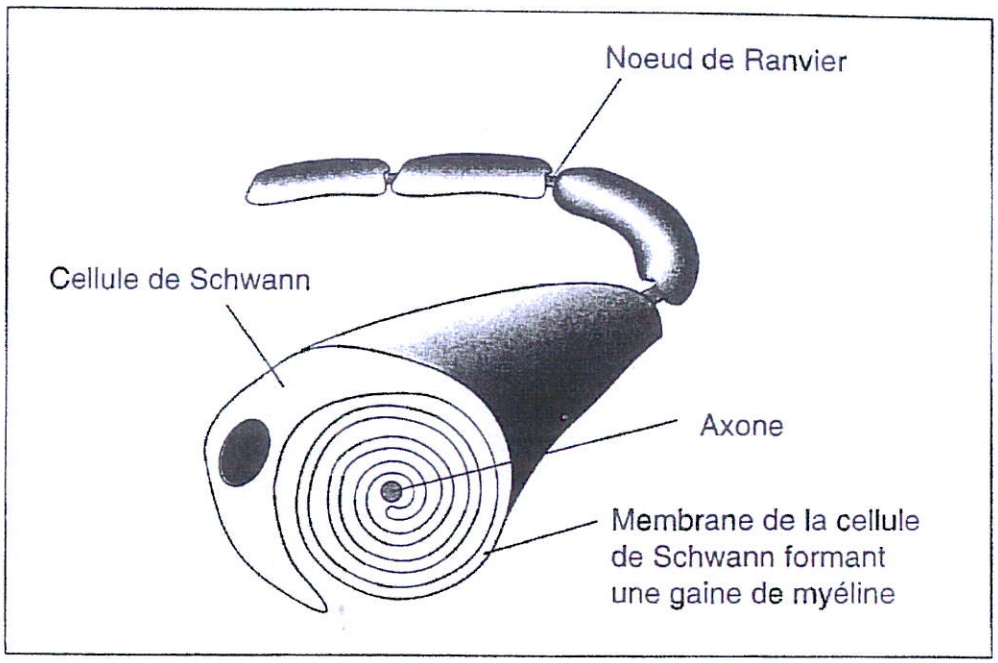

Figure 2 : Les cellules de Schwann s'enroulent autour des fibres nerveuses périphériques et forment un manchon de myéline très épais (coupe transversale). Entre de cellules de Schwann, il reste un espace où la fibre nerveuse n'est pas recouverte de myéline, les nœuds de Ranvier. (Extrait de : RICHARD D., ORSAL D. – Neurophysiologie : Organisation du système nerveux. – 2e édition. – Paris : Dunod, 2001.)

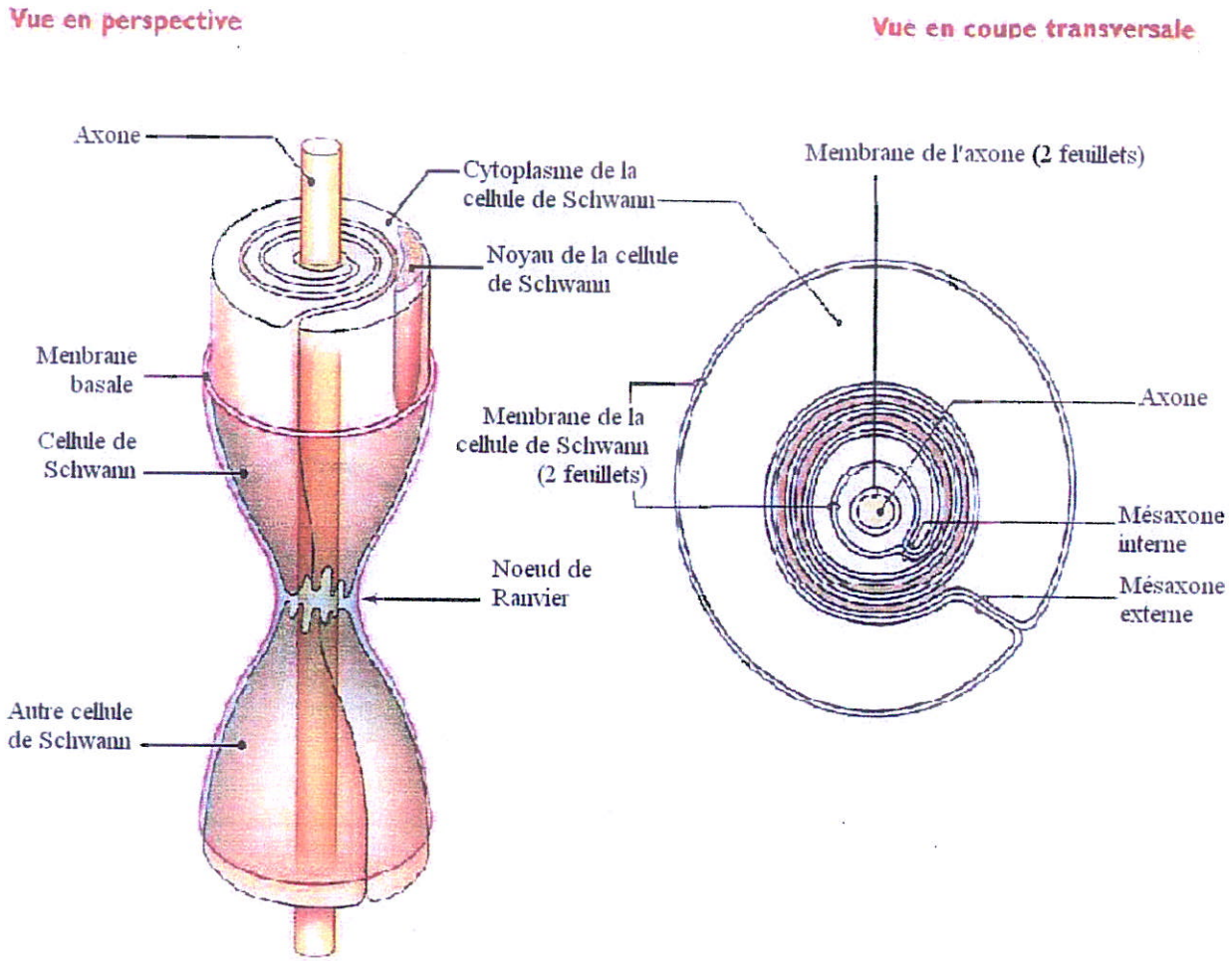

Figure 3 : Structure des fibres myélinisées. (Extrait de : LACOMBE M. - Précis d'anatomie et de physiologie humaines. – 28e édition. – Reuil-Malmaison : Lamarre, 2000. – 190 p)

ANNEXE II

Image 1 : A gauche corset-siège datant de 2003 et à droite nouveau corset-siège.

Image 2 : Attitude dans le corset-siège.

ANNEXE III

Image 1 : Attitude spontanée

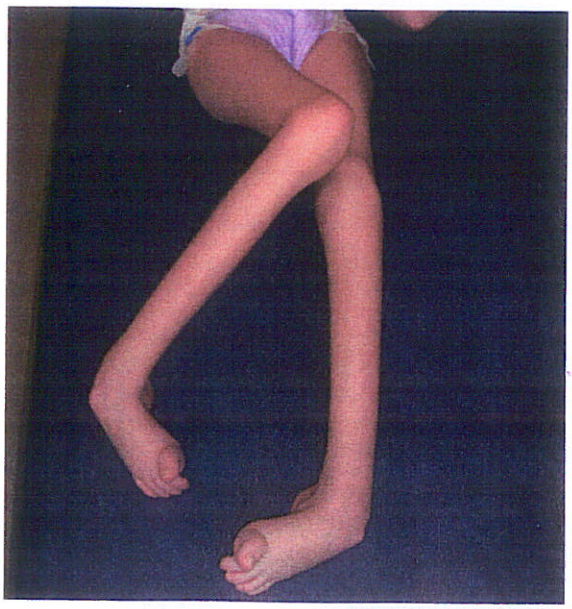

Image 2 : Attitude spontanée des membres inférieurs

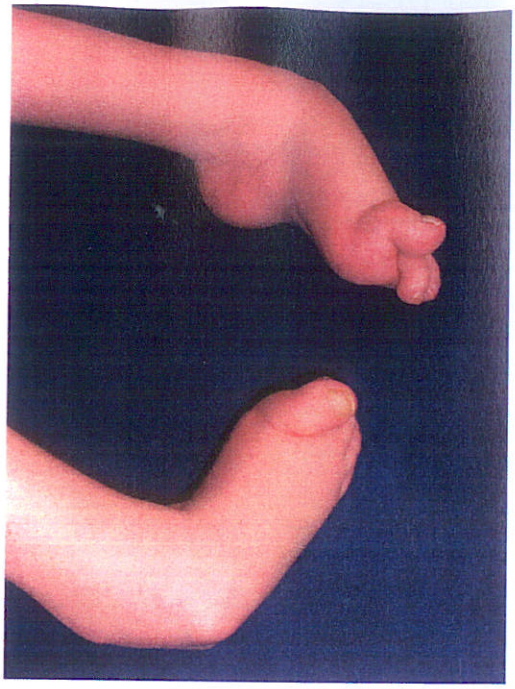

Image 3 : Attitude spontanée des pieds

ANNEXE IV

ECHELLE DOULEUR ENFANT SAN SALVADOUR

La cotation est établie de façon rétrospective sur 8 heures et selon le modèle suivant :

0 Manifestations Habituelles
1 Modification Douteuse
2 Modification Présente
3 Modification Importante
4 Modification Extrême

En cas de variation durant cette période, tenir compte de l'intensité maximum des signes. Lorsqu'un ITEM est dépourvu de signification pour le patient étudié, il est coté au niveau zéro.

NOM : P **DATE** :
PRENOM : **EXAMINATEUR** :

INFORMATIONS DE BASE

(1) L'enfant crie-t-il de façon habituelle ? Si oui, dans quelles circonstances ?
P ne crie pas.....

Pleure-t-il parfois ? Si oui pour quelles raisons ?
P ne pleure pas.....

(2) Existe-t-il des réactions motrices habituelles lorsqu'on le touche ou le manipule ?
Si oui, lesquelles (sursaut, accès tonique, trémulations, agitation, évitement) ?
Aucune réaction motrice lorsque l'enfant est mobilisé.....

(3) L'enfant est-il habituellement souriant ? Son visage est-il expressif ?
L'enfant est souriant lorsqu'il reconnaît une voix connue ou lorsqu'il est sollicité. Son visage est expressif.....

(4) Est-il capable de se protéger avec les mains ?
Si oui, a-t-il tendance à le faire lorsqu'on le touche ?
Il n'a aucun mouvement volontaire, il est donc incapable de se protéger avec les mains.....

(5) S'exprime-t-il par des gémissements ? Si oui, dans quelles circonstances ?
P s'exprime par des gémissements lorsqu'il rit.....

(6) S'intéresse-t-il à l'environnement ?
Si oui, le fait-il spontanément ou doit-il être sollicité ?
P s'intéresse à l'environnement lorsqu'il est sollicité.....

(7) Ses raideurs sont-elles gênantes dans la vie quotidienne ?
Si oui, dans quelles circonstances ? (donner des exemples)
Non.....

(8) Est ce qu'il communique avec l'adulte ?
Si oui, recherche-t-il le contact ou faut-il le solliciter ?
L'enfant communique par les expressions de son visage mais il faut le solliciter.....

(9) A-t-il une motricité spontanée ?
Si oui, s'agit-il de mouvements volontaire, de mouvements incoordonnés, d'un syndrome choréoathétosique ou de mouvements réflexes ?
L'enfant a une motricité spontanée de type réflexe.....

Si oui, s'agit-il de mouvements occasionnels ou d'une agitation incessante ?
Il s'agit de mouvements occasionnels.....

(10) Quelle est sa position de confort habituelle ?
Sa position de confort est : flexion de hanche en bilatérale, adduction à droite, flexion de genou des 2 côtés, varus équin de pieds, adduction et rotation interne d'épaule à droite, abduction et rotation externe à gauche, flexion de coude, hyperextension des poignets, fermeture de le main en bilatéral.....

Est ce qu'il tolère bien la posture assise ?
Non.....

ITEM 1 : Pleurs et/ou cris (bruits de pleurs avec ou sans accès de larmes).
0 : Se manifeste comme d'habitude
1 : Semble se manifester plus que d'habitude
2 : Pleurs et/ou cris lors des manipulations ou des gestes potentiellement douloureux
3 : Pleurs et/ou cris spontanés et tout à fait inhabituels
4 : Même signe que 1, 2 ou 3 accompagnés de manifestations neurovégétatives (tachycardie, bradycardie, sueurs, rash cutané ou accès de pâleur)

ITEM 2 : Réaction de défense cordonnée ou non à l'examen d'une zone présumée douloureuse (l'effleurement, la palpation ou la mobilisation déclenchent une réaction motrice coordonnée ou non, que l'on peut interpréter comme une réaction de défense).
0 : Réaction habituelle
1 : Semble réagir de façon inhabituelle
2 : Mouvement de retrait indiscutable et inhabituelle
3 : Même signe que 1 ou 2 avec grimace et/ou gémissement
4 : Même signe que 1 ou 2 avec agitation, cris ou pleurs

ITEM 3 : Mimique douloureuse (expression du visage traduisant la douleur, un rire paradoxal peut correspondre à un rictus douloureux).
0 : Se manifeste comme d'habitude
1 : Faciès inquiet inhabituel
2 : Mimique douloureuse lors des manipulations ou gestes potentiellement douloureux
3 : Mimique douloureuse spontanée
4 : Même signe que 1, 2 ou 3 accompagné de manifestations neurovégétatives(tachycardie, bradycardie, sueurs, rash cutané ou accès de pâleur)

ITEM 4 : Protection des zones douloureuses (protège de sa main la zone présumée douloureuse pour éviter tout contact).
0 : Réaction habituelle
1 : Semble redouter le contact d'une zone particulière
2 : protège une région précise du corps
3 : Même signe que 1 ou 2 avec grimace et/ou gémissements
4 : Même signe que 1, 2 ou 3 avec agitation, cris et pleurs
Cet ITEM est non pertinent lorsqu'il n'existe aucun contrôle moteur des membres supérieurs.

ITEM 5 : Gémissements ou pleurs silencieux (gémit au moment des manipulations ou spontanément de façon intermittente ou permanente).
0 : Se manifeste comme d'habitude
1 : Semble plus geignard que d'habitude
2 : Geint de façon inhabituelle
3 : Gémissements avec mimique douloureuse
4 : Gémissements entrecoupés de cris et de pleurs

CONCLUSION : *P ne présente pas de douleur*

ITEM 6 : Intérêt pour l'environnement (s'intéresse spontanément à l'animation ou aux objets qui l'environnent).
0 : Se manifeste comme d'habitude
1 : Semble moins intéressé que d'habitude
2 : Baisse de l'intérêt, doit être sollicité
3 : Désintérêt total, ne réagit pas aux sollicitations
4 : Etat de protestation tout à fait inhabituel
Cet ITEM est non pertinent lorsqu'il n'existe aucun intérêt pour l'environnement.

ITEM 7 : Accentuation des troubles du tonus (augmentation des raideurs, des trémulations, spasmes en hyperextension...).
0 : Manifestations habituelles
1 : Semble plus raide que d'habitude
2 : Accentuation des raideurs lors des manipulations ou gestes potentiellement douloureux
3 : Même signe que 1 ou 2 avec mimique douloureuse
4 : Même signe que 1, 2 ou 3 avec cris et pleurs

ITEM 8 : Capacité à interagir avec l'adulte (communique par le regard, la mimique ou les vocalises à son initiative ou lorsqu'il est sollicité).
0 : Se manifeste comme d'habitude
1 : Semble moins impliqué dans la relation
2 : Difficultés inhabituelles pour établir un contact
3 : Refus inhabituel de tout contact
4 : Retrait inhabituel dans une indifférence totale
Cet ITEM est non pertinent lorsqu'il n'existe aucune possibilité de communication

ITEM 9 : Accentuation des mouvements spontanés (motricité volontaire ou non, coordonnée ou non, mouvements choréiques, athétosiques, au niveau des membres ou de l'étage céphalique...).
0 : Manifestations habituelles
1 : Recrudescence possible des mouvements spontanés
2 : Etat d'agitation inhabituel
3 : Même signe que 1 ou 2 avec mimique douloureuse
4 : Même signe que 1, 2 ou 3 avec cris et pleurs

ITEM 10 : Attitude antalgique spontanée (recherche active d'une posture inhabituelle qui semble soulager) ou repérée par le soignant.
0 : Position de confort habituelle
1 : Semble moins alaise dans cette posture
2 : Certaines postures ne sont plus tolérées
3 : Soulager par une posture inhabituelle
4 : Aucune posture semble soulager
Cet ITEM est non pertinent chez le sujet incapable de contrôler sa posture.

FAIRE LE TOTAL : *0*
A partie de 2, il y a un doute.
A patir de 6, la douleur est certaine.

ANNEXE V

ARTICULATION	MOUVEMENTS	DROITE	GAUCHE
Hanche	F/E	120/NT/NT	110/0/0
	ABD/ADD	impossible	0/0/15
	R.I./R.E.	60/0/0	30/0/45
Genou	F/E	150/60/0	115/0/0
Pieds	FD/FP	0/40/40	0/40/40
Epaule	F/E	80/0/NT	100/0/NT
	ABD/ADD	80/0/NT	100/0/NT
	R.I./R.E.	NT/0/0	NT/0/90
Coude	F/E	150/30/0	150/10/0
	P/S	Pas de déficit	Pas de déficit
Poignet	F/E	Pas de déficit	Pas de déficit

Tableau 1 : Tableau récapitulatif des amplitudes articulaires.

	GROUPES MUSCULAIRES	D	G
MEMBRE SUPERIEUR	Adducteurs	3	NT
	Rotateurs internes	0	2
	Fléchisseurs Coude	3	2
	Extenseurs Coude	0	0
	Pronateurs	0	0
	Fléchisseurs du poignet	0	0
	Fléchisseurs doigts	2	2
	Extenseurs poignet	3	1
MEMBRE INFERIEUR	Adducteurs	3	3
	Quadriceps	2	2
	Ischio-Jambiers	0	0
	Fléchisseurs Plantaires	0	0
	Rotateurs internes	2	0
	Rotateurs externes	0	2

Tableau 2 : Tableau récapitulatif de la spasticité (cf échelle d'évaluation ci-après)

ECHELLE D'EVALUATION DE LA SPASTICITE (d'après ASHWORTH)

0 = pas d'augmentation du tonus
1 = légère augmentation du tonus donnant arrêt lors de la mobilisation passive
2 = augmentation plus importante, mais mobilisation passive facile
3 = augmentation importante, mobilisation passive difficile
4 = mobilisation passive impossible

ANNEXE VI

Image 1 : Observation en latérocubitus gauche.

Image 2 : Position de latérocubitus droit

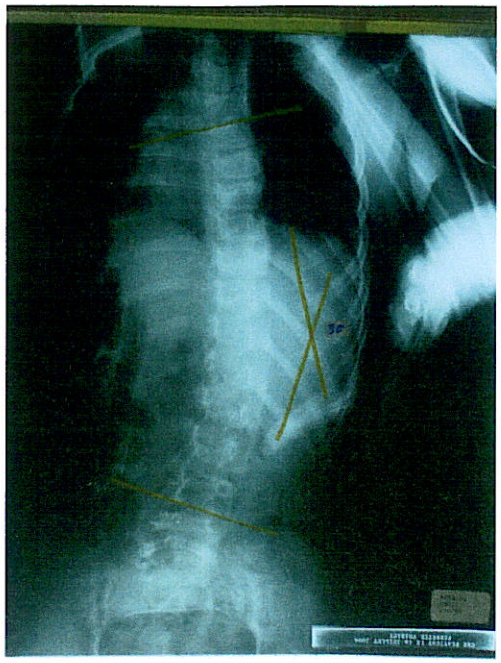

Image 3a : Radiologie du tronc en bending droit.

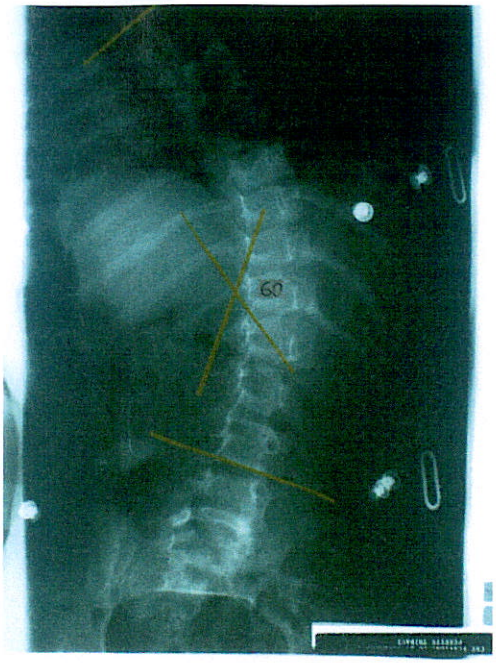

Image 3b : Radiologie du tronc en décubitus.

ANNEXE VII

INSTITUT REGIONAL DE READAPTATION DE NANCY

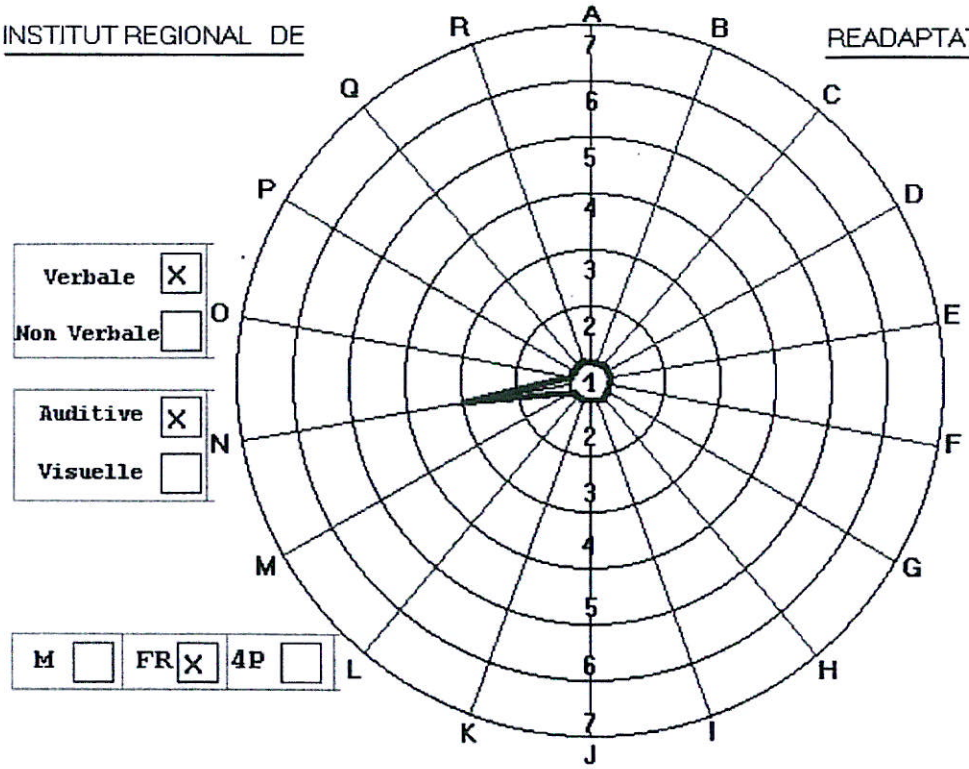

Nom et Prénom : [redacted] Sexe : 1 Né(e) le : [redacted]

Bâtiment : D Date examen : 03/12/04

Examinateur(s) : THERAPEUTES DU D

TOTAL des notes : 20

Moyenne : 1.11 Fiche n° :

PLATEAU TECHNIQUE COMMUN.

CENTRE DE READAPTATION FONCTIONNELLE pour ENFANTS | **M.I.F.** | FLAVIGNY - SUR - MOSELLE 54630 Tél.:03 83 26 75 75

Mesure de l'Indépendance Fonctionnelle.

A: Alimentation
B: Soins de l'apparence
C: Toilette
D: Habillage partie SUP.
E: Habillage partie INF.
F: Utilisation des toilettes
G: Vessie
H: Intestins
I : Chaise, Fauteuil roulant
J : W.C.
K: Baignoire, douche
L: Marche*, FR*, 4P*
M: Escaliers
N: Compréhension**
O: Expression***
P: Interaction sociale
Q: Résolutions des problèmes
R: Mémoire

*M = Marche *FR = Fauteuil Roulant *4P = 4 Pattes
**A = Auditive **V = Visuelle
***V = Verbale ***N = Non Verbale

ANNEXE VIII



Image 1 : Nouveau corset siège

Image 2 : Installation dans le corset-siège

ANNEXE IX

Image 1 : Posture en latérocubitus droit, ouverture de l'espace ilio-costal gauche.