MINISTÈRE DE LA SANTÉ

RÉGION LORRAINE

INSTITUT LORRAIN DE FORMATION EN MASSO-KINÉSITHÉRAPIE

DE NANCY

# PRISE EN CHARGE PRÉOPÉRATOIRE D'UN PATIENT PORTEUR D'UNE SCOLIOSE IDIOPATHIQUE.

Rapport de travail écrit personnel

présenté par Nicolas NICAISE

étudiant en 3 ème année de kinésithérapie

en vue de l'obtention du Diplôme d'État

de Masseur-Kinésithérapeute

2007-2008.

SOMMAIRE

1. INTRODUCTION.....1

1.1. Etiopathogénie.....1

1.2. Aspect anatomopathologique.....2

1.3. Complications.....2

1.4. Classification de la scoliose idiopathique.....3

1.5. Traitement.....3

1.6. Histoire de la maladie.....4

2. BILAN INITIAL.....5

2.1. Anamnèse.....5

2.2. Antécédents.....5

2.3. Traitement.....5

2.4. Inspection.....6

2.5. Bilan de la douleur.....6

2.6. Bilan subjectif.....6

2.7. Bilan objectif du train porteur.....7

2.8. Bilan objectif statique du rachis.....7

2.8.1. Plan frontal.....7

2.8.2. Plan sagittal.....7

2.8.3. Plan horizontal.....8

2.9. Bilan objectif dynamique du rachis.....8

2.10. Bilan de la force musculaire.....8

2.11. Bilan des rétractions musculaires.....8

2.12. Bilan fonctionnel.....9

2.13. Bilan radiologique.....9

2.14. Bilan respiratoire.....9

2.15. Bilan psychologique.....9

3. Bilan diagnostic kinésithérapique.....9

3.1. Déficiences.....9

3.2. Incapacités.....10

3.3. Désavantages.....10

4. Objectifs du traitement.....10

5. Propositions Masso-Kinésithérapique.....11

5.1. Mise sous traction cervicale.....11

5.2. Vérification des tolérances à la traction et au décubitus prolongé.....12

5.3. Auto élongation.....13

5.4. Education respiratoire.....14

5.5. Etirement des muscles hypoextensibles.....15

5.6. Préparation du patient au rachis opéré.....16

5.6.1. Education rachidienne, ergonomie.....16

5.6.1.1. Apprentissage du lever monobloc.....16

5.6.1.2. Prise de conscience de l'antéversion et de la rétroversion de bassin...17

5.6.2 Conseils.....17

5.7. Formation du personnel entourant le patient au dispositif de traction cervicale...18

6. Bilan préopératoire.....18

6.1. Inspection.....18

6.2. Bilan de la douleur.....18

6.3. Bilan des complications du décubitus dorsal et de la traction cervicale.....19

6.4. Bilan subjectif.....19

6.5. Bilan objectif du train porteur.....20

6.6. Bilan objectif statique du rachis.....20

6.6.1. Plan frontal.....20

6.6.2. Plan sagittal.....21

6.6.3. Plan horizontal.....21

6.7. Bilan objectif dynamique du rachis.....21

6.8. Bilan de la force musculaire.....21

6.9. Bilan des rétractions musculaires.....21

6.10. Bilan fonctionnel.....22

6.11. Bilan radiologique.....22

6.12. Bilan respiratoire.....22

6.13. Bilan psychologique.....22

7. COMPARAISON.....23

8. DISCUSSION.....23

9. CONCLUSION.....25

# RÉSUMÉ

Le traitement kinésithérapique est devenu indispensable dans la prise en charge préopératoire des patients porteurs de scolioses idiopathiques. En effet, grâce à de nombreuses techniques, la kinésithérapie a les moyens d'influencer favorablement le résultat post-opératoire.

La traction cervicale ainsi que l'auto élongation de Cotrel viennent compléter les techniques traditionnelles de rééducation. Elles permettent un assouplissement du rachis par leur action quasi constante (23 heures sur 24), en corrigeant les rétractions des tissus mous du côté de la concavité. Cette prise en charge très efficace est aussi très intéressante pour le thérapeute.


Mots clés : Scoliose, préopératoire, traction cervicale, auto élongation de Cotrel.

# 1. INTRODUCTION.

Depuis les temps antiques, les déformations du rachis ont suscité de nombreux efforts thérapeutiques. Hippocrate distinguait déjà dans son traité «DES ARTICULATIONES» les courbures physiologiques des courbures pathologiques (4).

De nos jours, malgré les progrès de la recherche, la scoliose idiopathique reste encore une énigme étiologique, sans doute multifactorielle. Elle se traduit par une déformation structurale tridimensionnelle du rachis, apparaissant et évoluant pendant la période de croissance, sans relation avec un autre processus pathologique décelable (1).

## 1.1. Étiopathogénie (4).

L'étiologie de la scoliose idiopathique est inconnue, mais quelques hypothèses existent :

- Hypothèse génétique : selon les études 25 à 30% des patients scoliotiques ont un parent du premier, second ou troisième degré porteur de cette pathologie.
- Hypothèse endocrinienne : des recherches ont mis en évidence un taux anormalement bas de mélatonine chez les patients scoliotiques. La mélatonine est une neuro-hormone impliquée dans le contrôle des voies proprioceptives du tronc cérébral.
- Hypothèse neurologique : les boucles d'autorégulation de la posture grâce à la vision, la proprioception et l'appareil vestibulaire semblent présenter un retard de maturation et un asynchronisme qui pourraient être à l'origine de la déformation.

1.2. Aspect anatomopathologique (5).

Les déformations des différentes pièces anatomiques sont les symptômes de la scoliose. Les vertèbres subissent une cunéiformisation due à leur développement asymétrique lors de la croissance. De plus, une rotation vertébrale systématique est observable du côté de la concavité. La vertèbre sommet est la plus déformée et la plus en rotation.

Au niveau des disques intervertébraux, le nucleus pulposus va migrer vers la convexité. Le blocage de cette structure est un élément d'irréductibilité.

La rotation des corps vertébraux entraîne une asymétrie costale. Les côtes situées dans la convexité sont projetées en arrière et se verticalisent, cela forme la gibbosité. Les côtes situées dans la concavité sont projetées en avant et s'horizontalisent, cela forme le méplat.

La scoliose entraîne une anomalie de la tension des ligaments paravertébraux et costo-vertébraux. Ceux situés dans la concavité sont rétractés, ceux de la convexité sont étirés.

Les muscles paravertébraux se sclérosent, alors que les muscles péri-vertébraux (carré des lombes, psoas) présentent selon le côté, soit une rétraction, soit un étirement.

1.3. Complications (2).

Les complications peuvent être :

- Respiratoire : la déformation costale entraîne une modification de la morphologie du thorax. Durant la croissance l'hémi-thorax convexe empêche le bon fonctionnement (côtes en position inspiratoire), mais surtout la croissance du poumon. Cela amène un syndrome restrictif.
- Neurologique : dans les formes très sévères, la moelle épinière subit de telles contraintes, que des déficits musculaires et sensitifs d'origine neurologique peuvent apparaître.

- Douleurs : elles sont rares chez l'enfant et l'adolescent, mais quasi constantes chez l' adulte.
- Esthétique : la gibbosité et une posture particulière avec rotation des ceintures rendent cette pathologie très inesthétique. Les courbures simples, et de localisation thoracique sont les plus disgracieuses.

1.4. Classification de la scoliose idiopathique.

La classification de la scoliose idiopathique peut se faire en fonction de l'âge du patient (11) ou de la spécificité de ses courbures (annexe I).

1.5. Traitement.

Le traitement de la scoliose est fonctionnel lorsque la courbure présente un angle de COBB inférieur à 20°. Une prise en charge kinésithérapique est préconisée (11). L'objectif est d'éviter l'évolution de la scoliose en proposant des exercices d'assouplissement rachidien, des conseils d'hygiène de vie, des étirements musculaires,…

Un traitement orthopédique est indispensable si la courbure présente un angle de COBB de plus de 20°. Un suivi médical régulier, le port d'un corset et des séances de kinésithérapie en sont les éléments essentiels. Il existe plusieurs types de corset (Milwaukee, E.D.F,…), permettant au thérapeute de traiter tous les types de courbures (7). Le masseur-kinésithérapeute intervient en traitant le patient lors des séances, et quelquefois en participant au moulage du corset.

Si la courbure présente un angle de COBB supérieure à 50°, le traitement devient chirurgical. Grâce à l'arthrodèse de plusieurs vertèbres, le chirurgien parvient non seulement à stopper l'évolution de la scoliose, mais aussi à réduire la déformation.

Ce traitement est quelquefois précédé d'une phase d'élongation rachidienne initiée par le kinésithérapeute (7). Les objectifs de cette phase sont l'assouplissement du rachis. La traction corrige la rétraction des parties molles de la concavité, et permet la préparation du névraxe qu'il serait dangereux de distendre lors de l'intervention sans cette préparation (8).

1.6. Histoire de la maladie.

Patrice S est porteur d'une scoliose idiopathique diagnostiquée en mars 2002. Initialement, il présentait une courbure thoracique droite (courbure majeure), à laquelle est venue s'ajouter une courbure lombaire gauche au début de l'année 2007. Le patient à bénéficié de séances de kinésithérapie régulière depuis un an et demi, mais malgré cela, l'angulation de la courbure thoracique est passé de 14° (T3-T11 selon Cobb) à environ 50° (T5-T11 selon Cobb). Le patient n'a jamais porté de corset, il ne lui a pas été proposé de traitement orthopédique.

Le 23 février 2007, il est posé une indication opératoire par arthrodèse rachidienne étendue de T4 à T12 pour le début de l'année scolaire 2007-2008. Il entre au centre de Flavigny sur Moselle le 3 septembre 2007 pour une préparation préopératoire par traction et auto élongation rachidienne.

## 2. BILAN INITIAL.

### 2.1. Anamnèse.

Patrice S est né le 10 janvier 1991, mesure 176,5 cm et pèse 47 kilogrammes. Il vit chez ses parents, dans une maison à plusieurs niveaux, sa chambre est au premier étage. Il est scolarisé en classe de seconde générale et n'a pas de projet professionnel. Ses loisirs sont le vélo, la piscine, la marche et le jardinage. Aucune allergie n'est connue chez ce patient. Il ne consomme pas de tabac.

### 2.2. Antécédents.

- Présence de difficultés sur le plan respiratoire avec notion d'un asthme ancien objectivé récemment d'après les explorations fonctionnelles respiratoires préopératoires.
- Découverte d'une lésion tumorale médullaire localisée en C1-C2, asymptomatique, lors d'un scanner préopératoire.
- Existence d'un spondylolisthésis L5-S1, dont la coexistence avec la scoliose est classique.

### 2.3. Traitement.

Dans le cadre de la prise en charge préopératoire, il a été prescrit au patient :

- Seretide® 500 mg par spray, matin et soir.
- Dafalgan® 500mg en cas de douleur.
- Fumafer® en comprimés.

2.4. Inspection.

Le patient se présente seul, non accompagné, sans aucune aide de marche. Il présente une démarche atypique, en lien avec sa pathologie.

2.5. Bilan de la douleur.

Le patient se plaint d'une douleur sous la gibbosité thoracique à type de brûlure, sans horaire fixe, cotée à 8 sur l'échelle visuelle analogique.

2.6. Bilan subjectif.

A partir d'une position spontanée, nous remarquons sur le patient :

De face :

- Rotation externe du pied droit.
- Avancée du pied droit.
- Patella gauche légèrement surélevée.
- Crête iliaque gauche surélevée.
- Triangle de la taille augmenté à droite.
- Contre gibbosité antérieure gauche.
- Épaule gauche en arrière.
- Épaule droite surélevée.

De dos :

- Déformation du rachis dans le plan frontal, courbure thoracique droite et lombaire gauche.

Côté droit :

- Chute en avant.
- Diminution de courbure au niveau lombaire.
- Lordose thoracique.
- Gibbosité postérieure droite.

Côté gauche :

- Voussure lombaire gauche.

Des photographies en annexe II illustrent ce bilan.

### 2.7. Bilan objectif du train porteur.

Nous plaçons le patient dans une position reproductible : talons sur la même ligne, pieds écartés de la largeur du bassin, le reste du corps est relâché.

- Mesure des membres inférieurs en décubitus : 97 cm à droite, 97 cm à gauche.
- Mesure de la taille : 176,5 cm debout, 86,5 cm assis.
- Mesure de l'angle EIAS-EIPS/horizontale : 10° à droite, 10° à gauche.
- Bascule horaire du bassin de 1cm.
- Rotation anti-horaire du bassin.
- Mesure des triangles de la taille : 2 cm à gauche, 4,5 cm à droite.

### 2.8. Bilan objectif statique du rachis.

Nous prenons des mesures dans les trois plans :

#### 2.8.1. Plan frontal.

A l'aide d'un fil à plomb nous objectivons une chute latérale droite de 5 mm.

#### 2.8.2. Plan sagittal.

Nous plaçons le fil à plomb de manière à obtenir une tangente au rachis, puis nous prenons plusieurs mesures entre le fil à plomb et différentes épineuses.

C3 = 40 mm ; C7 = 25 mm ; T6 = 30 mm ; T11 = 50 mm ; L3 = 40 mm ; S1 = 0 mm.

Nous mettons ainsi en évidence une lordose thoracique, une cyphose thoraco-lombaire et une très légère lordose lombaire. Le patient est en chute avant.

2.8.3 Plan horizontal.

Au bending test, le patient présente une gibbosité droite de 4,5 cm à 8 cm de la ligne médiane, au niveau de T6. Nous observons aussi une voussure lombaire gauche de 1cm à 5 cm de la ligne médiane, au niveau de L3. La gibbosité thoracique s'étend des vertèbres T1 à T12.

Un schéma en annexe III illustre ce bilan.

2.9. Bilan objectif dynamique du rachis.

La distance doigts sol est de 35 cm. Le test d'Elsensohn en extension donne un résultat de 15 cm. L'inflexion latérale gauche est de 16 cm, la droite de 19 cm.

2.10. Bilan de la force musculaire.

Le test de Shirado cotant les abdominaux en statique est tenu par le patient durant 30 secondes. Le test de Sorensen est tenu 1 minute 58 secondes. Le test d'accroupissement révèle une force suffisante au niveau des membres inférieurs (plus de 30 accroupissements).

2.11. Bilan des rétractions musculaires.

Nous testons au niveau des ceintures les rétractions musculaires. Au niveau de la ceinture pelvienne, les muscles rétractés sont les ischio-jambiers droits et gauche avec un angle poplité à 65° et les muscles graciles droits et gauches avec un angle d'abduction de hanche jambe tendue de 37° à droite, 39° à gauche. Le carré des lombes gauche et le psoas gauche sont également rétractés.

Au niveau de la ceinture scapulaire, les muscles dentelé antérieur droit et petits pectoraux droit et gauche sont rétractés. Le test de Duval-Beaupère les cote à deux.

2.12. Bilan fonctionnel.

Le patient ne ressent aucune gêne dans les activités de la vie quotidienne, qui pourrait être causée par sa pathologie. Il n'est limité dans aucun sport qu'il a choisi de pratiquer. Lors de la marche, le balancement des épaules est atypique, la flexion et la rotation gauche de la ceinture scapulaire sont accentuées.

2.13. Bilan radiologique.

La maturation osseuse, est cotée à 4+ selon Risser. La rotation de la vertèbre sommet est cotée à 2 selon COBB. L'angle de la courbure thoracique est de 77° (T4-T11 selon Cobb) en position debout, et de 41° (T5-T10 selon Cobb) en suspension. La courbure lombaire gauche est de 22° (T12-L4 selon Cobb).

2.14. Bilan respiratoire.

Le patient prend un traitement de corticoïde en spray. Ce traitement s'inscrit dans la prévention de l'asthme. Le bilan révèle la présence de syndrome restrictif et obstructif avec une rigidité costale prononcée. Le bilan respiratoire complet est en annexe IV.

2.15. Bilan psychologique.

Le patient est motivé, coopératif.

3. BILAN DIAGNOSTIC KINÉSITHÉRAPIQUE.

3.1. Déficiences.

- Déformations irréductibles de certaines vertèbres.
- Rétraction et fibrose des ligaments du côté concave.

- Diminution de la mobilité du rachis.
- Rétractions musculaires (psoas, dentelé antérieur, ischio-jambiers,...).
- Diminutions des amplitudes au niveau des épaules, des hanches et des genoux dues aux rétractions musculaires.
- Diminution de la force musculaire des muscles spinaux et abdominaux.
- Douleur intermittente sous la gibbosité.

3.2. Incapacités.

Aucune incapacité n'est objectivée chez ce patient.

3.3. Désavantages.

Le patient présente un désavantage esthétique.

4. OBJECTIFS DU TRAITEMENT.

- Assouplissement du rachis.
- Surveillance des complications du décubitus dorsal prolongé et de la traction cervicale.
- Éducation respiratoire.
- Éducation rachidienne, ergonomie.
- Surveillance psychologique du patient.
- Augmenter la mobilité du rachis en vue de donner un maximum d'amplitude aux segments rachidiens qui ne seront pas arthrodésés.
- Augmenter la mobilité des quatre membres afin que le rachis ne soit pas trop sollicité dans les activités de la vie quotidienne.

## 5. PROPOSITIONS MASSO-KINÉSITHÉRAPIQUES.

### 5.1. Mise sous traction cervicale.

Nous plaçons le patient sur un chariot plat en décubitus dorsal. Nous disposons des sangles croisées qui maintiennent le bassin sur ce chariot avec des points d'appui au niveau des grands trochanters et des crêtes iliaques (fig. 1). Le collier de Sayre, placé au niveau de la tête du patient est composé d'une mentonnière, d'une large bande de cuir prenant appui sur l'occiput, et d'un dispositif anti-étranglement (fig. 2). Sur cette pièce est placé le système de traction, composé d'une interface métallique (entre le collier de Sayre et la corde), d'une corde, d'une poulie, ainsi que de différents poids. Le poids transmet la force de traction par l'intermédiaire de la corde qui passe par une poulie et qui vient s'accrocher à l'interface. Initialement, un poids de deux kilos tend le dispositif et tracte le rachis. Nous augmenterons le poids progressivement, selon les capacités du patient, sans jamais dépasser un dixième du poids du corps. La traction cervicale est gardée 23 heures sur 24 jusqu'à l'intervention chirurgicale, elle sera ôtée seulement pour manger, se laver et aller aux toilettes.

La nuit, le dispositif de traction est adapté au lit du patient. Les sangles sont fixées à l'armature du sommier, et nous plaçons une poulie à la tête du lit. Le patient est obligé de dormir en décubitus dorsal. Ce sont les gardes malades qui l'installeront lors du couché. L'effet recherché est un assouplissement du rachis. L'action se situe tout particulièrement au niveau des structures ligamentaires et musculaires, qui seront étirées en permanence. L'assouplissement obtenu va permettre au chirurgien d'obtenir une meilleure correction du rachis lors de l'intervention. De plus, la traction cervicale prépare le névraxe au redressement chirurgical en lui imposant une détente progressive. Un étirement sans préparation lors de l'intervention pourrait dans certains cas avoir des conséquences neurologiques.

Cette installation amène un désavantage social et scolaire important. Le patient ne peut pas participer à toutes les activités du centre avec les autres enfants, et une adaptation est indispensable afin qu'il puisse écrire les cours dispensés au centre de rééducation. De plus, afin de pouvoir communiquer, regarder la télé, jouer aux jeux vidéo, nous lui fournissons des lunettes à prisme, lui permettant de voir de la même manière que s'il était debout.

Figure 1 : Sangles placées au niveau du bassin.

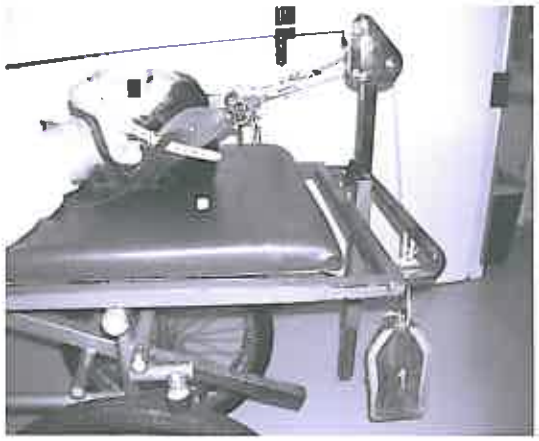

Figure 2 : Collier de Sayre et dispositif de traction.

5.2. Vérifications des tolérances à la traction et au décubitus prolongé.

Chaque jour, nous vérifions les points d'appui imposés par le dispositif de traction afin d'écarter tous risques de formation d'escarres. L'occiput, les scapulas, les épineuses, le sacrum, les talons, les grands trochanters et le menton sont observés minutieusement.

Nous palpons les articulations temporo-mandibulaires, à la recherche de douleurs pouvant être causées par la traction cervicale.

La manœuvre de ballant du mollet est effectuée chaque jour, de manière à déceler la formation d'une éventuelle thrombose veineuse profonde. La surveillance du transit intestinal et des troubles orthostatiques est effectuée quotidiennement.

5.3. Auto élongation de Cotrel.

L'exercice d'auto élongation de Cotrel est proposé deux fois par jour au patient. Sa durée est de 40 minutes. Cet exercice consiste à utiliser la force des membres inférieurs pour majorer la traction cervicale. Le patient est placé en décubitus dorsal, sur son chariot plat. Deux pédalettes sont fixées à ses pieds, une corde est arrimée à celles-ci et va s'engager dans une poulie placée en amont de la tête du patient, pour finir par s'accrocher à l'interface métallique du collier de Sayre. Le dispositif de traction reste en place lors de cet exercice. Le patient débute l'exercice en flexion de hanche et de genoux (fig. 3). Sur une expiration, il tend les membres inférieurs en gardant les chevilles en position neutre, cela augmente la traction (fig. 4). Sur une deuxième expiration, il réalise une flexion plantaire de cheville, et tend le système à son maximum (fig. 5). C'est à ce moment que le dispositif de traction est le plus efficace. Sur une nouvelle expiration, le patient ramène ses membres inférieurs en position de départ. Il effectue plusieurs centaines de cycles pendant l'exercice. La tension exercée est réglée selon les sensations du patient, en raccourcissant ou en rallongeant la corde. L'effet de la traction est majoré et l'étirement des structures musculaires et ligamentaires est maximal. Ces structures limitantes retrouvent une certaine longueur et l'assouplissement du rachis est obtenu.

Figure 3 : exercice d'auto élongation.

Figure 4 : exercice d'auto élongation.

Figure 5 : exercice d'auto élongation.

5.4. Éducation respiratoire.

Une intervention de longue durée sous anesthésie générale entraîne le plus souvent un encombrement bronchique post-opératoire. Un apprentissage de la respiration abdomino-

diaphragmatique et de la toux à glotte ouverte est dispensé au patient, afin qu'il connaisse les manoeuvres facilitant le désencombrement de ses voies respiratoires.

Le patient est placé en décubitus dorsal, membres inférieurs fléchis, tronc légèrement surélevé pour commencer la respiration abdomino-diaphragmatique. Nous demandons au patient de placer sa main sur son abdomen. Lors de l'inspiration son ventre doit se gonfler afin de surélever sa main, lors de l'expiration son ventre se creuse, sa main s'abaisse. Les volumes inspiratoires et expiratoires doivent être élevés lors de cet exercice. Il dure environ dix minutes, et est exécuté deux fois par jour.

Pour faire comprendre au patient la manœuvre de la toux à glotte ouverte, on lui demande de faire un maximum de buée sur un miroir que l'on place en face de lui. L'exercice est pratiqué deux fois par jour, et dure 2 minutes.

5.5. Étirement des muscles hypoextensibles.

Les muscles hypoextensibles empêchent la bonne mobilité des ceintures scapulaire et pelvienne. Certains mouvements du bassin, des membres inférieurs et des membres supérieurs s'en trouvent limités. Suite à l'intervention chirurgicale, les segments rachidiens situés entre T4 et T12 seront immobilisés, entraînant une perte considérable des amplitudes du tronc dans les trois plans de l'espace, avec un risque de compensation au niveau des vertèbres sus et sous jacentes. Nous devons étirer les muscles hypoextensibles et redonner le maximum de mobilité aux ceintures afin que le sujet puisse emmener dans toutes les amplitudes souhaitées ses quatre membres, sans que cela amène au niveau des segments rachidiens libres des contraintes trop importantes. Ainsi, les muscles psoas gauche, dentelé antérieur droit, petits pectoraux, carré des lombes gauche, graciles et ischio-jambiers sont étirés deux fois par jour. Pour l'étirement de chacun de ces muscles, le patient est placé dans différentes positions, mais le

protocole reste toujours le même. Nous amenons le muscle en course externe maximale (temps 1). Nous mettons en tension le muscle et maintenons cette position de quelques secondes à plusieurs minutes (temps 2). Ensuite nous ramenons le muscle en course interne (temps 3). Un temps de repos (temps 4) est ensuite observé, il est égal à la durée des trois autres temps. Ce protocole est répété plusieurs fois par séance pour un même muscle, à raison de deux séances par jour.

### 5.6. Préparation du patient au rachis opéré.

#### 5.6.1. Éducation rachidienne, ergonomie.

##### 5.6.1.1. Apprentissage du lever monobloc.

Le lever monobloc doit être maîtrisé par le patient. C'est une technique ergonomique qui lui permettra de passer de la position couchée à la position debout. Nous devons là lui apprendre et contrôler régulièrement sa bonne exécution.

Le patient se place en décubitus dorsal près du bord de la table. Il amène ses membres inférieurs en flexion, escamote son membre supérieur droit pour un lever par la droite. Il engage ensuite une rotation globale à droite de tout son corps sans dissocier les deux ceintures, afin de terminer en position de latérocubitus. Puis il déplace ses jambes hors de la table, et à l'aide de ses membres supérieurs, il fait passer son tronc de la position horizontale à la position verticale, tout en gardant le rachis aligné. Le patient est alors assis, et peut se lever sans difficulté.

Cette technique respecte le rachis, et permet de passer de la position couchée à la position debout en infligeant un minimum de contrainte au rachis. L'objectif chez notre patient est d'éviter l'apparition de douleurs dans les territoires qui ne seront pas arthrodésés.

5.6.1.2. Prise de conscience de l'antéversion et de la rétroversion de bassin.

Le rachis lombaire de notre patient ne sera pas ostéosynthèsé, il sera donc libre de tous mouvements. Le manque de proprioception empêche notre patient de percevoir et d'effectuer les mouvements d'antéversion et de rétroversion de bassin. Il est essentiel de les maîtriser, car ils vont permettre au patient d'augmenter la mobilité des segments rachidiens lombaires qui seront libres, de prendre conscience de cette mobilité.

Pour l'exercice de prise de conscience, le patient se place assis haut contre une table. Un miroir est disposé sur le côté de façon à ce qu'il puisse se voir de profil. Nous appliquons une stimulation sur les épines iliaques antéro-supérieures et une autre stimulation cutanée au niveau de la face postérieure de L3 pour guider les mouvements d'antéversion et de rétroversion. Pour faire le mouvement d'antéversion nous demandons au patient de fuir la main placée sur L3 tout en suivant les stimulations au niveau des épines iliaques antéro-supérieures (qui se dirigent vers le haut). Nous demandons de pousser contre notre stimulation cutanée en L3 et de suivre les stimulations au niveau des épines iliaques antéro-supérieures (qui se dirigent vers le bas) pour effectuer la rétroversion. Le patient se regarde en faisant l'exercice. En progression, l'exercice est fait sans stimulation, puis sans miroir.

5.6.2. Conseils.

Donner des conseils au patient sur ses choix futurs fait partie de la prise en charge. Le choix du métier est important, car l'arthrodèse rachidienne impose un certains nombres de restrictions qui ne sont pas compatibles avec toutes les professions. Le port de charge et les mouvements du rachis répétitifs seront déconseillés. Un poste de travail ergonomique pourrait être demandé par le patient à son futur employeur pour éviter des douleurs et des contraintes

rachidiennes trop importantes. Le sport de compétition est formellement contre indiqué à vie. Le sport de loisir est conseillé, en évitant les sports de combat. Il faut privilégier la marche, la natation. Le tabac est à proscrire par Patrice S au vu des antécédents d'asthme et de scoliose (syndrome restrictif et obstructif). Enfin, l'exposition au soleil ces deux prochaines années devra se faire avec un écran total au niveau de la cicatrice.

### 5.7. Formation du personnel entourant le patient au dispositif de traction cervicale.

Patrice S est entouré de personnel éducatif à l'internat. Ces personnes sont formées pour transférer le patient de son chariot plat à son lit et doivent être capables de le réinstaller après sa toilette sur le chariot plat. Ils doivent aussi veiller à ce que le patient respecte bien les temps de traction, et le cas échéant, ils doivent prévenir le kinésithérapeute.

## 6. BILAN PRÉOPÉRATOIRE.

Ce bilan est effectué le 18 septembre 2007, deux jours avant l'intervention chirurgicale. Le traitement par auto élongation a duré 17 jours.

### 6.1. Inspection.

Le patient se présente avec sa traction cervicale en décubitus dorsal sur chariot plat, accompagné par un brancardier.

### 6.2. Bilan de la douleur.

Le patient se plaint d'une douleur sous la gibbosité thoracique à type de brûlure, sans horaire fixe, cotée à 8 sur l'EVA, de douleurs au niveau du sacrum cotées à 4 sur l'EVA, et au niveau du menton cotées à 3 sur l'EVA.

6.3. Bilan des complications du décubitus dorsal et de la traction cervicale.

Vérification des appuis imposés par le système de traction :

- Talons : normaux.
- Sacrum : rougeur repérée au cours du traitement, mise d'une mousse entre le sacrum et le plan dur.
- Scapulas : normales.
- Épineuses : normales.
- Occiput : normal.
- Menton : irritation causée par le contact avec le cuir de la mentonnière.
- Grands trochanters : normaux.

Le patient n'a pas de douleur au niveau des articulations temporo-mandibulaire, que ce soit au repos ou lors des repas. Aucune douleur abdominale pouvant refléter un problème digestif n'est décrite par le patient. Le patient mange en quantité normale, il n'a aucun problème de transit. Le patient ne présente pas de signe de phlébite, ni de trouble orthostatique.

6.4. Bilan subjectif.

A partir d'une position spontanée, nous remarquons sur le patient :

De face :

- Rotation externe du pied droit.
- Avancée du pied droit.
- Patella gauche légèrement surélevée.
- Crête iliaque gauche surélevée.
- Triangle de la taille augmenté à droite.
- Contre gibbosité antérieure gauche.
- Épaule gauche en arrière.
- Épaule droite surélevée.

De dos :

- Déformation du rachis dans le plan frontal, courbure thoracique droite et lombaire gauche.

Côté droit :

- Chute en avant.
- Lordose thoracique.
- Diminution de courbure au niveau lombaire.
- Gibbosité postérieure droite.

Côté gauche :

- Voussure lombaire gauche.

6.5. Bilan objectif du train porteur.

Nous plaçons le patient dans une position reproductible : talons sur la même ligne, pieds écartés de la largeur du bassin, le reste du corps est relâché.

- Mesure des membres inférieurs en décubitus : 97 cm à droite, 97 cm à gauche.
- Mesure de la taille : 178,5 cm debout, 88,5 cm assis.
- Mesure de l'angle EIAS-EIPS/horizontale : 12° à droite, 12° à gauche.
- Bascule horaire du bassin de 1cm.
- Rotation anti-horaire du bassin.
- Mesure des triangles de la taille : 2 cm à gauche, 4,5 cm à droite.

6.6. Bilan objectif statique du rachis.

Nous prenons des mesures dans les trois plans :

6.6.1. Plan frontal.

A l'aide d'un fil à plomb nous objectivons une chute latérale droite de 5 mm.

6.6.2. Plan sagittal.

Nous plaçons le fil à plomb de manière à obtenir une tangente au rachis, puis nous prenons plusieurs mesures entre le fil à plomb et différentes épineuses.

C3 = 40 mm ; C7 = 25 mm ; T6 = 30 mm ; T11 = 50 mm ; L3 = 37 mm ; S1 = 0 mm.

Nous mettons ainsi en évidence une lordose thoracique, une cyphose thoraco-lombaire et une très légère lordose lombaire. Le patient est en chute avant.

6.6.3 Plan horizontal.

Au bending test, le patient présente toujours une gibbosité droite de 4,5 cm à 8cm de la ligne médiane, au niveau de T6. La voussure lombaire gauche de 1cm à 5 cm de la ligne médiane, au niveau de L3 est présente. La gibbosité thoracique s'étend des vertèbres T1 à T12.

6.7. Bilan objectif dynamique du rachis.

La distance doigts sol est de 20 cm. Le test d'Elsensohn en extension donne un résultat de 17 cm. L'inflexion latérale gauche est de 19 cm, la droite de 21 cm.

6.8. Bilan de la force musculaire.

Le test de Shirado cotant les abdominaux en statique est tenu par le patient durant 23 secondes. Le test de Sorensen est tenu 1 minute 20 secondes. Le test d'accroupissement révèle une force inférieure par rapport au bilan initial (17 accroupissements).

6.9. Bilan des rétractions musculaires.

Nous testons au niveau des ceintures les muscles contrôlés lors du bilan de départ.

Au niveau de la ceinture pelvienne, les muscles rétractés sont les ischio-jambiers avec un angle poplité de 45° et les muscles graciles. L'angle d'abduction de hanche avec la jambe tendue est de 41° à droite et à gauche.

Au niveau de la ceinture scapulaire, les muscles rétractés sont les petits pectoraux. Le test de Duval-Beaupère les cote à un.

6.10. Bilan fonctionnel.

Le patient est contraint au décubitus 23 heures par jour, il ne peut plus se déplacer seul.

6.11. Bilan radiologique.

La maturation osseuse, est côtée à 4+ selon Risser. La rotation de la vertèbre sommet est cotée à 2 selon COBB. L'angle de la courbure thoracique est de 28° (T5-T10 selon Cobb) en suspension. La courbure lombaire gauche est de 18° (T12-L4 selon Cobb).

6.12. Bilan respiratoire.

Le patient prend un traitement par corticoïdes en spray. Ce traitement s'inscrit dans la prévention de l'asthme. Le bilan respiratoire est identique au bilan respiratoire de départ.

6.13. Bilan psychologique.

Le patient est toujours aussi motivé, coopératif.

## 7. COMPARAISON.

La statique rachidienne n'a pas évoluée entre les deux bilans, la taille du rachis est augmentée de 2 centimètres. L'attitude du patient reste la même, et les valeurs du bilan objectif statique du rachis sont sensiblement les mêmes.

Les muscles carré des lombes gauche, psoas gauche et dentelé antérieur droit ne sont plus rétractés. Les ischio-jambiers et graciles le sont toujours, mais de manière moins importante.

La force musculaire des abdominaux, des spinaux et de membres inférieurs a diminué de manière significative, le patient perd 38 secondes au test de Sorensen, et 7 secondes au test de Shirado.

Le bilan dynamique du rachis montre un gain de 15 cm à la distance doigts sol, de 3 cm à l'inclinaison gauche et de 2 cm à l'inclinaison droite.

Les radiologies en suspension objectivent un gain de 13° (T5-T10 selon Cobb) pour la courbure thoracique, et de 2° (T12-L4 selon Cobb) pour la courbure lombaire entre les deux bilans.

## 8. DISCUSSION.

La prise en charge de Patrice a été bénéfique sur de nombreux points. Les étirements musculaires, la traction cervicale et l'auto élongation de Cotrel ont permis d'augmenter la mobilité du rachis et des quatre membres. Au niveau radiologique, l'angle final de la courbure

thoracique en suspension est de 28°. Cela représente un gain de 13° pour cette prise en charge par rapport à une absence de traitement préopératoire. Ceci est très important, car le cliché en suspension permet de définir la réductibilité de la courbure (10), et a une valeur prédictive du résultat final de l'arthrodèse rachidienne (16). L'assouplissement du rachis a donc été obtenu par les techniques mises en place.

Malheureusement, la prise en charge limitée en temps par le mode de vie imposé au patient, ne nous a pas permis de traiter complètement les rétractions au niveau des muscles petits pectoraux, graciles et ischio-jambiers.

De plus, la force musculaire au niveau du train porteur, des abdominaux et des spinaux a diminué. Le patient est resté 17 jours en décubitus dorsal, et n'était autorisé à quitter son chariot plat que pour faire sa toilette, manger et aller aux toilettes. Cela explique cette perte de force que nous pourrons aisément récupérer par des exercices de renforcement musculaires post-opératoires.

La douleur, que nous avons évoquée lors des bilans initiaux et préopératoires n'a pas été traitée lors de cette prise en charge. Nous avons préféré mettre l'assouplissement rachidien en priorité, car plus l'assouplissement sera efficace, meilleure sera la correction post opératoire de la morphologie du thorax, et donc les douleurs sous la gibbosité seront amenées à disparaître soit spontanément, soit en y associant de la rééducation.

## 9. CONCLUSION.

L'association de la prise en charge kinésithérapique et de la chirurgie va permettre une correction de la courbure thoracique et aboutir théoriquement à un angle final d'environ 28°. Celui-ci aurait été théoriquement de 41° pour une chirurgie sans préparation kinésithérapique. Ces 13° de différence sont très importants d'un point de vue physiologique, esthétique et psychologique.

Pour atteindre les objectifs fixés, nous avons imposé au patient le décubitus dorsal 23 heures sur 24, avec pour conséquence une perte de la force musculaire, mais aussi de sa condition physique en général. De plus, une prise en charge de ce type implique un éloignement du domicile familial et de l'école, amenant un désavantage familial, social et scolaire non négligeable pour un adolescent.

BIBLIOGRAPHIE


1. **DUBOUSSET J.** – Préface. – DORFFMANN H. – Scoliose idiopathique de l'enfant et de l'adulte. – Paris : Elesevier SAS, 2004. – p. 7 – E. M. C Référence.

2. **KHOURI N., VIALLE R., MORY P., MARTY C.** – Scoliose idiopathique. Stratégie diagnostic, physiopathologie et analyse de la déformation. - DORFFMANN H. – Scoliose idiopathique de l'enfant et de l'adulte. – Paris : Elesevier SAS, 2004. – p. 15 – 56. – E. M. C Référence.

3. **KHOURI N., VIALLE R., MORY P., BIOT B.** – Scoliose idiopathique en période de croissance. Indication et programme thérapeutique. – DORFFMANN H. – Scoliose idiopathique de l'enfant et de l'adulte. – Paris : Elesevier SAS, 2004. – p. 57 – 85. – E. M. C Référence.

4. **SESSA S.** – Évolution historique. – SESSA S. – La technique de Cotrel – Dubousset dans le traitement de la scoliose idiopathique. – Montpellier : Sauromps médical, 1991 – p. 13. – 18.

5. **STAGNARA P. – MALLON G. – DE MAURAY J.C.** – Anatomopathologie. – LEVERNIEUX J. – Rééducation des scolioses. – Paris : Expansion scientifique, 1978. – p. 7 – 10.

6. **STAGNARA P.** – Scolioses idiopathiques. – STAGNARA P. – Les déformations du rachis. – Paris : Masson, 1984. – p. 57 – 89.

7. **STAGNARA P.** – Traitement non chirurgical. – STAGNARA P. – Les déformations du rachis. – Paris : Masson, 1984. – p. 197 – 237.

8. **STAGNARA P.** – Traitement chirurgical. – STAGNARA P. – Les déformations du rachis. – Paris : Masson, 1984. – p. 240 – 314.

9. **STAGNARA P.** – Scoliose idiopathique : indications thérapeutiques et résultats. – STAGNARA P. – Les déformations du rachis. – Paris : Masson, 1984. – p. 320– 343.

10. **RAINAUT J.J.** – Méthodes thérapeutiques. – Rainaut J.J. – Les scolioses. – Paris : édition Marketing, 1984. – p. 161 – 283.

11. **RAINAUT J.J.** – Formes cliniques des scolioses. – Rainaut J.J. – Les scolioses. – Paris : édition Marketing, 1984. – p. 53 – 161.

12. **DUVAL-BEAUPERE G.** – Examen, classification, évolution. – MICHEL C.R., DUBOUSSET J. – La scoliose idiopathique. – Paris : Expansion scientifique française, 1986. – p. 13 – 25. – Cahiers de la SOFCOT ; 24.

13. **SERINGE R.** – La traction vertébrale nocturne. – MICHEL C.R., DUBOUSSET J. – La scoliose idiopathique. – Paris : Expansion scientifique française, 1986. – p. 45 – 47. – Cahiers de la SOFCOT ; 24.

14. **COTREL Y., DUBOUSSET J., MICHEL C.R., MILADI L. et al.** – Les redressements arthrodèse par voie postérieure – MICHEL C.R., DUBOUSSET J. – La scoliose idiopathique. – Paris : Expansion scientifique française, 1986. – p. 78 – 108. – Cahiers de la SOFCOT ; 24.

15. **DUBOUSSET J.** – Indications thérapeutiques chez l'enfant et l'adolescent. – MICHEL C.R., DUBOUSSET J. – La scoliose idiopathique. – Paris : Expansion scientifique française, 1986. – p. 137 – 141. – Cahiers de la SOFCOT ; 24.

16. **DELECRIN J., BROSSARD D., TAKAHASHI S., PASSUTI N. et al.** – Réduction des scolioses idiopathiques raides de l'adulte, valeur prédictive du cliché en traction. – Revue de Chirurgue Orthopédique et réparatrice de l'appareil moteur. – 2007, 193, 8, p. 783 – 788.

17. **BIOT B. et STORTZ M.** – Scoliose idiopathique de l'enfant. – Editions techniques. – Encycl. Med. Chir. (Paris – France), Kinésithérapie – Rééducation fonctionelle, 26-300-C-10, 1993, 12p.

18. **BIOT B., MOLLON G., OLLIER M. et STORTZ M.** – Rééducation de la scoliose. – Editions techniques. – Encycl. Med. Chir. (Paris – France), Kinésithérapie – Rééducation fonctionelle, 26-300-A-10, 1993, 7p.

19. **BUSQUET L.** – Les scolioses. – BUSQUET L. – Les chaînes musculaires. – Paris : Editions Frison-Roche, 1995. – p.165 – 174. – 2.

# ANNEXES

# ANNEXE I

Classification des scolioses.

Il existe deux types de classification :

- selon l'âge d'apparition (classification chronologique).
- Selon la localisation (classification anatomo-radiologique).

1. Selon l'âge d'apparition.

Classification chronologique de Cotrel et Stagnara : elle tient compte de l'âge osseux de l'enfant.

Scoliose du nourrisson :

- Apparition entre 0 et 1 an.
- Exception : évolution spontanément favorable.

Scoliose infantile :

- apparition de la scoliose entre 1 et 3 ans.
- Gravité importante car évolutivité extrême pendant la croissance (angle de Cobb > 100°).
- Autant de courbure droite que gauche.
- Sex ratio : une femme pour un homme.

Scoliose juvénile :

- Apparition de la scoliose entre 4 ans et le début de la puberté.
- Juvénile 1 : entre 4 et 7 ans.
- Juvénile 2 : entre 7 et 11 ans.
- Juvénile 3 : entre 11 ans et le début de la puberté.
- Courbure surtout lombaire gauche et thoracique droite.
- Sex ratio : femme > homme.
- Plus la scoliose apparaît tôt, plus le risque évolutif est important.

Scoliose de l'adolescent : apparition de la scoliose entre le début de la puberté et la maturité osseuse.

Scoliose de l'adulte : apparition de la scoliose après la maturité osseuse ( « scoliose de novo »).

2. Selon les courbures.

Il peut y avoir plusieurs types de courbures :

- Scoliose à une courbure majeure (environ 70%).
- Scoliose à deux courbures majeures (environ 30%).
- Scoliose à trois courbures majeures (rare).

3. Selon la localisation.

Classification anatomo radiologique de Ponsetti – Friedmann.

La classification tient compte de la topographie de la (ou des) courbure(s).

a. Scoliose thoracique.

- Scoliose thoracique droite avec une courbure d'équilibration lombaire.
- Scoliose peu réductible.
- Gibbosité importante.
- Déséquilibre frontal.
- Pronostic sévère.
- Insuffisance respiratoire par déformation thoracique : pour scoliose > 50 à 60°.

b. Scoliose thoraco-lombaire.

- Scoliose à grand rayon de courbure, souple.
- Scoliose le plus souvent droite.
- Chute latérale du rachis +++.
- Gibbosité thoraco-lombaire ++.
- Extension fréquente de la scoliose vers le bas.

c. Scoliose lombaire.

- Scoliose assez souple, le plus souvent à gauche.
- Courbure de compensation thoracique.

- Gibbosité relativement peu marquée.
- Asymétrie des triangles de la taille.

d. Scoliose thoracique (droite) et lombaire (gauche).

- Respect de l'équilibre frontal.
- Peu de conséquences esthétiques.
- Evolutivité moyenne.
- Gibbosité thoracique et gibbosité lombaire.

e. Scoliose thoracique (droite) et thoraco lombaire (gauche).

- Déséquilibre frontal.
- Asymétrie des triangles de la taille.

f. Scoliose thoracique supérieure (gauche) et thoracique inférieure (droite).

- Déséquilibre de la ceinture scapulaire.
- Risque d'insuffisance respiratoire (scoliose > 60°).
- Conséquence esthétique importante (deux gibbosités importantes).
- Possibilité de courbure de compensation lombaire.

g. Scoliose à triple courbures (scoliose serpentine).

- Courbure thoracique supérieure gauche, thoracique inférieure droite et lombaire gauche.

ANNEXE II

De dos

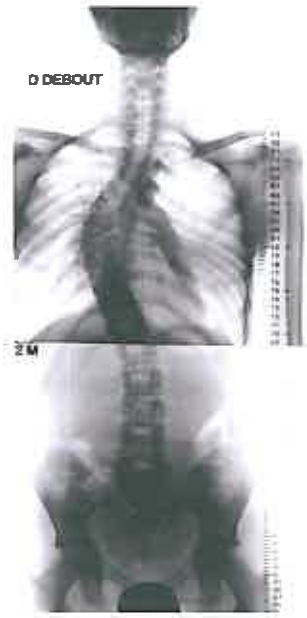


De face

Côté droit

Côté gauche

ANNEXE III

statique du tronc

Exemple

Légende symboles

- ➤ Élévation enroulement épaule droite
- ➤ Élévation Abd scapula droite
- ➤ Gibbosité dorsale droite de 20 mm
- ➤ Douleur charnière TL
- ➤ Asymétrie de taille
- ➤ rotation bassin
- ➤ Latéroversion en bas à droite de 10 mm du bassin
- ➤ Chute C7S2 de 15 mm à droite réductible à 5 mm

silhouettes à complèter

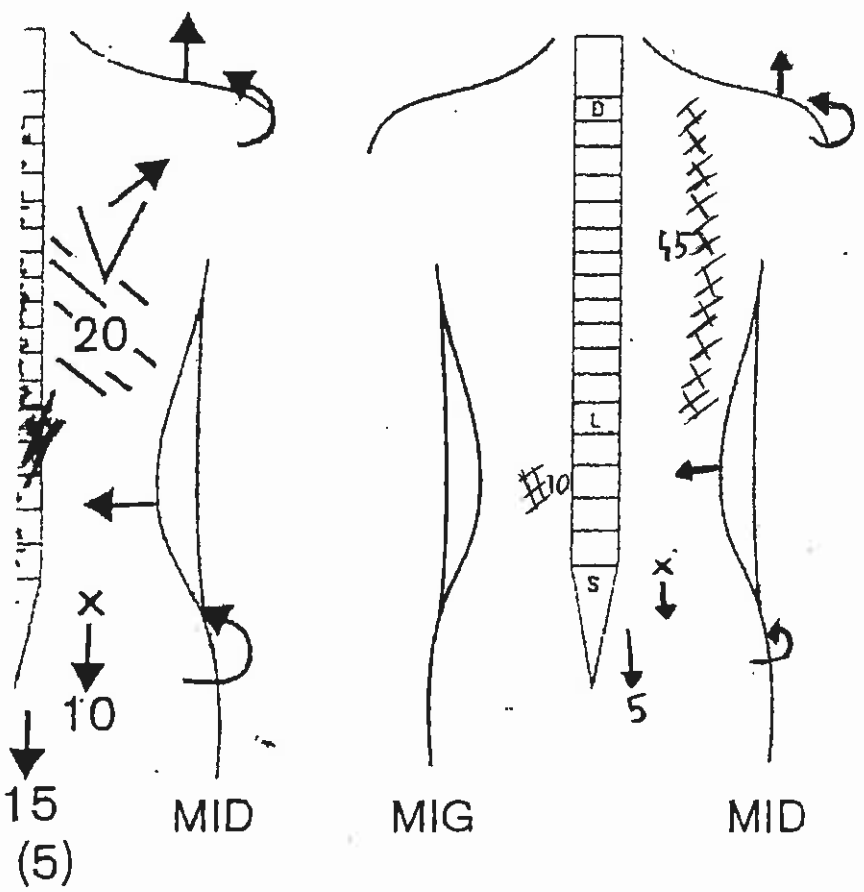

Exemple

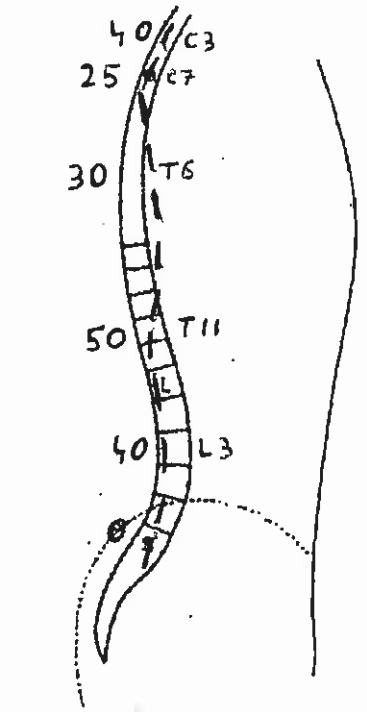


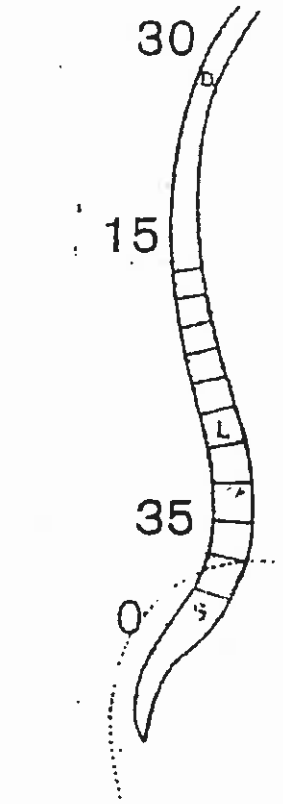


Légende

- ➤ Flèche en C7
- ➤ Flèche au sommet de la cyphose
- ➤ Flèche lombaire
- ➤ Flèche S2
- ➤ Équilibre pelvien

ANNEXE IV

BILAN RESPIRATOIRE.

Relaté :

-Anamnèse : Le patient ne consomme pas de tabac, il lui a été prescrit des corticoïdes pour un syndrome obstructif (Seretide® 500 mg).

-Toux : fréquence : environ 5 par heure.

Généralement en fin d'après midi, en soirée.

Aussi bien à l'effort qu'au repos.

Plutôt quintes de toux, sèches, irritatives.

Observé :

-Type de respiration : abdomino-diaphragmatique.

-Fréquence : 24 cycles par minute.

-Tirage : aucun tirage n'est visible.

-Expectorations : pas d'expectoration.

-Auscultation : sibilants en fin d'inspiration, majoritairement dans le lobe moyen droit.

Mesuré :

-Dyspnée : le patient a du mal à reprendre son souffle après les quintes de toux.

-Mobilité thoracique :

| | Expiration max | Inspiration max | Différence |
|---|---|---|---|
| Xiphoïde | 72.5 cm | 76.5 cm | + 4 cm |
| 5cm en dessous | 71 cm | 73 cm | + 2 cm |
| 10 cm en dessous | 67 cm | 71 cm | + 3 cm |
| 5 cm au dessus | 74.5 cm | 79.5 cm | + 5 cm |
| Manubrium | 76.5 cm | 79.5 cm | + 3 cm |

-Douleur : pas de douleur au niveau respiratoire

-EFR : voir pages suivantes

Conclusion : présence d'un syndrome restrictif et obstructif sur un patient porteur d'une scoliose thoracique de 77° avec une rigidité costale prononcée, suspicion d'asthme.

# Service d'Explorations Fonctionnelles Pédiatriques
# Hôpital d'enfants, CHU de NANCY

## Exploration Fonctionnelle Respiratoire

| | | | |
|---|---|---|---|
| Nom: | | Prénom: | |
| Identification: | SCPA10011991 | | |
| Date naissance: | 10/01/1991 | Age: | 16 Ans |
| Sexe: | masculin | Poids: | 47,0 kg |
| | | Taille: | 174,5 cm |
| Méd. traitant: | Pr LASCOMBES | | |
| Opérateur: | FF | | |

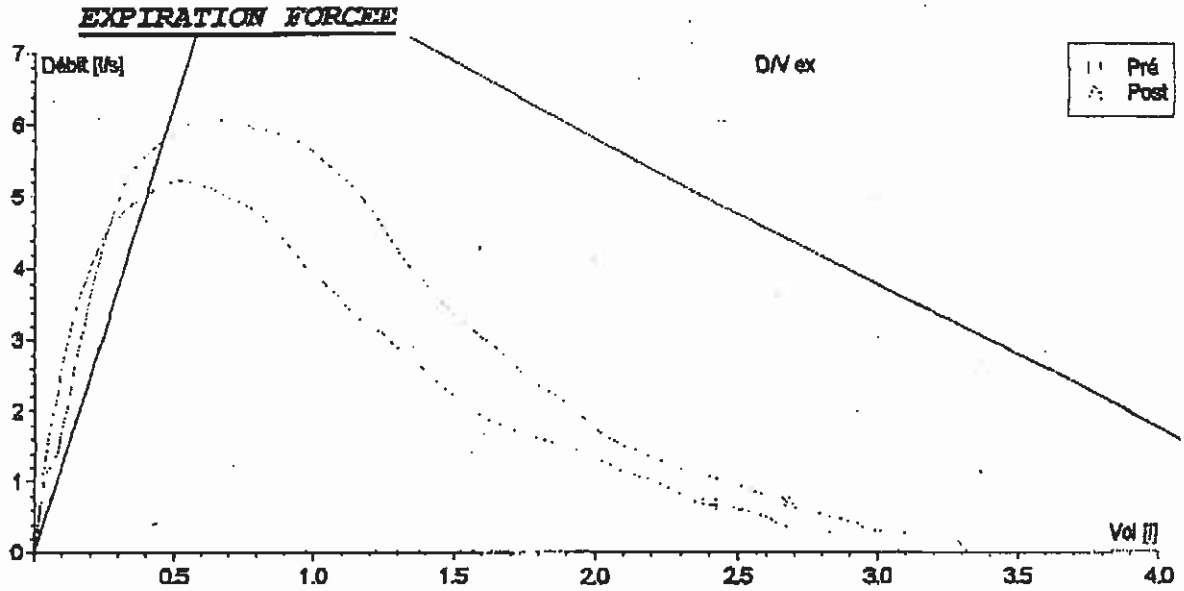


| | Pré | Théo | %Pré/Théo | Post | Var% |
|---|---|---|---|---|---|
| CVF | 3.04 | 4.82 | 63.1 | 3.31 | 8.7 |
| CV MAX | 3.04 | 4.82 | 63.1 | 3.31 | 8.7 |
| VEMS | 2.38 | 4.11 | 57.9 | 2.67 | 12.2 |
| VEM.5 | 1.84 | 2.87 | 64.0 | 2.11 | 15.0 |
| DEP | 5.23 | 10.03 | 52.1 | 6.09 | 16.4 |
| DEMM | 1.83 | 4.35 | 42.2 | 2.30 | 25.5 |
| DEM 75 | 4.88 | 7.51 | 64.9 | 5.92 | 21.3 |
| DEM 50 | 2.01 | 4.93 | 40.8 | 2.77 | 37.7 |
| DEM 25 | 0.77 | 2.59 | 29.5 | 0.99 | 29.2 |
| VEM%VF | 78.24 | 86.00 | 91.0 | 80.77 | 3.2 |

| | | |
|---|---|---|
| Date | 31/08/2007 | 31/08/2007 |
| Heure | 14:47:54 | 15:08:05 |
| Subst. | | VENTOLINE 4091 |

# Service d'Explorations Fonctionnelles Pédiatriques
# HOPITAL D'ENFANTS

Hôpitaux de Brabois - C.H.U. NANCY - rue du Morvan - 54511 VANDOEUVRE CEDEX Téléphone : 03.83.15.30.30

Professeur F. MARCHAL

Laboratoire 03.83.15.47.97
Secrétariat 03.83.15.47.94
Télécopie 03.83.15.47.98

*Référence dossier : 07/1740*

*vendredi 31 août 2007*

## Volumes pulmonaires

| | Mesure | Théorique | % |
|---|---|---|---|
| Capacité vitale (CV) | 3.08 | 4.25 | 72 |
| Volume résiduel (VR) | 1.11 | 1.07 | 103 |
| Capacité inspiratoire (CI) | 1.85 | 2.92 | 63 |
| Capacité résiduelle fonctionnelle (CRF) | 2.34 | 2.52 | 93 |
| Capacité pulmonaire totale (CPT) | 4.19 | 5.44 | 77 |
| CRF / CPT (%) | 56 | 46 | |
| VR / CPT (%) | 26 | 20 | |

Les volumes sont en litre BTPS

Les théoriques sont celles d'un garçon de 16 ans8 mois et 174.5 cm.

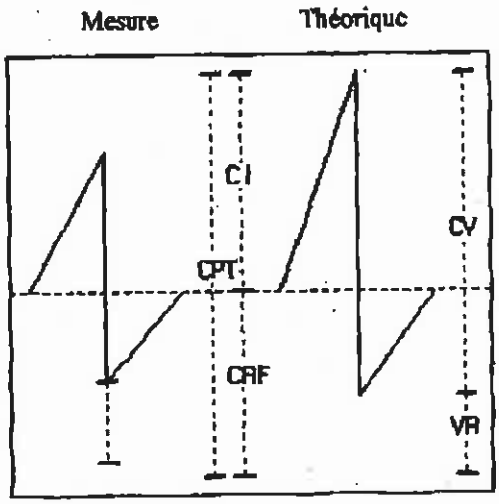


## Diffusion

| | Mesure | Théorique | % |
|---|---|---|---|
| TLCO (mmol/min/kPa) : | 2.47 | 3.32 | 74 |
| Ventilation alvéolaire (l/s) : | 6.1 | 6.1 | 100 |

## Impédance Mécanique Ventilatoire

| | Mesure | Théorique | Ventoline |
|---|---|---|---|
| Résistance (hPa.s/l) | | | |
| Déviation Standard (hPa.s/l) | | | |
| Nombre de déviations standards | | | |
| Résistance spécifique (hPa.s/l) | | | |
| Réactance (hPa.s/l) | | | |

**INTERPRETATION**

EFR réalisée après une cure de corticoïdes per os pendant 15 jours.

La spirométrie montre une capacité vitale, une capacité pulmonaire totale diminuées. L'étude de l'expiration forcée montre une capacité vitale forcée, un VEMS, des débits de fin d'expiration abaissés avec un indice de Tiffeneau à la limite inférieure de la normale.

L'inhalation de deux bouffées de ventoline entraîne une amélioration significative du VEMS.

Conclusion :

**EFR en faveur d'un syndrome mixte dont la composante obstructive est partiellement réversible après ventoline et en nette amélioration par rapport au 13/08/2007.**

Avec nos sentiments dévoués.

Professeur Cyril SCHWEITZER

Dr. Daniela TATAR