MINISTÈRE DE LA SANTÉ

RÉGION LORRAINE

INSTITUT LORRAIN DE FORMATION EN MASSO-KINÉSITHÉRAPIE

DE NANCY

PRISE EN CHARGE MASSO-KINÉSITHÉRAPIQUE D'UN PATIENT PORTEUR D'UNE FRACTURE COMPLEXE DE L'EXTRÉMITÉ SUPÉRIEURE DU TIBIA DANS UN CONTEXTE D'ENTORSE GRAVE DU GENOU

Rapport de travail écrit personnel
présenté par Alexandre DIDOT
étudiant en 3ème année de kinésithérapie
en vue de l'obtention du Diplôme d'État
de Masseur-Kinésithérapeute
2008-2009.

SOMMAIRE

Page

RÉSUMÉ

1. INTRODUCTION.....1

1. 1. Histoire du malade.....1

1. 2. Anatomie.....1

1. 3. Physiopathologie.....3

1. 4. Traitement.....4

1. 4. 1. Chirurgical.....4

1. 4. 2. Orthopédique.....5

1. 4. 3. Kinésithérapique.....5

2. BILAN INITIAL.....5

2. 1. Anamnèse, dossier médical.....6

2. 2. Bilan de la douleur.....6

2. 3. Inspection et palpation.....7

2. 4. Sensibilité.....9

2. 4. 1. Extéroceptive.....9

2. 4. 2. Proprioceptive.....9

2. 4. 2. 1. Statesthésique.....9

2. 4. 2. 2. Kinesthésique.....9

2. 5. Bilan articulaire spécifique.....10

2. 5. 1. Articulation fémoro-patellaire.....10

2. 5. 2. Articulation fémoro-tibiale.....10

2. 6. Bilan des autres articulations.....10

2. 6. 1. Articulation tibio-fibulaire supérieure.....10

2. 6. 2. Cheville.....10

2. 6. 3. Hanche.....11

2. 6. 4. Rachis.....11

2. 7. Bilan de la force musculaire (annexe II, tableau III).....11

2. 8. Bilan fonctionnel.....11

2. 9. Bilan psychologique.....12

2. 10. Diagnostic masso-kinésithérapique.....12

2. 10. 1. Déficiences.....12

2. 10. 2. Incapacités.....13

2. 10. 3. Handicaps.....13

2. 11. Objectifs masso-kinésithérapiques.....13

2. 11. 1. À court terme.....13

2. 11. 2. À moyen terme.....14

2. 11. 3. À long terme.....14

3. PROPOSITIONS MASSO-KINÉSITHÉRAPIQUES.....15

3. 1. Surveillance de la survenue des complications et éducation du patient.....15

3. 2. Traitement de la douleur.....15

3. 3. Massage.....16

3. 4. La mobilisation articulaire.....17

3. 5. Étirements musculaires.....17

3. 6. Renforcement musculaire et proprioception.....17

3. 7. Remise en charge.....18

3. 8. Balnéothérapie.....18

3.9. Entretien de la condition physique.....19

4. DESCRIPTION DE L'APPLICATION PRATIQUE DES TECHNIQUES.....19

4. 1. Massage.....19

4. 1. 1. Installation.....19

4. 1. 2. Massage du tissu cutané.....19

4. 1. 3. Massage des éléments capsulo-ligamentaires.....20

4. 1. 4. Massage musculaire.....20

4. 2. Mobilisation en flexion.....20

4. 2. 1. Articulation fémoro-patellaire.....20

4. 2. 2. Articulation fémoro-tibiale.....21

4. 3. Mobilisation en extension.....22

4. 4. Étirements.....23

4. 5. Renforcement musculaire.....23

4. 6. La remise en charge.....25

4. 7. L'apport de la balnéothérapie.....25

4. 8. La proprioception.....26

4. 8. 1. En chaîne ouverte..... 26

4. 8. 2. En chaîne fermée.....26

5. BILAN DE FIN DE STAGE ET DISCUSSION.....27

5. 1. Inspection, palpation et bilan de la douleur.....27

5. 2. Sensibilité.....28

5. 3. Bilan articulaire.....28

5. 4. Bilan de la force musculaire.....28

5. 5. Bilan fonctionnel……..…..28

DISCUSSION……29

6. CONCLUSION……...…30

BIBLIOGRAPHIE

ANNEXES

RÉSUMÉ

Le 22/06/08, M. W. réalise un vol en parapente, lorsqu'une masse d'air le propulse brutalement en amont de la colline. L'atterrissage forcé sur le pied gauche est responsable d'une fracture-séparation du plateau tibial interne du genou gauche, associée à une rupture du ménisque interne en anse de seau, une rupture du ligament croisé antéro-externe (LCAE) et une rupture du ligament collatéral interne (LLI).

Le traitement chirurgical, réalisé le 24/06/08, comprend au genou gauche : une ostéosynthèse de la fracture du plateau tibial interne, une méniscectomie interne partielle, une suture du ligament croisé antéro-externe par laçage et une suture du ligament collatéral interne, puis une immobilisation par une résine à 30° de flexion.

Notre prise en charge débute à J + 10 semaines, suite à l'ablation de la résine. Le mouvement d'extension est contre indiqué pendant les deux premières semaines. L'appui est autorisé à partir de la quinzième semaine. Le bilan initial révèle des troubles trophiques et sensitifs, une perte de la mobilité des tissus péri-patellaires, des limitations articulaires au genou, des déficits de force musculaire. Il en résulte une incapacité à l'appui au sol, à la déambulation sans cannes anglaises et à la conduite automobile. Notre traitement est axé sur la réduction des troubles trophiques, la récupération des amplitudes articulaires, la relance musculaire et la stimulation proprioceptive.

Au cours de la rééducation, nous sommes confrontés à une raideur du genou. L'arrêt «dur » au cours du mouvement d'extension du genou atteste de la présence d'un cal vicieux. Dès lors, notre prise en charge sera tournée vers l'entretien de la mobilité articulaire en extension, la récupération de la flexion, la stabilisation musculaire du genou et la remise en charge progressive.

Mots clés : fracture plateau tibial, rupture LCAE, rupture LLI, atteinte ménisque interne.

1. INTRODUCTION

1. 1. Histoire du malade

Âgé de 42 ans, M. W. est un jeune créateur d'entreprise sportif et dynamique. À l'issue d'un vol en parapente, il chute violemment et se fracture le tibia gauche dans sa partie proximale le 22/06/2008. Ce type d'atteinte représente 4,8% de l'ensemble des fractures et 25% des fractures tibiales (11). Le diagnostic (annexe X) révèle une fracture-séparation comminutive du plateau tibial interne du genou gauche traitée par ostéosynthèse par plaque, broches et vis. Il présente de plus une fracture comminutive des épines au niveau intercondylien avec déplacement de la séparation interne ayant bénéficié du même traitement. Nous retrouvons des lésions ligamentaires associées : une rupture du ligament croisé antéro-externe (LCAE) à son tiers moyen traitée par suture, une rupture du ligament latéral interne (LLI) également traitée par suture et une rupture du ménisque interne en anse de seau traitée par méniscectomie interne partielle et réinsertion de la partie restante. Une résine à 30° de flexion est posée en fin d'intervention chirurgicale, son ablation étant réalisée le 01/09/08.

1. 2. Anatomie

À la face supérieure du tibia, le plateau tibial est constitué de deux condyles : le condyle médial est oblique en avant et en dehors, concave en tout sens et de forme étroite et longue. Le condyle latéral est de forme sagittale, convexe, plus large et moins longue. Chacune des surfaces est articulée avec le ménisque correspondant à la périphérie et le condyle fémoral correspondant sur le reste de la surface (4).

La capsule s'insère en avant et de chaque côté des surfaces articulaires du tibia, en excluant les insertions des ligaments croisés. Sur le fémur, elle s'insère sur le pourtour de la

trochlée. En avant et en haut, elle forme les replis du cul-de-sac sous quadricipital, latéralement, les rampes capsulaires de Chevrier et en arrière et en haut elle prend attache sous l'insertion des muscles jumeaux, pour former les coques condyliennes (8).

S'insérant sur le condyle médial du fémur, le LLI est oblique en bas et en avant, pour se terminer au niveau de la région supéro-médiale du tibia, en arrière de la patte d'oie. Les mouvements d'extension et la rotation latérale du genou fléchi mettent en tension les ligaments collatéraux alors qu'ils sont détendus par la flexion (8).

Le LCAE prend son insertion tibiale sur la surface pré-spinale, entre la corne antérieure du ménisque interne et celle du ménisque externe, suit un trajet oblique en haut, en arrière et en dehors pour se terminer sur la face axiale du condyle externe du fémur. Les ligaments croisés sont mis en tension notamment lors de la rotation médiale du genou (8).

Les surfaces articulaires du tibia et du fémur ne sont pas concordantes du fait de leur rayon de courbure différent. Les fibrocartilages (ménisques), triangulaires à la coupe et de forme semi-lunaire, s'insèrent sur le plateau tibial par leurs extrémités et sur la capsule articulaire par leur périphérie. Ils permettent un meilleur contact des surfaces articulaires en présence, ainsi qu'une répartition optimale des pressions. Ils accompagnent la flexion en reculant et l'extension en avançant. Nous pouvons ajouter que le ménisque médial (forme d'un C) est deux fois moins mobile que le latéral (forme d'un O) (8).

Le point d'angle postéro-interne (PAPI) est un renforcement capsulaire situé entre le bord postérieur du LLI et les coques condyliennes. Les éléments qui le constituent sont : l'épaississement de la capsule articulaire, la terminaison des tendons réfléchi, direct et récurrent du demi-membraneux et la corne postérieure du ménisque interne (14, 16).

Du fait d'un bras de levier important et de l'absence de congruence, la stabilité passive du genou doit être appuyée par les éléments musculaires : le quadriceps amortit la flexion du

genou par l'intermédiaire du tendon patellaire, les muscles de la patte d'oie (sartorius, demi-tendineux, gracile) sont stabilisateurs antéro-internes, le demi-membraneux stabilise l'angle postéro-interne et le biceps fémoral limite les mouvements d'extension, de rotation médiale et de varus. De plus, la bandelette de Maissiat, qui transmet les forces du tenseur du fascia lata (TFL) et du chef superficiel du grand fessier sur le tubercule de Gerdy, renforce la stabilité latérale (4, 5).

L'innervation sensitive du genou est dévolue aux nerf crural, saphène interne, sciatique poplité externe et sciatique poplité interne (1).

La vascularisation est riche et variée (voir annexe VIII, IX), (12).

1. 3. Physiopathologie

Ce traumatisme comprend une triade antéro-interne. O'DONOGHUE décrit cette triade par : la rupture du LLI, la rupture du PAPI avec désinsertion du ménisque interne et la rupture du LCAE (16).

Le mécanisme lésionnel à l'origine des lésions ligamentaires est un valgus forcé en flexion de genou et rotation externe : le LLI se rompt en premier, précède la rupture du LCAE et du PAPI avec désinsertion du ménisque interne (16, 13).

La fracture articulaire est partielle car une partie de la surface articulaire est lésée alors que l'autre partie reste solidaire de la diaphyse.

La séparation résulte d'une force de cisaillement, avec une direction du trait de fracture longitudinale (11).

La fracture est de type IV selon la classification de Schatzker (6),(annexe VII) : celui-ci correspond à la fracture du plateau tibial interne. Ce type IV peut être subdivisé en fracture

séparation et fracture enfoncement pur. On lui rattache également la fracture spino-tubérositaire interne (6, 13, 16).

L'absence de jeu fémoro-patellaire est, entre autre, la conséquence de la rétraction du système extenseur antérieur : le tendon quadricipital, le cul-de-sac sous quadricipital, les rétinaculums patellaires, la capsule articulaire, les rampes capsulaires de Chevrier. Les replis de ces structures s'accolent et créent des adhérences sous l'effet de l'immobilisation, de l'hémarthrose et des phénomènes inflammatoires.

La diminution de la liberté du jeu fémoro-patellaire intervient directement dans la limitation de la flexion du genou (5).

L'œdème d'origine veineuse est expliqué en partie par l'absence d'appui, qui empêche la semelle plantaire de jouer son rôle de chasse veineuse à chaque pas.

Le quadriceps a la particularité de s'atrophier rapidement lorsqu'il n'est pas sollicité, or il est essentiel au verrouillage du genou pendant la marche.

1. 4. Traitement

1. 4. 1. Chirurgical

Le traitement chirurgical réalisé le 24/06/2008 consiste en une ostéosynthèse à foyer ouvert par plaque et deux broches, une méniscectomie de la moitié postérieure du ménisque médial, une suture du LCAE et une suture du LLI. Concernant les consignes chirurgicales, l'appui est interdit et nous ne devons pas réaliser de mouvement d'extension de 30° de flexion à 0° dans le but de respecter la fragilité du montage, pendant quinze jours à compter de la date d'ablation de la résine (01/09/2008).

1. 4. 2. Orthopédique

Une résine à 30° de flexion est posée le jour de l'intervention chirurgicale pour immobiliser l'articulation. Son ablation est réalisée le 01/09/2008.

1. 4. 3. Kinésithérapique.

Notre prise en charge est orientée selon deux axes de traitement suivant le degré de consolidation osseuse. Au cours des quatre premières semaines (à court terme) nous sommes en phase de consolidation fragile. Dès lors, les contraintes sur le foyer de fracture sont évitées en excluant les mobilisations passives, les résistances qui font bras de levier sur le genou et la mise en porte à faux de l'articulation. Plus tard, en milieu de traitement (à moyen terme), le chirurgien juge la consolidation osseuse acquise, le traitement s'adapte alors par des techniques passives, du renforcement musculaire avec résistances et de la remise en charge (2).

Voir les objectifs du traitement (2.11.).

2. BILAN INITIAL

Nous réalisons le bilan initial à J+10 semaines de l'intervention chirurgicale, le 04/09/2008. Nous sommes en phase de consolidation fragile car le patient n'a pas droit à l'appui, avec de plus la présence d'une immobilisation relative du genou gauche par une attelle articulée réglée à 30° de flexion. La phase est trophique, non douloureuse, de relance articulaire et musculaire.

2. 1. Anamnèse, dossier médical.

M. W., né le 25/05/1966 est marié et a deux enfants de 6 et 15 ans. Il habite une ancienne ferme, avec un étage et une quinzaine de marches munies d'une rampe à droite. Il y a trois ans, il a créé son entreprise dans l'industrie du traitement des métaux. Il possède une voiture avec transmission automatique pour ses déplacements. Ses loisirs sont le parapente, le vélo, le jogging et le football amateur (6 heures/semaine). Le patient présente un tabagisme actif estimé à dix paquets année. Il n'a pas d'allergie connue.

Le patient bénéficie d'un traitement médical préventif de la maladie thrombo-embolique par Fraxiparine®. Il n'a pas de traitement antalgique.

Comme antécédents chirurgicaux, nous retrouvons une fracture de la malléole externe gauche en parapente en 2004, n'ayant pas entraîné de séquelle, une fracture du nez due à un accident de travail en 2005, plusieurs fractures du poignet gauche et du tibia droit faisant suite à un accident de la voie publique en 2006, également sans séquelle.

2. 2. Bilan de la douleur

Il n'y a pas de douleur au repos lorsqu'on enlève l'attelle et que l'on installe le patient sur la table. Une douleur cotée E.V.A. = 3/10 apparaît à la mobilisation active aidée en flexion. Elle est localisée en regard des condyles fémoraux à gauche, ainsi qu'au niveau péri-patellaire et au tiers inférieur de la cuisse.

La palpation en regard de l'insertion des tendons de la patte d'oie révèle une douleur cotée E.V.A. = 3/10. Il s'agit de douleurs de rythme mécanique, sans réveil nocturne.

L'étiologie de ces douleurs est à mettre en relation avec le déficit de mobilité des différents plans tissulaires riches en capteurs nociceptifs (cutané, aponévrotique, musculaire, tendineux, ligamentaire, synovial).

2. 3. Inspection et palpation.

M. W. se présente à la séance de kinésithérapie en déambulant avec deux cannes anglaises et muni d'une attelle goniométrique de protection du genou gauche, réglée avec un angle de 30° de flexion (fig. 1). Une bande de contention (fig. 2) est installée de manière provisoire en attendant le port de bas de contention.

Figure 1 : l'attelle goniométrique.

Figure 2 : la bande de contention.

La cicatrice est peu mobile du fait de la présence d'adhérences, plus marquées le long de son tiers inférieur. Les fils de suture ne sont plus en place. Le signe de vitropression, réalisé avec le goniomètre transparent est positif, indiquant que la cicatrice est encore inflammatoire.

La cicatrice (fig. 3) débute au niveau du bord médial de la patella gauche et rejoint la tubérosité tibiale antérieure pour descendre jusqu'au tiers inférieur de la jambe, sur une longueur de 23 cm.

Figure 3 : la cicatrice.

Nous surveillons les points d'appui de l'attelle sur la peau, afin qu'elle n'altère pas le revêtement cutané. Il y a une diminution de la mobilité des tissus cutanés péri-cicatriciels,

ainsi qu'au niveau des condyles fémoraux, de la tubérosité tibiale antérieure et de la région patellaire.

L'œdème, présent au tiers inférieur de la jambe et de la cheville, a un godet positif (fig. 4) qui indique un œdème liquidien. De plus, nous observons les marques que la bande de contention a imprimées dans la peau oedémaciée.

Figure 4 : signe du godet positif.

Comparativement au côté controlatéral, la peau présente une couleur rouge à gauche. La palpation avec le dos de la main révèle une température cutanée plus élevée au niveau des faces latérale, médiale et antérieure du genou gauche par rapport au côté controlatéral.

Le triceps sural présente un ballant identique au côté controlatéral. Il n'y a pas de douleur spontanée localisée au mollet. Le signe de la pancarte (dissociation entre le pouls et la température) ainsi que le signe de Homans sont négatifs. En conséquence, il n'existe pas d'argument clinique en faveur d'une phlébite. Ces tests sont réitérés régulièrement tout au long de la prise en charge.

Le pouls pédieux est perçu de manière bilatérale.

Nous réalisons les mesures comparatives de la circonférence des membres inférieurs (annexe I, tableau I), en prenant soin de placer le membre inférieur controlatéral dans la même position : genou à 50° de flexion, afin que la patella soit dans la même position.

Les mesures objectivent une amyotrophie des muscles de la cuisse et de la jambe gauche. La mesure de la circonférence du mollet est plus importante à gauche en raison de la présence d'un œdème.

2. 4. Sensibilité

2. 4. 1. Extéroceptive

Le test pique-touche, réalisé sur tout le membre inférieur, nous révèle une hypoesthésie s'étendant de la pointe de la patella jusqu'au niveau du tiers supérieur de la loge antéro-latérale de la jambe gauche.

Dans cette zone, le patient décrit des paresthésies (fourmillements, sensation de décharges électriques) et une hypoesthésie (sensation d'endormissement). De plus, il ressent plus de fois les « touche » que les « pique ».

2. 4. 2. Proprioceptive

2. 4. 2. 1. Statesthésique

Nous montrons au patient 3 positions de flexion de genou différentes dans l'amplitude disponible, puis nous plaçons le genou dans une de ces positions, le patient doit nous dire de quelle position il s'agit en l'absence d'information visuelle. Il n'y a pas de déficience (15).

2. 4. 2. 2. Kinesthésique

Nous plaçons le genou gauche du patient dans une position et nous lui demandons de placer son autre genou dans la même position, les yeux fermés. Nous mesurons un écart de 5cm en moyenne entre l'alignement des condyles fémoraux (15).

2. 5. Bilan articulaire spécifique

2. 5. 1. Articulation fémoro-patellaire

Le patient est en décubitus avec un coussin sous le genou fléchi à 40° et la cheville est à 90° de flexion. Dans cette position, la patella est engagée entre les condyles fémoraux. Il n'existe donc pas de mouvements physiologiques latéraux et de haut en bas de la patella. Nous essayons de percevoir les mouvements minimes de la patella : cette dernière est fixe.

2. 5. 2. Articulation fémoro-tibiale

Compte tenu du caractère non stable et non solide de la consolidation osseuse, nous réalisons la goniométrie sur un mode actif (annexe I, tableau II) selon l'échelle de cotation internationale de De Brunner.

Compte tenu du caractère instable et des consignes chirurgicales, nous ne réalisons pas la recherche des rotations ni de l'extension.

Nous quantifions un déficit d'amplitude active en flexion de 80° hanche fléchie, ce qui prouve l'installation d'une rétraction capsulo-ligamentaire.

Lorsque la hanche est tendue, le déficit est de 90° en actif. Ceci met en évidence une hypoextensibilité du muscle droit fémoral.

2. 6. Bilan des autres articulations

2. 6. 1. Articulation tibio-fibulaire supérieure

En comparaison avec le côté controlatéral, la mobilité de l'articulation tibio-fibulaire supérieure ne se trouve pas affectée.

2. 6. 2. Cheville

Les amplitudes sont normales et il n'y a pas de douleur.

2. 6. 3. Hanche

En réalisant une prise englobant la jambe pour éviter tout porte à faux, le mouvement de flexion de hanche avec le genou à 40° degrés de flexion est limité à 80° par une douleur d'étirement décrite par le patient à la face postérieure de la cuisse et du creux poplité. L'hypoextensibilité des ischio-jambiers est probablement à l'origine des douleurs.

2. 6. 4. Rachis

M. W. présente des courbures et amplitudes de rachis normales. L'utilisation des cannes anglaises n'engendre pas de douleur aux membres supérieurs ni de rachialgie.

2. 7. Bilan de la force musculaire (annexe II, tableau III)

Compte tenu du caractère fragile de la consolidation osseuse, l'évaluation manuelle de la force musculaire selon Daniels et Worthingham (7) ne s'effectue pas pour les cotations supérieures à 3 pour les muscles concernant le genou car les résistances sont interdites. Nous réalisons le retour en extension de manière passive sans mise en tension. Pour les autres articulations, nous pouvons aller jusqu'à la cotation 5, en prenant garde d'éviter la mise en porte à faux du genou lorsque nous testons les muscles de la hanche. Les rotateurs de genou sont testés jusqu'à la cotation 3 en soutenant la jambe. Le quadriceps est testé à la cotation 1, car le mouvement d'extension est interdit. Le triceps sural (particulièrement le muscle soléaire) est testé en décharge.

2. 8. Bilan fonctionnel

Le patient ne sait pas mettre seul sa bande de contention. Il place correctement son attelle.

La déambulation est évaluée sur un schéma en pas simulés, sans appui, avec deux cannes anglaises. Nous observons que le patient ne réalise pas la simulation du pas postérieur mais il se déplace avec son membre inférieur gauche en flexion de hanche. Le patient monte et descend les escaliers avec habileté et stabilité muni de ses deux cannes anglaises.

M. W. ne peut pas conduire mais peut s'habiller et effectuer sa toilette sans aide.

2. 9. Bilan psychologique

Le patient désire reprendre son travail à court terme et ainsi réaliser la kinésithérapie les après-midi, les matinées étant destinées à ses activités professionnelles (gérant d'une entreprise). La reprise du parapente n'est pas un souhait franc. Néanmoins, le patient désire refaire du sport (vélo, jogging...). M. W. est motivé, pose beaucoup de questions, ne demande qu'à progresser. Il a besoin d'être rassuré quant à la récupération fonctionnelle de son genou.

2. 10. Diagnostic masso-kinésithérapique

2. 10. 1. Déficiences

- Douleur EVA 3/10 à la mobilisation et à la palpation.
- Troubles trophiques : œdème, chaleur, couleur de la peau plus foncée à gauche.
- Perte de mobilité de la peau, de la cicatrice, des tissus péri-patellaires.
- Cicatrice inflammatoire.
- Atrophie des muscles de la cuisse.
- Hypoesthésie du tiers supérieur antéro-latéral de la jambe.
- Déficit de mobilité de la patella.
- Déficit de flexion du genou gauche de 80° hanche fléchie et 90° hanche tendue.

- Déficit d'extension du genou gauche de 40° hanche fléchie et tendue.
- Déficits de force musculaire des ischio-jambiers et du quadriceps.
- Déficits des récepteurs cutanés, articulaires.

2. 10. 2. Incapacités

- Pas d'appui total ou partiel sur le membre inférieur lésé.
- Déambulation sans cannes anglaises.
- Monter et descendre les escaliers normalement.
- Ne peut pas courir, sauter, porter des charges lourdes.
- Incapacité à la conduite automobile.

2.10.3. Handicaps

Professionnel : M. W. doit travailler à mi-temps pour suivre les séances de kinésithérapie. Par ailleurs, son travail nécessite de faire des contrôles de qualité sur le terrain de l'entreprise, qu'il ne peut plus entreprendre, faute de stabilité et donc de sécurité. De plus, le marketing est rendu difficile. N'oublions pas l'aspect financier, revu à la baisse à cause de la réorganisation de ses heures de travail à l'entreprise.

Sportif : La pratique des sports est interrompue.

Familial : M. W. ne peut plus jouer avec ses enfants, ni faire des promenades avec son chien. Certaines tâches ménagères sont impossibles à réaliser.

2. 11. Objectifs masso-kinésithérapiques

2. 11. 1. À court terme

- Éviter la survenue de complications algoneurodystrophiques, cicatricielles et thromboemboliques.
- Diminuer le phénomène inflammatoire : l'œdème, la douleur et la chaleur locale.
- Rendre à la cicatrice plus de souplesse, sans augmenter son état inflammatoire.
- Assouplir les tissus péri-articulaires.
- Récupérer l'amplitude articulaire de flexion du genou gauche.
- Récupérer l'amplitude d'extension sous couvert de l'autorisation chirurgicale.
- Stimuler la relance musculaire, le réveil proprioceptif en chaîne ouverte dans le sens de l'extension.
- Enseigner le pas simulé et la déambulation avec 2 cannes anglaises.
- Entretien de la condition physique.

2. 11. 2. À moyen terme

- Poursuivre la récupération de l'amplitude articulaire.
- Réaliser la remise en charge selon l'autorisation chirurgicale.
- Renforcer les muscles déficitaires, réaliser une stimulation proprioceptive en charge et en chaîne fermée.

2. 11. 3. À long terme.

- Renforcer et améliorer la proprioception pour la protection du genou.
- Prévenir l'arthrose future en fonction d'un bilan spécifique.

Les huit semaines de prise en charge nous permettent d'envisager les objectifs à court terme, puis à moyen terme. En effet, le chirurgien nous autorise à aller vers l'extension à la

troisième semaine et confirme la consolidation acquise et donc l'appui au cours de la cinquième semaine.

3. PROPOSITIONS MASSO-KINÉSITHÉRAPIQUES

3. 1. Surveillance de la survenue des complications et éducation du patient

La recherche de signes cliniques de phlébite (2.3.) est effectuée quotidiennement, d'autant que le patient n'a pas le droit à l'appui. De plus, nous apprenons au patient à enfiler son bas de contention, qui doit être lavé régulièrement pour conserver une bonne hygiène.

L'inspection de la couleur de la peau, la palpation de la température locale et l'évaluation de la douleur sont importants pour déceler l'apparition d'un syndrome algoneurodystrophique.

Afin de ne pas réaliser de contrainte sur le foyer de fracture en cours de consolidation, il faut éviter les porte-à-faux, ne pas réaliser de varus ni de grands bras de levier. Ces recommandations sont respectées non seulement lors des séances de kinésithérapie, mais aussi en dehors par le patient, lors des transferts sans attelle par exemple (à la piscine, sous la douche).

3. 2. Traitement de la douleur

Nous mettons en place une stimulation électrique transcutanée à visée antalgique (1) lorsque des douleurs sont ressenties par le patient. Nous plaçons les électrodes sur le trajet des nerfs articulaires. L'impulsion utilisée est rectangulaire, bidirectionnelle à moyenne nulle, avec wobulation de la durée d'impulsion et de la fréquence. La durée d'impulsion est comprise entre 40 et 200 microsecondes, la fréquence est de l'ordre de 20 à 100 Hz. L'intensité est augmentée jusqu'à une sensation de fourmillement. La durée de ce traitement

est de 30 minutes. Pour plus d'efficacité, nous associons une stimulation électrique transcutanée de basse fréquence (1 à 5 Hz), avec une durée d'impulsion comprise entre 200 et 400 microsecondes. Les larges électrodes sont placées sur les muscles spinaux en regard de la charnière thoraco-lombaire. Nous augmentons l'intensité jusqu'à obtenir des contractions maximales supportables de ces muscles. Cette application nécessite 30 minutes.

À la fin de chaque séance, une compresse froide est appliquée sur le genou gauche pendant 20 minutes. Nous en profitons pour placer le membre inférieur en déclive afin de réduire l'œdème et concourir à diminuer les troubles trophiques.

3. 3. Massage

L'immobilité, le saignement et l'inflammation sont responsables de la formation d'adhérences, de rétractions et de la perte de la qualité mécanique des tissus (3).

Le massage, lorsqu'il est réalisé sur la peau, a un effet assouplissant et diminue les adhérences avec les tissus plus profonds. La peau gagne en extensibilité et en élasticité (3). Les aponévroses, les tendons, la capsule articulaire, ainsi que les ligaments collatéraux peuvent être mobilisés par des manœuvres de pression glissée et statique et de friction. Nous complétons par des techniques de pétrissage, réalisées sur les corps musculaires en course interne possédant des effets sur le réveil proprioceptif du muscle par la stimulation des fuseaux neuromusculaires, ainsi que sur la trophicité en favorisant les échanges au sein du tissu musculaire.

Par ailleurs, nous utilisons des manœuvres douces de pression glissée et d'effleurage, employées pour leur effet antalgique grâce au « gate control » (3).

3. 4. La mobilisation articulaire

Nous utilisons les mobilisations articulaires pour gagner de l'amplitude articulaire. Plusieurs techniques sont envisagées selon la phase de consolidation de la fracture. Au cours des quatre premières semaines de prise en charge, la consolidation est fragile donc nous utilisons les techniques de mobilisation active. Durant les quatre dernières semaines, nous réalisons des mobilisations passives et actives puisque la consolidation est acquise.

Il s'agit de placer l'articulation dans son amplitude maximale afin de mettre en tension les éléments capsulo-ligamentaires pendant un temps défini. Le but étant de vaincre les adhérences, les accolements des replis capsulaires. Il est nécessaire d'adapter la mobilisation en flexion à chaque fois que l'on gagne de l'amplitude au niveau du système extenseur. En effet, la mobilisation intempestive en flexion sur un système extenseur fixé peut créer l'étirement de structures qui ne doivent pas l'être, telles que le tendon patellaire, reliant la patella à la tubérosité tibiale antérieure ou encore le tendon quadricipital. Les risques sont par la suite une incapacité à réaliser l'extension complète active et à verrouiller le genou.

3. 5. Étirements musculaires

Nous suivons un protocole en continu, précédé d'un temps d'échauffement des fibres musculaires. Nous réalisons des étirements de la chaîne postérieure : ischio-jambiers, triceps sural. Le droit fémoral est également étiré.

3. 6. Renforcement musculaire et proprioception

Ils se réalisent en chaîne ouverte lors de la première phase et en chaîne fermée lors de la deuxième phase comportant la remise en charge progressive. En l'absence d'appui, nous proposons au patient des exercices kinesthésiques sans résistance. Puis nous prenons en

compte l'aspect fonctionnel en intégrant un appui, des déstabilisations en position assise sur un plan stable puis instable. Nous réalisons un protocole d'électrostimulation du quadriceps car elle est plus efficace que l'exercice volontaire pour un muscle hypoactif travaillant dans de mauvaises conditions (10).

3. 7. Remise en charge

L'articulation fémoro-patellaire subit d'importantes contraintes en flexion à 30°. De plus, les muscles assurant une stabilisation active du genou sont encore trop faibles et pas assez vifs pour protéger l'articulation. Dès lors que l'appui est autorisé, nous décidons avec les médecins rééducateurs de mettre en place un programme de remise en charge progressive, en débutant par un appui de 20 kg, augmenté chaque semaine de 10 kg. De plus, le patient réalise l'appui partiel en flexum de 30°, ce qui crée une inégalité de longueur des membres inférieurs. Lorsque nous observons le bassin du patient à la marche nous voyons que l'hémi bassin gauche compense par une chute exagérée, permise par une sollicitation des vertèbres lombaires en inclinaison droite. L'appui soulagé a donc également pour bénéfice de ne pas engager de contraintes trop importantes sur le rachis lombaire.

3. 8. Balnéothérapie

La flottabilité du corps dans l'eau chaude de la piscine favorise la mobilité et limite les contraintes articulaires. Le corps en mouvement dans l'eau est soumis à une pression hydrostatique. L'eau permet une meilleure proprioception statesthésique, tonifie les tissus, favorise le travail musculaire et stimule l'équilibre. De plus, l'eau, par les propriétés d'Archimède, est utile dans notre objectif de remise en charge, en allégeant l'appui (10).

3. 9. Entretien de la condition physique

L'entretien de la condition physique est réalisé en partie au gymnase, où le patient suit un programme de renforcement musculaire des membres supérieurs sur une machine à charge guidée et une manivelle à bras.

4. DESCRIPTION DE L'APPLICATION PRATIQUE DES TECHNIQUES

4. 1. Massage

4. 1. 1. Installation

Pour aborder la région antérieure du genou, nous installons notre patient en décubitus. Le dossier relevé place la hanche en flexion pour créer une détente musculo-tendineuse du droit fémoral, car le genou ne peut être en extension. Nous plaçons un coussin sous la tête du patient pour le confort et un second pour s'adapter au flexum du genou.

Afin d'aborder la face postérieure de la cuisse, de la jambe et la région poplitée nous installons notre patient en procubitus, un coussin maintenant le genou en flexion.

4. 1. 2. Massage du tissu cutané

L'effleurage se réalise sur tout le membre inférieur, plus particulièrement tout autour du genou et à la face antérieure de la cuisse. Nous réalisons ensuite les frictions, plus ou moins appuyées, en fonction de la profondeur à laquelle nous désirons avoir un effet. Le glissement entre le tissu cutané et le fascia superficiel est entraîné par une pression légère. Le pétrissage superficiel, pli cutané dynamique entre pouces et index des deux mains, est utilisé pour assouplir la peau. Le massage de la cicatrice s'opère délicatement tout autour de celle-ci, sans écarter les berges, par des manœuvres de Wetterwald, frictions et pétrissages superficiels (3).

4. 1. 3. Massage des éléments capsulo-ligamentaires

Les frictions, davantage accentuées, ciblent les plans de glissement profonds (entre les fascias superficiel et profond, le tissu musculaire et les os). Le bord radial de la première commissure réalise des frictions transversales au-dessus de la base de la patella, au niveau du cul-de-sac sous quadricipital (3). Les pressions glissées digitales sont utilisées autour de la patella, pour entraîner le glissement des replis capsulaires tout en évitant le foyer de fracture. Lorsque nous abordons le rétinaculum patellaire médial, nous déplaçons la patella en dedans pour réaliser des frictions sous le bord interne de la patella. La technique est inverse pour le rétinaculum patellaire latéral. Les ligaments méniscaux sont atteints par des pressions glissées profondes et des frictions (3). Nous réalisons des frictions et des ponçages sur les ligaments latéraux du genou.

4. 1. 4. Massage musculaire

Nous poursuivons par un pétrissage profond longitudinal ou transversal du quadriceps. Cette manœuvre améliore la trophicité et participe au réveil proprioceptif en stimulant les fuseaux neuro-musculaires. Nous massons alors successivement la loge des adducteurs, les ischio-jambiers et le triceps sural.

4. 2. Mobilisations en flexion

4. 2. 1. Articulation fémoro-patellaire

Le genou est en flexion à 40° au début de la prise en charge. Nous recherchons des mouvements minimes de glissement haut bas et latéraux de la patella. Lorsque le chirurgien autorise l'extension, cette mobilisation se réalise en extension maximale active et non douloureuse du genou.

4. 2. 2. Articulation fémoro-tibiale

Le patient est assis en bord de table, en flexion maximale de genou.

Durant les quatre premières semaines de la prise en charge, la mobilisation en glissements-roulements se réalise en actif. La participation active du sujet est demandée : la contraction des ischio-jambiers réalise la flexion du genou et accentue le glissement postérieur, avec un temps de maintien de 6s par exemple, à 10 reprises. Par le principe de contraction réciproque de Scherrington, la contraction de la loge postérieure de la cuisse entraîne une inhibition réflexe de la loge antérieure. Le relâchement du quadriceps participe au gain d'amplitude de flexion. Le patient gère lui-même l'apparition de douleurs en modifiant l'intensité de son travail actif. Nous augmentons ensuite la durée de mise en tension des éléments capsulo-ligamentaires en allongeant le temps de maintien actif.

Au début de la cinquième semaine de la prise en charge, la consultation chirurgicale du 02/10/2008 permet de considérer la consolidation osseuse comme acquise.

Nous réalisons une prise antérieure du tiers supérieur du tibia en prenant soin de ne pas créer d'appui sur le matériel d'ostéosynthèse. Cette prise nous permet d'effectuer des glissements vers l'arrière du plateau tibial sous les condyles fémoraux, avec un temps de maintien de 6s, à 10 reprises.

Nous poursuivons par une mobilisation en glissement et roulement sur un mode passif, puis actif. Avec les mêmes prises, nous associons au glissement postérieur, le roulement en flexion. Nous tenons 6 secondes par exemple, à 10 reprises.

Nous utilisons les techniques myotensives en sollicitant le quadriceps fémoral : une contraction statique pendant 6s en tenant compte des précautions évitant le tiroir antérieur du tibia, repos de 6s, puis nous augmentons la tension des éléments capsulo-ligamentaires en poussant en flexion.

Lorsque l'amplitude atteint les 90° de flexion, nous plaçons le patient en procubitus.

4. 3. Mobilisation en extension

À partir de la troisième semaine, nous réalisons la mobilisation en extension sur le mode actif. Nous enseignons au patient l'exercice de co-contraction. Le patient est en décubitus avec un coussin sous le tiers inférieur et postérieur de la cuisse. Il va contracter ses ischio-jambiers en écrasant le coussin et décoller le talon en remontant la patella pour contracter son quadriceps et réaliser l'extension du genou. Sur des séries de 6s de contraction, nous aidons le mouvement avec une prise en berceau car nous sommes contre la pesanteur et le quadriceps est côté à 2. Cette stimulation en co-contraction évite le glissement antérieur et protège donc le ligament croisé antérieur contre sa mise en tension.

À la cinquième semaine, lorsque la consolidation osseuse est acquise, la mobilisation en extension s'opère sur le mode passif.

Dans la même position, une prise en berceau englobant la face postérieure de la jambe réalise le roulement en extension, tandis que notre main crâniale est placée en contre-prise au tiers inférieur de la cuisse. Nous prenons la précaution d'éviter un glissement antérieur des surfaces articulaires tibiales pour éviter la mise en tension du LCAE. Nous employons les techniques myotensives en sollicitant les ischio-jambiers en limite d'amplitude : une contraction tenue 6s pour recruter toutes les unités motrices, suivie de 6s de relâchement. Nous augmentons ensuite la mise en tension capsulo-ligamentaire, sur un temps variable en fonction de l'effet désiré.

Autre exercice : nous plaçons le patient assis en bord de table. Le genou droit est stabilisé en flexion par une sangle. Lors de la mobilisation vers l'extension du genou gauche, le patient

effectue une contraction statique des fléchisseurs à droite par le mécanisme de l'innervation croisée selon Scherrington.

Les mobilisations de la hanche et du bassin se réalisent en actif en balnéothérapie. Nous mobilisons les os du pied en particulier avant la marche.

4. 4. Étirements

Pour commencer, nous sollicitons le quadriceps en plaçant une résistance vers le bas au niveau de la base de la patella. Le patient doit la faire remonter dans l'axe à raison de 3 séries de 10 mouvements. Ce travail musculaire, associé au massage, constitue une technique ayant pour rôle d'échauffer le muscle. En s'échauffant, il augmente sa visco-élasticité et améliore son extensibilité.

En décubitus dorsal, le membre inférieur controlatéral est fléchi sur la table pour éviter les compensations du bassin en antéversion, le côté pathologique étant en rétroversion du bassin, le droit fémoral homolatéral est placé vers sa course externe.

Nous réalisons alors son étirement, en progressant vers la course externe maximale non douloureuse, sur un mode par palier ou en continu.

Nous étirons également toute la chaîne postérieure comprenant entre autre le triceps sural et les ischio-jambiers.

4. 5. Renforcement musculaire

Pour le renforcement musculaire de la loge postérieure de la cuisse, le patient est en procubitus avec un coussin sous le coup de pied. Dans cette position, le mouvement est réalisé contre pesanteur, c'est pourquoi il faut placer une aide à la face antérieure de la jambe pour réaliser le renforcement manuel de la cotation 2 à la cotation 3. Nous utilisons les

modes concentrique, statique et excentrique. Les variations de position de la hanche permettent un renforcement dans différentes courses articulaires de la flexion à l'extension de hanche : course externe vers la course interne des ischio-jambiers. En progression vers les cotations 4 et 5, nous plaçons alors une résistance à la flexion au tiers inférieur de la jambe.

Pour renforcer le quadriceps, l'exercice de co-contraction (4. 3.) en statique est enseigné au patient dès le premier jour de rééducation. Cet exercice peut être accompagné d'une dorsiflexion de cheville qui met en tension le fascia postérieur, ce qui améliore le retour veineux. Pour amplifier ce phénomène, nous plaçons le membre inférieur en déclive. La contraction est tenue 6s, avec un temps de relâchement de 6s. Le patient réalise des séries de 10 co-contractions, avec comme objectif : 3 séries 3 fois par jour.

Nous appliquons un protocole d'électrostimulation neuromusculaire dont les paramètres sont : l'onde est biphasique et rectangulaire avec une largeur d'impulsion 300 microsecondes. La fréquence est comprise entre 50 et 120 Hz. L'intensité est réglée de façon maximale supportable en mA. La contraction dure 5-6 s pour un temps de récupération de 20-30 s. Le traitement dure 15 minutes (10).

Nous sollicitons les muscles de la hanche en chaîne par des résistances manuelles placées au dessus du genou, puis le patient réalise un protocole de travail concentrique, statique et excentrique de 3s chacun, à l'aide d'une bande élastique s'opposant aux mouvements. Le temps de repos est égal au temps de travail.

Nous renforçons les muscles de la cheville grâce à du renforcement manuel en chaîne ouverte dans la phase sans appui, puis en chaîne fermée, avec l'appui autorisé.

4. 6. La remise en charge

Le patient doit ressentir l'appui autorisé. Pour cela, le pied gauche est placé sur un pèse personne, le pied droit repose sur une cale de même hauteur, et le patient appuie jusqu'à 20 kg. Pour intégrer cette sensation, il s'entraîne les yeux ouverts puis fermés, et en variant la position : assis, debout entre les barres parallèles, puis debout avec les cannes anglaises.

Nous augmentons l'appui de 10 kg chaque semaine pour arriver à 40 kg la dernière semaine de prise en charge, soit 50% du poids du corps. Il faut souligner l'absence de douleur durant cette évolution.

La qualité de la marche dépend du déroulement du pas au sol : attaque par le talon, déroulement de la plante du pied puis quitte le sol par l'hallux.

4. 7. L'apport de la balnéothérapie

Les séances durent 45 minutes, sur un rythme de 5 fois par semaine.

A la fin de chaque séance, nous surveillons l'état inflammatoire, qui ne s'aggrave pas.

En décharge, le patient place un flotteur entre les jambes et se déplace en avant à l'aide de mouvements de pédalage en douceur. Le mouvement varie ensuite par un pédalage inverse. Les aller-retours de la largeur de la piscine sont entrecoupés de temps de pause égaux aux temps de travail. La difficulté se voit augmentée en allant chercher une plus grande amplitude dans l'eau : réalisation d'extensions de genou lentes, suivies d'un retour du talon vers les fesses. En plaçant une planche sous les fesses, M. W. réalise des antéversions et rétroversions du bassin, ce qui entretient la mobilité de son rachis lombaire et stimule l'équilibre global. En progression, il se déplace dans l'eau à l'aide des membres supérieurs, tout en stabilisant la planche (10).

Lorsque l'appui est autorisé, nous commençons la remise en charge selon les niveaux d'immersion précis (1) (annexe II, tableau IV).

La première semaine, avec un niveau d'immersion à la fourchette sternale : le patient marche dans l'eau, il attaque le fond de la piscine par le talon, déroule la plante du pied pour quitter ensuite par l'hallux. Au préalable, cet exercice est travaillé en salle de kinésithérapie (voir partie remise en charge 4. 3.). En progression, le niveau d'immersion est abaissé pour atteindre l'ombilic en fin de prise en charge.

4. 8. La proprioception

4. 8. 1. En chaîne ouverte

Nous réalisons des inversions lentes, des stabilisations rythmées et des déstabilisations en chaîne ouverte et dans différentes positions de genou. Toutefois, les stimulations antérieures se font au tiers supérieur de la jambe pour éviter de créer un glissement antérieur du tibia et la mise en tension du LCAE. De plus, les contraintes en varus entraînant une compression du foyer de fracture sont évitées. Pendant les deux premières semaines, nous excluons tout mouvement en extension (15).

4. 8. 2. En chaîne fermée

Le patient est assis sur un ballon (figure 5) dans différentes positions de genou, et doit trouver l'équilibre. En progression nous lui appliquons des déstabilisations au niveau de la ceinture scapulaire et du bassin (1,15).

Figure 5 : Exercice sur ballon.

Figure 6 : Exercice sur planche à roulettes.

Notre patient est assis en bord de table, le pied gauche reposant sur une planche à roulettes (figure 6). Nous plaçons au sol des repères numérotés. Le patient, yeux ouverts, mémorise les diverses positions de la planche en fonction de l'angle de flexion de son genou. Ensuite, nous lui indiquons par un numéro la position dans laquelle il doit se placer en fermant les yeux. Cet exercice doit recouvrir toute l'amplitude articulaire disponible. Nous pouvons augmenter la difficulté en lui imposant un appui à 20 kg en début de remise en charge (15).

5. BILAN DE FIN DE STAGE ET DISCUSSION

Au terme de notre prise en charge, M. W. est à 18 semaines de l'intervention chirurgicale.

5. 1. Inspection, palpation et bilan de la douleur

M.W. ne ressent aucune douleur, ni mécanique, ni inflammatoire (E.V.A. = 0/10). Après la séance de kinésithérapie, une légère hyperhémie cutanée est visible. Dans ces mêmes conditions, nous notons une augmentation de la température cutanée au genou gauche. La palpation révèle un gain en mobilité du tissu cutané, celui-ci atteint une souplesse identique au côté controlatéral. La cicatrice ne présente pas d'adhérence, ni d'inflammation : le signe de vitro-pression est négatif. Il n'y a pas d'œdème, et l'on ne retrouve pas de signe du godet. Si l'amyotrophie de la cuisse et de la jambe gauche a régressé par rapport au bilan initial, il persiste toujours un déficit de volume musculaire. L'œdème initialement présent s'est résorbé (annexe I tableau V).

5. 2. Sensibilité

L'hypoesthésie est toujours présente, toutefois la surface de la déficience a légèrement diminué. L'évaluation de la proprioception du genou a révélé une amélioration significative des capacités kinesthésiques de l'articulation. Le genou est plus stable lorsque nous le sollicitons en chaîne fermée, notamment lors des déstabilisations sur le ballon de Klein.

5. 3. Bilan articulaire

(annexe II, tableau VI)

L'amplitude articulaire de flexion atteint 95° en actif et 100° en passif, soit un gain de 35°. En extension, il y a un flexum irréductible de 30° en passif et en actif. La sensation de fin de course articulaire a évoluée de « élastique-dur » à une sensation « dure » de blocage articulaire.

5. 4. Bilan de la force musculaire

(annexe III, tableau III)

La force est augmentée en moyenne d'une cotation pour la hanche et la cheville. Concernant le genou, nous passons de la cotation 2 à 4 pour les ischios-jambiers et de 1 à 3 pour le quadriceps.

5. 5. Bilan fonctionnel

M. W. marche avec deux cannes anglaises avec un appui à 50% du poids du corps. Les transferts ne posent aucun problème et le patient utilise sa voiture. La compensation par la chute de l'hémi-bassin gauche est toujours présente lors de l'appui unipodal gauche. Par ailleurs, M. W. travaille à mi-temps à son entreprise et réalise des sorties avec sa famille.

DISCUSSION

Au terme des huit semaines de rééducation, bien que des déficiences persistent, les résultats de notre prise en charge sont plutôt satisfaisants : le patient n'a plus de douleur, les troubles trophiques ont disparu, la cicatrice, la peau et les tissus péri-patellaires sont souples et ne présentent plus d'inflammation ; nous constatons un gain de mobilité des articulations fémoro-patellaire et fémoro-tibiale ; les muscles de la cuisse ont gagné en volume et en force et l'hypoesthésie au niveau de la jambe gauche a diminué ; le genou est plus stable, ce qui permet à M. W. de maîtriser la marche avec deux cannes anglaises et 50 % d'appui au sol ; la déambulation, notamment dans les escaliers, est permise par des compensations au niveau du bassin, du rachis et du membre inférieur controlatéral.

Toutefois, le flexum de 30° ne peut pas être réduit par les techniques masso-kinésithérapiques mises en œuvre car les valeurs de l'amplitude articulaire du genou n'ont pas évolué au cours des trois dernières semaines de traitement. Les discussions avec le médecin rééducateur ainsi qu'avec le chirurgien nous amènent à penser que la raideur articulaire est due, entre autre, à la présence d'un cal vicieux épiphysaire (17). Le cal vicieux représente la complication tardive la plus fréquente des fractures des plateaux tibiaux (19).

Le flexum irréductible nous a posé des problèmes : le protocole de remise en charge doit être ralenti en raison des contraintes occasionnées sur l'articulation fémoro-patellaire lorsque le genou est fléchi. De plus, le genou en flexion sollicite d'avantage les muscles pour la stabilité, rendant les compensations inévitables. Concernant l'aspect psychologique, M. W. s'impatiente et se décourage quelquefois, évoquant la lenteur des progrès concernant la récupération des amplitudes articulaires.

6. CONCLUSION

L'étude de ce cas clinique nous démontre qu'un traumatisme articulaire du genou, responsable d'une entorse grave et dans ce cas présent d'une fracture articulaire complexe se complique parfois, malgré une bonne évolution initiale, de raideurs articulaires que le traitement kinésithérapique seul ne peut pas résoudre. Dans ce cas présent, le chirurgien envisage de traiter un cal vicieux pré tibial par une ostéotomie sous arthroscopie et en effectuant une mobilisation sous anesthésie.

Cependant, ceci ne doit pas être un frein à la poursuite de la rééducation, qui doit s'adapter aux difficultés rencontrées de manière à ce que le genou soit préparé à un éventuel gain rapide de mobilité que permettrait l'intervention chirurgicale.

L'objectif in fine est la réduction des déficiences visant à récupérer des amplitudes fonctionnelles compatibles avec l'exercice professionnel, la vie familiale et les activités de la vie courante. Malgré tout, des complications à type d'arthrose, éventuellement précoce, sont à prévoir ; pour cela, les conseils d'hygiène de vie que nous donnons au patient sont en rapport avec l'économie articulaire : les sports pratiqués doivent être adaptés sans contraintes exagérées sur l'articulation, tels la natation et le cyclisme. Des semelles amortissant l'appui au sol sont conseillées. Un bilan de l'axe du membre inférieur devra être envisagé, car un genu varum augmente les contraintes sur le compartiment interne du genou.

Il convient alors d'adapter la kinésithérapie. Nous citerons pour exemple le travail de la force et la réactivité des muscles stabilisateurs du genou et en particulier les muscles anti-varisants.

Il sera très intéressant de suivre régulièrement M. W. à distance de la rééducation initiale afin de juger des progrès effectués et de prendre en charge au plus tôt les éventuelles complications.

BIBLIOGRAPHIE

1. CHANUSSOT J-C., DANOWSKI R-G. - Rééducation en traumatologie du sport : tome 2 : membre inférieur et rachis. - 4e éd. - Paris : Elsevier Masson S.A.S., 2008. - 399 p.

2. CHANUSSOT J-C., QUESNOT A., DANOWSKI R-G. - Rééducation de l'appareil locomoteur : du grand enfant à l'adulte : tome 1 : membre inférieur. - Paris : Masson, 2006. - 368 p.

3. DUFOUR M. - Massage et massothérapie : effets, techniques et applications. - 2ème éd. - Paris : Maloine, 2006. - 417p.

4. DUFOUR M. Anatomie de l'appareil locomoteur : M.I. tome 1. – Paris : Masson, 2001 - 476 pages.

5. DUFOUR M., PILLU M. - Biomécanique fonctionnelle : Membres - Tête - Tronc. - Paris : Masson, 2005. - 568 p.

6. FAVREUL E., DAMBREVILLE A., GACON G., KEHR P. - Classifications et scores en chirurgie orthopédique et en traumatologie, Volume 1 : rachis, hanche, cuisse, genou. - Paris : Springer-Verlag France. - 245 p. Collection GECO.

7. HISLOP H., MONTGOMERY J. - Le bilan musculaire de Daniels et Worthingham, technique de testing manuel. - 6e éd. - Paris : Masson, 2000. - 437 p.

8. KAPANDJI A. I. - Physiologie articulaire, fascicule 2 : membre inférieur. - 5ème éd. - Paris : Maloine, 2000. - 76 p.

9. KORALEWICZ L.M., ENGH G.A. - Comparison of proprioception in arthritic and age-matched normal knees. - The Journal of Bone and Joint Surgery, 2000, AM 82-A : 1582-8.

10. MAFFIULETTI N. A. - Électrostimulation neuromusculaire : principes et applications. - KOTZKI N., DUPEYRON A. - Renforcement musculaire et reprogrammation motrice. - Issy-les-Moulineaux : Elsevier Masson S.A.S., 2008. - p. 50 - 57.

11. NAZARIAN S. - Epidémiologie, mécanisme, variétés anatomiques et classification des fractures des plateaux tibiaux. - FONTAINE C., VANNINEUSE A. - Fractures du genou. - Paris : Springer-Verlag France. - p. 157 - 170. - Approche pratique en orthopédie - Traumatologie.

12. NETTER F. - Atlas d'anatomie humaine. - Teterboro : Masson, 2eme édition, 1997. – 525 p.

13. NEYRET P. - Lésions ligamentaires complexes récentes : triades, pentades et luxations. - SAILLANT G. - Cahier d'enseignement de la sofcot, Pathologie chirurgicale du genou du sportif. Paris : Expansion Scientifique Française, 1996. – p. 37 – 52. Collection dirigée par J. DUPARC ; 59.

14. NEYRET P., BUISSON L., FESSY M-H. - Orthopédie, traumatologie - Paris : Vernazobres-Grego, 2000. - 326 p. - Collection Inter. Med.

15. RODINEAU J., RIBINIK P. - Proprioception : actualités 2004. - Paris : Spring-Verlag France, 2004. - 134 p.

16. ROLLAND E., ALOBIKAN A. - Fractures de l'extrémité supérieure du tibia anatomopathologie - classifications - intérêt du scanner préopératoire. - SAILLANT G., ROLLAND E., BOGGIONE C., ROUXEL Y. - Traumatologie du genou. - Montpellier : Sauramps médical, 2002. - p. 65 – 75.

17. ROY-CAMILLE R., LAURIN A. Carroll, H. RILEY Jr. Lee. - Atlas de chirurgie orthopédique, tome 3 : Membre inférieur. - Paris : Masson, 1992. 745 p.

19. SOUILLAC V., CHAUVEAUX D., LE HUEC JC. - Complications tardives des fractures des plateaux tibiaux. - Encyclopédie Médico-chirurgicale. - Paris : Editions Scientifiques et Médicales Elsevier SAS, 2003. - Appareil locomoteur, 14-082-B-10, 6p.

ANNEXE I :

Tableau I : Mesures centimétriques initiales des membres inférieurs.

Repère	Membre inférieur droit	Membre inférieur gauche
+ 15 cm	48 cm	41 cm
+ 5 cm	41 cm	40 cm
Base de la patella	39 cm	38 cm
- 10 cm	37 cm	36 cm
- 15 cm	38 cm	36 cm
- 20 cm	39 cm	37 cm
Sus malléolaire	24 cm	26 cm

Tableau V : Mesures centimétriques finales des membres inférieurs.

Repère	Membre inférieur droit	Membre inférieur gauche
+ 15 cm	48 cm	46 cm
+ 5 cm	41 cm	41 cm
Base de la patella	39 cm	38 cm
- 10 cm	37 cm	37 cm
- 15 cm	38 cm	37 cm
- 20 cm	39 cm	38 cm
Sus malléolaire	24 cm	24 cm

ANNEXE II

Tableau II : Bilan articulaire initial du genou.

	Genou gauche	Genou droit
Flexion / extension Hanche fléchie	- Actif : 60/NT/NT	- Actif : 140/0/0 - Passif : 145/0/0
Flexion / extension Hanche tendue	- Actif : 50/NT/NT	- Actif : 140/0/0 - Passif : 145/0/0

NT : Non testé.

Tableau VI : Bilan articulaire final du genou.

	Genou gauche	Genou droit
Flexion / Extension Hanche fléchie	- Actif : 95/30/0 - Passif : 100/30/0	- Actif : 140/0/0 - Passif : 145/0/0
Flexion / Extension Hanche tendue	- Actif : 95/30/0 - Passif : 100/30/0	- Actif : 140/0/0 - Passif : 145/0/0
Rotation médiale / latérale	- Actif : 20/0/10 - Passif : 20/0/10	- Actif : 30/0/20 - Passif : 30/0/20

ANNEXE III :

Tableau III : Évaluation analytique de la force musculaire selon Daniels et Worthingham (7).

		Bilan initial	Bilan final
Hanche	Flexion	4	5
	Extension	4	5
	Abduction	4	5
	Adduction	4	5
	Rotations latérale et médiale	3	3
Genou	Ischios jambiers	2	4
	Quadriceps	1	3
Cheville	Flexion dorsale (tibial antérieur, long extenseur des orteils)	5	5
	Court et long fibulaires	4	5
	Inversion (Tibial postérieur)	4	5
	Flexion plantaire (soléaire)	2+	2+

ANNEXE IV :

Tableau IV : Le pourcentage d'appui en fonction du niveau d'immersion.

Niveau d'immersion	Pourcentage du poids du corps
Fourchette sternale	10%
Appendice xyphoïde	30%
Ombilic	50%
Grand trochanter	70%
Genoux	90%
Pieds	100%

ANNEXE V : scanner 3D (reconstruction VRT).

ANNEXE VI : Radiographie post opératoire du genou gauche.

ANNEXE VII : La classification de Schatzker.

Classification de Schatzker (tableau I, fig. 13)

Référence bibliographique

Schatzker J, McBroom R, Bruce D (1979) The tibial plateau fractures.The Toronto experience. Clin Orthop 138: 94-104

Commentaires

- Avantages : classification anatomique synthétique moderne, très utilisée dans les pays anglo-saxons.
- Inconvénients : rarement employée en France où la classification de Duparc reste très utilisée.

Tableau I - Classification de Schatzker.

Type I	Pure cleavage fracture (6%)
Type II	Cleavage combined with depression (25%)
Type III	Pure central depression (36%)
Type IV	Fractures of the medial condyle (10%) Type A = split or wedge (one-third) Type B = depressed and comminuted (two-third)
Type V	Bicondylar fractures
Type VI	Tibial plateau fractures with dissociation of the tibial metaphysis and diaphysis (20%)

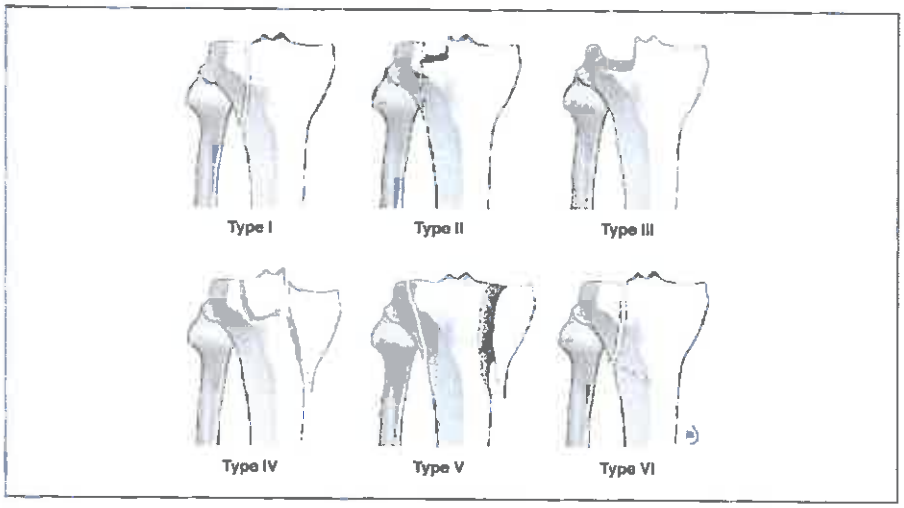

Fig. 13 - Classification de Schatzker : fractures du plateau tibial externe.

ANNEXE VIII : L'innervation du genou et de la jambe.

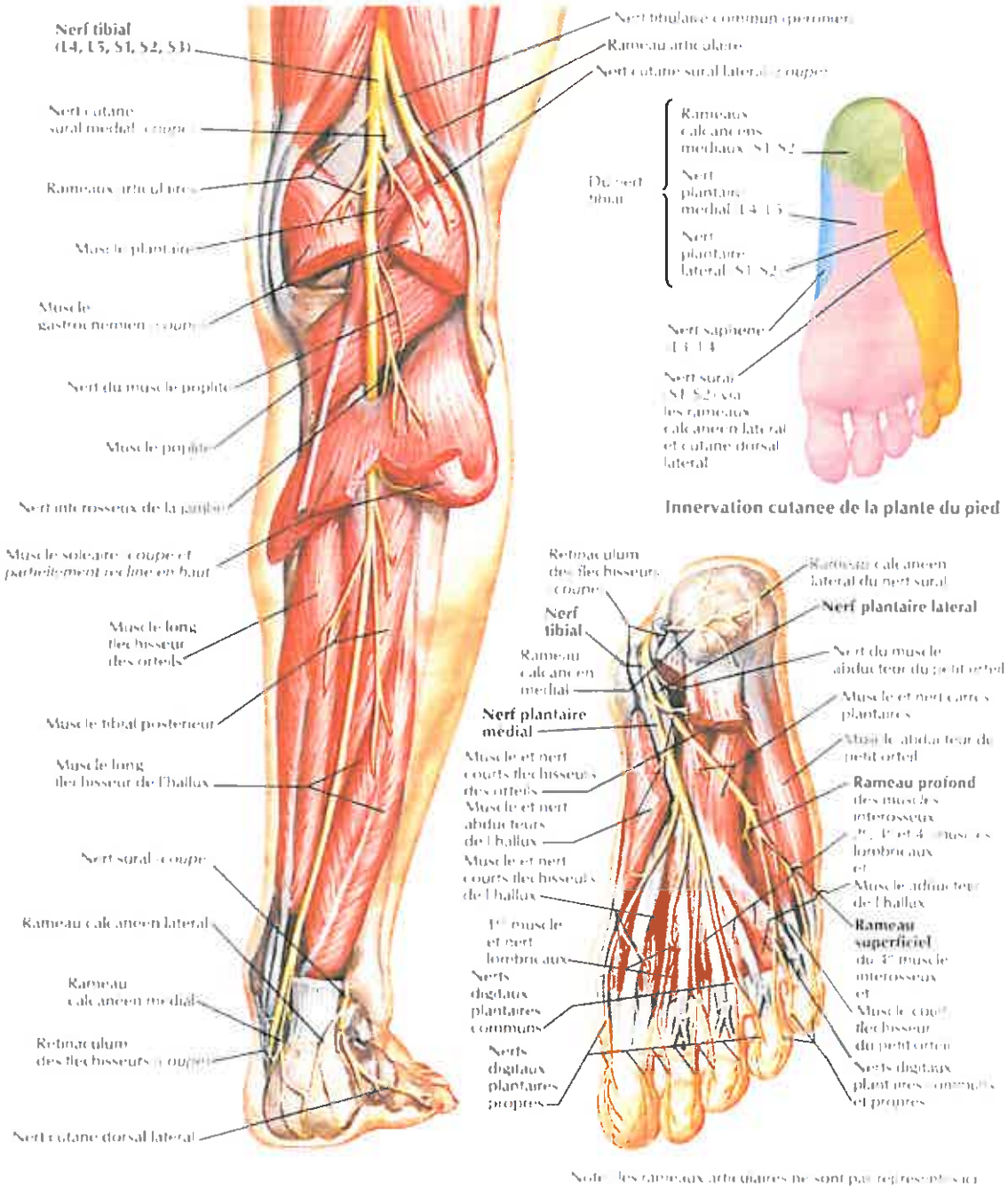

Note : les rameaux articulaires ne sont pas représentés ici

ANNEXE IX : L'innervation du genou et de la jambe (suite).

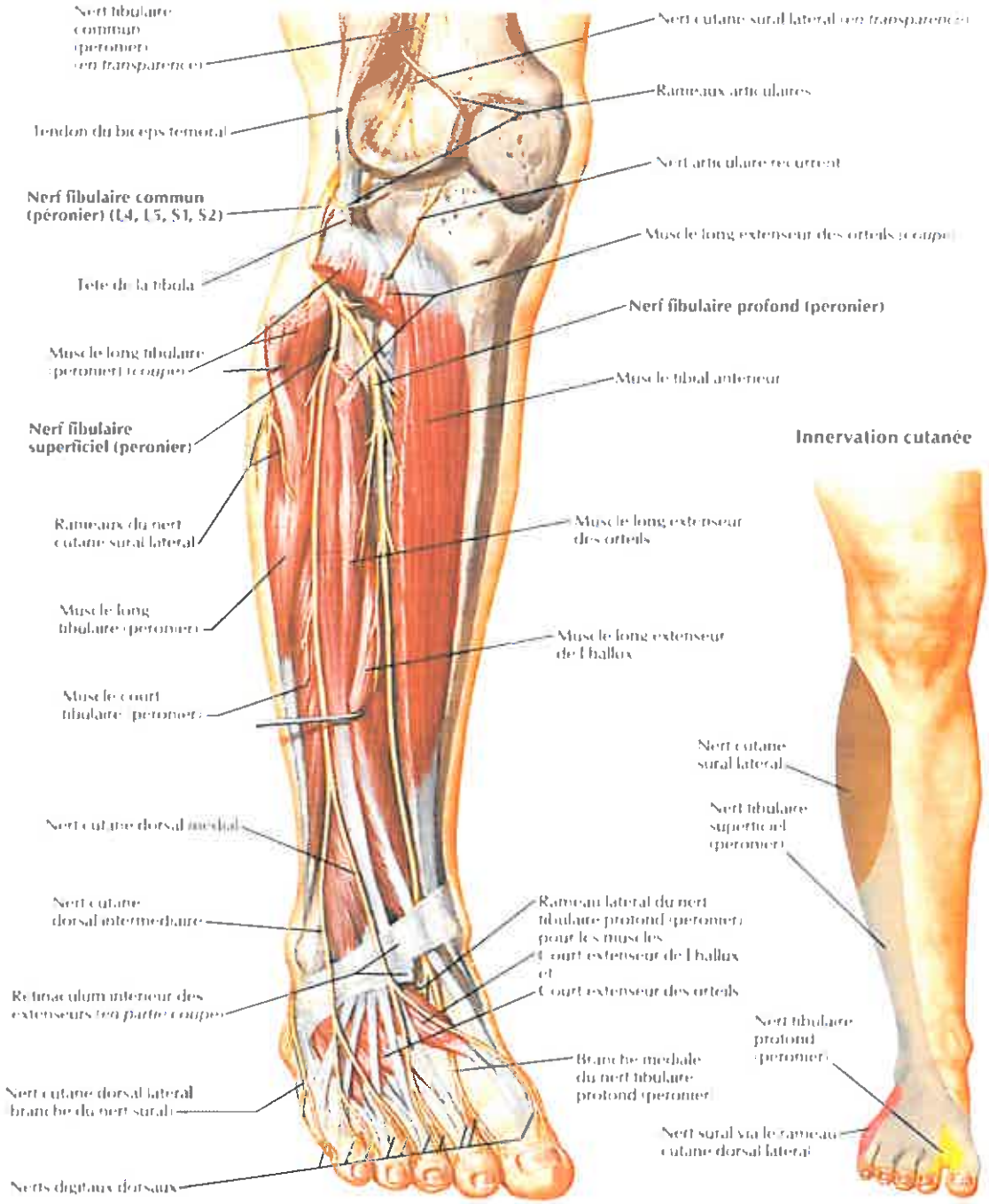

ANNEXE X : Le compte-rendu opératoire.

CENTRE HOSPITALIER MARIE-MADELEINE

2, Rue Thérèse B.P 80229 - 57604 FORBACH Cédex - Tél. 03.87.88.80.00

SERVICE DE CHIRURGIE B

Docteur M.-C. G-G
Chirurgien des Hôpitaux
Orthopédie - Traumatologie
Chirurgie de la Main - Microchirurgie
N° Inscription Ordre des Médecins :

CONSULTATIONS SUR RENDEZ-VOUS
Secrétariat : Tél.
Fax. :

COMPTE-RENDU OPERATOIRE

Concerne : M. M.W.
Né le 25/05/1966

Séjour du 22/06/2008 au

DIAGNOSTIC : FRACTURE SEPARATION DU PLATEAU TIBIAL INTERNE DU GENOU GAUCHE COMMINUTIVE + RUPTURE DU MENISQUE INTERNE (ANSE DE SEAU AUX DEPENDS DE LA MOITIE POSTERIEURE) + RUPTURE DU LCAE A SA PARTIE MOYENNE + RUPTURE DU LLI
INTERVENTION : OSTEOSYNTHESE DE FRACTURE DU PLATEAU TIBIAL INTERNE GAUCHE PAR PLAQUE DE MAY DE RECONSTRUCTION 7 TROUS 8 VIS + 3 BROCHES 1,6 + 1 VIS TRANSVERSALE 4,5 APPUYEE SUR 1 RONDELLE
MENISCECTOMIE INTERNE PARTIELLE (MOITIE POSTERIEURE) + SUTURE DU LCAE PAR LACAGE ET SUTURE DU LLI + TESTING DES FORMATIONS LIGAMENTAIRES EXTERNES + AMPLIFICATEUR DE BRILLANCE

Date : 24/06/2008

Codes :

Opérateur : Dr G-G.
Anesthésiste : Dr.
Instrumentiste : M. T

Aide Opérateur : M. E.
Aide Anesthésiste : M.
Panseuses :

L'indication opératoire est portée chez un patient de 42 ans ayant présenté, à la suite d'une chute de parapente avec réception sur le genou gauche, un traumatisme de celui-ci. Les clichés radiographiques révèlent une fracture séparation comminutive du plateau tibial interne, le scanner complémentaire montrera, en outre, une fracture comminutive des épines au niveau intercondylien, précisera le déplacement, avec importance de la séparation interne. On décide donc d'une ostéosynthèse à foyer ouvert au vu de la comminution fracturaire et du caractère articulaire de la fracture. Les ligaments seront explorés de visu par arthrotomie et les formations ligamentaires externes testées en fin d'intervention. Dans les antécédents du patient, il est retrouvé une fracture du poignet. Il est bien portant et présente une bonne musculature physique.

Rachianesthésie ; coussin sous la fesse. Barre à genoux ; membre inférieur droit sur jambière.

Voie d'abord de Guernez interne agrandie vers le bas. Il existe un volumineux hématome sous-cutané dissociant toutes les formations ligamentaires. Arthrotomie longitudinale sus-méniscale permettant l'évacuation d'une importante hémarthrose révélant une rupture à son tiers moyen du LCAE. Il existe une lésion en anse de seau du ménisque interne déchirée et désinsérée de la capsule articulaire réalisant une lésion en anse de seau luxée dans l'articulaltion. Méniscectomie de la moitié postérieure du ménisque interne avec un resurfaçage des berges méniscales. Arthrotomie sous-méniscale confirmant le caractère très déplacé de la fracture de plateau tibial, en particulier au niveau postérieur. Individualisation du tendon rotulien. Section des tendons de la patte d'oie qui sont repérés pour être réinsérés en fin d'intervention. Réduction de la fracture de plateau tibial maintenue par une broche transversale. Contrôle scopique satisfaisant.