MINISTERE DE LA SANTE
REGION LORRAINE
INSTITUT LORRAIN DE FORMATION EN MASSO- KINESITHERAPIE
DE NANCY

PRISE EN CHARGE D'UNE PATIENTE PRESENTANT UNE PARAPLEGIE INCOMPLETE ET ASYMETRIQUE DANS UN CADRE FONCTIONNEL ET DE REPRISE DE LA MARCHE

Rapport de travail écrit personnel
présenté par **Elliot MARCHAL**
étudiant en 3ème année de Kinésithérapie
en vue de l'obtention du Diplôme d'Etat
de Masseur-Kinésithérapeute
2008-2009.

SOMMAIRE

RESUME

1.INTRODUCTION....1

1. 1. Présentation de la patient....1

1. 2. Histoire de la maladie....1

1. 3. Antécédents....2

2. RAPPELS....2

2. 1. Anatomie Physiologie....2

2. 2. Vascularisation....3

2. 3. Physiopathologie....4

3. BILAN D'ENTREE....5

3. 1. Anamnèse....5

3. 2. Traitement médical....5

3. 3. Inspection Palpation Trophicité....6

3. 4. Douleurs....6

3. 4. 1. Types....6

3. 4. 2. Localisations....6

3. 4. 3. Périodicité....6

3. 5. Bilan articulaire....7

3. 6. Bilan neurologique....7

3. 6. 1. Spasticité....7

3. 6. 2. Sensibilités....7

3. 6. 2. 1. Superficielle....7

3. 6. 2. 2. Profonde....7

3. 7. Bilan musculaire....8
3. 8. Bilan fonctionnel....8
3. 8. 1. Autonomie des transferts sur plan horizontal....8
3. 8. 1. 1. Retournements....8
3. 8. 1. 2. Transferts couché-assis....8
3. 8. 2. Equilibre assis....9
3. 8. 3. Transferts fauteuil roulant-table....9
3. 8. 4. Autonomie dans les Activités de la Vie Journalière....9
3.9. Profil psychologique....10
4. BILAN DIAGNOSTIC MASSO-KINESITHERAPIQUE....10
4. 1. Déficits....10
4. 2. Incapacités....11
4. 3. Désavantages....11
5. OBJECTIFS....11
5. 1. Attentes de la patiente....11
5. 2. Objectifs de la prise en charge....11
6. TRAITEMENT MASSO-KINESITHERAPIQUE....12
6. 1. Généralités....12
6. 2. Travail de l'équilibre assis....12
6. 3. Amélioration des transferts....13
6. 4 Renforcement musculaire....15
6. 4. 1. Travail des muscles du caisson abdominal....15
6. 4. 2. Travail musculaire des Membres Inférieurs....18
6. 4. 3. Athlétisation des Membres Supérieurs....18
6. 5. Contrôle moteur volontaire des genoux et proprioception....20

6. 6 Verticalisation....21
6. 7. Equilibre debout....23
6. 8. Prémisse de la marche....24
6. 9. Education de la patiente....25
6. 9. 1. Prévention des escarres....25
6. 9. 2. Troubles vésico-sphinctériens....25
7. BILAN DE FIN DE PRISE EN CHARGE....26
7. 1. Douleurs....26
7. 2. Sensibilité....26
7. 3. Bilan musculaire....26
7. 4. Bilan fonctionnel....27
8. DISCUSSION....28
9. CONCLUSION....29
BIBLIOGRAPHIES
ANNEXES

RESUME

La paraplégie est une pathologie qui touche la partie inférieure du corps humain. Elle est responsable d'un déficit moteur d'intensité variable, en fonction de l'étiologie, et est souvent accompagnée de troubles sensitifs.

Dans ce mémoire, nous suivons le cas de Mme H., atteinte d'une paraplégie incomplète et asymétrique à forte orientation médicamenteuse iatrogène.

Faisant concorder nos objectifs et ceux de la patiente, nous orientons donc notre rééducation sur ces derniers en passant par des phases successives, telles que le travail des transferts, l'équilibre, le renforcement musculaire, l'autonomie au fauteuil roulant et dans la vie quotidienne. De plus, grâce a une prise en charge pluridisciplinaire, nous complétons cette prise en charge en apportant à Mme H. toutes les informations nécessaires pour préserver son hygiène de vie et surmonter cet handicap soudain.

Lors du bilan final, Mme H. montre une évolution très favorable avec des résultats fonctionnels très encourageant. Sa volonté de vaincre sa pathologie associée à notre prise en charge lui ont permis de retrouver la marche avec aide technique et ouvre des perspectives pour la suite de sa rééducation.

Même si la prise en charge au centre de rééducation se termine par le retour à domicile, qu'elles sont les perspectives d'avenir pour Mme H. ? Vers qui se tourner pour parachever un retour à « une vie normale » ?

Mots clés : **Paraplégie, Rééducation fonctionnelle, Renforcement musculaire, Autonomie**

1. INTRODUCTION

Aujourd'hui en France, il y a chaque année entre 1000 et 1500 nouveaux cas de personne présentant une blessure médullaire. Parmi ces nouveaux cas, 80% sont d'origine traumatique et seulement 20% d'origine médicale (tumorale, processus dégénératifs, ischémie intra ou péri-médullaire…).

Les lésions de la moelle épinière (ME) entrainent, en fonction du niveau de l'atteinte, des paraplégies ou tétraplégies, et induisent des tableaux cliniques très variés. De part les progrès de la médecine et en particulier grâce à l'IRM, ces pathologies sont de mieux en mieux prises en charge et, dans certains cas de paraplégie, les patients tendent à une espérance de vie quasi normale.

Parmi les différentes causes d'origine médicale, les ischémies intra et/ou péri médullaires sont peu fréquentes. Si le diagnostic est posé rapidement et que la prise en charge chirurgicale se fait dans les plus brefs délais, ces pathologies ont un pourcentage plus favorable de récupération fonctionnelle et motrice. (12, 16, 17)

1. 1. Présentation de la patiente

Mme H. est âgée de 57 ans. Elle a été admise en service de rééducation au Centre de Médecine Physique et de Réadaptation (CMPR) " LE HOHBERG" suite à l'apparition d'une paraplégie d'origine indéterminée mais à très forte orientation iatrogène.

1. 2. Histoire de la maladie

Mme H. est suivie depuis 1996 pour des troubles du rythme cardiaque difficilement stabilisés par traitement médicamenteux. Le dernier médicament utilisé était du SINTROM,

un anti vitamine K (AVK) puissant. Celui-ci était prescrit à la patiente depuis Janvier 2008. Malgré ce nouveau médicament Mme H. subit, le 29 Juillet 2008, une intervention par radio fréquence visant à détruire une zone cardiaque aberrante, suspectée d'être à l'origine des troubles du rythme qui n'étaient toujours pas endigués. L'opération est considérée comme une réussite et Mme H. sort de l'hôpital le 01 août 2008.

Le 05 août 2008 au matin, Mme H. se réveille avec une paraplégie flasque. Elle est reconduite à l'hôpital où une IRM révèle la présence de deux hématomes sous-duraux comprimant la ME en T6 et T7.

Une intervention en urgence l'après-midi même est alors préconisée et les chirurgiens parviennent à résorber les deux hématomes qui s'étendaient de T6 à T10.

Dans les suites opératoires, l'évolution a été favorable, et lors de son admission, la patiente présente une paraplégie incomplète et asymétrique à prédominance droite.

1. 3. Antécédents

Mme H. a subi des interventions sur les deux membres inférieurs (MI) dans un contexte de varices.

Le 12 août 2008, elle a subi une intervention au niveau de l'œil suite à l'explosion d'un flacon de verre lors de sa ré-hospitalisation.

2. RAPPELS (1, 3, 6)

2. 1. Anatomie Physiologie

La ME appartient au système nerveux central (SNC) et fait suite au tronc cérébral. Elle est située dans le canal rachidien et s'étend du trou occipital jusqu'au disque intervertébral

L1-L2 où elle va se diviser pour former la queue de cheval. Dans ce canal, la ME est entourée par la dure-mère, non rattachée aux structures osseuses, ce qui laisse un espace dans lequel se trouve le système vasculaire et du tissu graisseux.

La ME est composée de deux éléments distincts :

- La substance grise constitue l'axe de la moelle et se divise en trois portions. La corne antérieure qui reçoit les afférences de l'ensemble du système nerveux, la corne postérieure qui sert de relai pour les fonctions sensitives ainsi que les cornes latérales pour les fonctions végétatives. C'est une zone, composée majoritairement de corps cellulaires, qui servent de relai et traitent les messages nerveux.
- La substance blanche qui correspond aux cordons antéro-latéraux et postérieurs composés de faisceaux de fibres par où transitent des informations descendantes (motrices) et ascendantes (sensitives).

2. 2 Vascularisation

La ME possède une vascularisation particulière. En effet, elle se fait par l'intermédiaire de 3 troncs principaux qui sont : l'artère spinale antérieure en avant et les deux artères spinales postérieures en arrière.

Ces artères parcourent toute la hauteur de la ME en donnant de manière régulière des collatérales qui viennent l'irriguer. Ainsi, les bifurcations de l'artère spinale antérieure, nommées les artères sulco-commissurales, irriguent les deux tiers antérieurs de la ME, c'est à dire la corne antérieure et la partie ventrale des cordons postérieurs. Les bifurcations des artères spinales postérieures vascularisent le reste de la ME de manière symétrique.

Cependant, ce système est insuffisant pour l'intégralité de la ME et se limite à sa partie supérieure.

Ce sont les artères segmentaires et radiculaires, suivant les nerfs spinaux et pénétrant par les foramen intervertébraux à chaque étage, qui viennent suppléer les artères spinales. Ainsi, la vascularisation est optimisée le long de la colonne vertébrale, en particulier au niveau cervical par les artères spinales, mais également au niveau lombaire par l'artère d'Adamkiewicz. Il subsiste tout de même une zone de fragilité, car moins bien vascularisée, au niveau de la portion qui s'étend de T4 à T6.

2.3 Physiopathologie

Le SINTROM® est un AVK très puissant utilisé dans la prévention de complications thromboemboliques en rapport avec certaines fibrillations auriculaires (15).

Nous notons que dans les effets indésirables retrouvés dans la description du médicament, on a : « Manifestations hémorragiques : elles représentent la complication la plus fréquente du traitement. Toutes structures anatomiques peuvent en être le point de départ et/ou le siège que ce soit au niveau du SNC, du tronc ou des membres, organes pleins, espaces virtuels et articulations peuvent être concernés ». De plus le Vidal nous indique également que, lors d'interventions chirurgicales, le risque peut être majoré. Dans notre étude de cas clinique, il en résulte l'apparition spontanée de deux hématomes sous duraux péri-médullaire en T6 et T7, par dilacération de l'artère radiculaire à l'intérieur du canal rachidien. Ceux ci ont entrainé une compression de la ME, du fait que nous sommes dans cette chambre inextensible qu'est le canal rachidien. Les compressions de la ME dorsale, qui sont les plus fréquentes, entrainent dans un premier temps une paraplégie flasque. La rapidité de l'intervention permet de limiter les altérations neurologiques, qui sont de plus en plus irréversibles au fur et à mesure que le temps s'écoule. Suite à l'opération en urgences de notre patiente, nous nous retrouvons avec une sémiologie présentant des troubles sous-lésionnels

moteurs, sensitifs et sphinctériens asymétriques.

3. BILAN D'ENTREE

3. 1. Anamnèse

Mme H. est gauchère. Elle vit dans une maison individuelle pourvue d'un escalier d'une quinzaine de marches, avec une rampe à gauche (en montant) permettant d'accéder à l'étage où se trouve la chambre ainsi que la salle de bain. Elle vit avec son mari et a trois enfants qui ne sont plus à charge depuis 2004.

Par le passé, Mme H. était mère au foyer et s'occupait de la maison ainsi que du jardin. Aujourd'hui, elle pratique le yoga, aime la lecture ainsi que les promenades.

La patiente ne fume plus depuis Mai 2007 et ne consomme de l'alcool qu'en de rares occasions.

3. 2. Traitement médical en cours

A son entrée, Mme H. prend :

- Flécaïne® 100 mg une fois par jour, qui est un anti-arythmique,
- Mopral® 10 mg une fois par jour, qui est un antiulcéreux,
- Stilnox® 10 mg une fois par jour, le soir pour faciliter l'endormissement,
- Ternomine® 50 mg un demi comprimé par jour, qui est un bétabloquant,
- Levothyrox® 100 µg une fois par jour, pour lutter contre les effets de l'hypothyroïdie,
- Lovenox® en injection une fois par jour, qui est une Héparine à Bas Poids Moléculaire (HBPM). Elle joue un rôle dans le traitement préventif des phlébites chez le patient qui ne peut plus marcher.

3. 3. Inspection palpation et trophicité

La patiente ne présente pas d'œdèmes au niveau des MI. Cependant la peau est blanche, sèche et froide de manière bilatérale.

Nous n'observons aucune zone d'hyperpressions ou d'érythèmes au niveau des MI ainsi que dans la région lombo-fessière.

Au niveau du dos, la cicatrice est encore sous pansement et donc, non accessible.

La patiente porte également des bandes de contention sur les deux MI jusqu'aux creux poplités.

3. 4. Douleurs

3. 4. 1. Type

La patiente présente des paresthésies dans les deux MI décrites, selon ses termes, comme “des fourmillements”.

3. 4. 2. Localisation

Ces paresthésies s'étendent de la pointe des pieds jusqu'au dessus des malléoles au niveau du MI gauche, tandis qu'à droite, elles s'étendent jusqu'au niveau des condyles tibiaux.

3. 4. 3. Périodicité

La patiente ressent cette gêne en permanence mais cela ne l'empêche pas de passer une bonne nuit et de trouver un sommeil réparateur.

3.5. Bilan articulaire

La patiente ne présente aucune limitation d'amplitude articulaire au niveau des MI.

3. 6. Bilan neurologique

3. 6. 1. Spasticité

Nous retrouvons une spasticité se localisant en bilatéral sur les triceps suraux, testée en décubitus, et que nous cotons à 2 selon l'échelle de Ashworth modifiée. (Annexe I)

3. 6. 2. Sensibilité

3. 6. 2. 1. Superficielle

Elle est définie selon la grille d'ASIA (8). (Annexe II)

Elle est cotée à 101 sur 112 pour le score à la piqûre et de 99 sur 112 pour le score au tact.

3. 6. 2. 2. Profonde

La patiente présente des troubles de la sensibilité profonde de type hypoesthésie dans les modes statesthésique et kinesthésique au niveau des chevilles droite et gauche, ainsi qu'au niveau du genou gauche.

Elle présente également une anesthésie à tous les modes au niveau du genou droit.

3. 7. Bilan musculaire

Selon le score ASIA (Annexe II), la patiente présente un score moteur de 85 sur 100. D'autre muscles que les muscles clés ont été testés (tab. I). Nous établissons cette évaluation manuelle de la force musculaire (EMFM) en nous basant sur la cotation de : Held et Pierrot-Desseilligny. (Annexe I)

Tableau I : les autres muscles testés

gauche	Muscles	droit
4	Transverse	4
3	Droit de l'abdomen	3
3	Obliques internes et externes	2
3	Carré des lombes	2
3	Droit antérieur	2

3. 8. Bilan fonctionnel

3. 8. 1. Autonomie des transferts sur plan horizontal

3. 8. 1. 1. Retournements

Au lit, Mme H. est capable de réaliser seule ses retournements. Elle passe successivement du décubitus strict au latérocubitus droit, puis, en procubitus et finit en latérocubitus gauche. Elle rencontre cependant plus de difficultés en débutant par le côté gauche.

3. 8. 1. 2. Transferts couché-assis

La patiente est capable de s'asseoir à partir du décubitus en passant par le latérocubitus

droit. Cependant elle nécessite l'aide d'une tierce personne pour descendre les segments jambiers du lit et pouvoir se redresser ainsi en position assise.

3. 8. 2. Equilibre assis

En position assise, la patiente est capable de tenir l'équilibre les yeux fermés, mais on note de légères oscillations. Si on ajoute des poussées déséquilibrantes, elle ne parvient pas à résister et donc à maintenir une position assise stable.

3. 8. 3. Transferts fauteuil roulant (FR)-table

Ce type de transfert n'est, pour l'heure, pas réalisable en toute autonomie par la patiente. Elle nécessite l'aide d'une tierce personne pour réaliser un transfert pivot sur le MI gauche. Pour se faire, nous nous plaçons de manière à lui encadrer le genou gauche pour parer à un éventuel dérobement, et nous effectuons une prise bilatérale au niveau de la ceinture du pantalon en arrière. Sur ordre, la patiente se penche en avant et pousse sur ses membres supérieurs (MS) et son MI gauche afin d'exécuter un quart de tour. Nous l'aidons en la tractant via nos prises au niveau de la ceinture.

3. 8. 4. Autonomie dans les Activités de la Vie Journalière (AVJ)

La patiente se déplace avec un FR standard équipé d'un coussin mousse. Elle sait le manier et connait les règles de sécurité liées à son utilisation lors de son admission au centre de rééducation.

La patiente est capable de réaliser seule sa petite toilette au lit. Pour ce qui est de la toilette des MI, elle nécessite l'aide d'une tierce personne.

La patiente est dépendante pour aller aux toilettes. Elle est partiellement dépendante

pour l'habillage, en particulier pour les bandes de contention, les chaussettes et les chaussures.

D'un point de vue sphinctérien, la patiente présente également des troubles :

- sur le plan mictionnel, la patiente est en voie de parfaire ses auto-sondages, dont elle a déjà abordé l'apprentissage et la gestion lors de son séjour à l'hôpital,
- pour les selles, la patiente est continente. Après examens médicaux, la patiente présente une contraction anale volontaire, une sensibilité anale normale et une diminution de la sensibilité superficielle péri-anale (Annexe II et II bis).

3. 9. Profil psychologique

La patiente est consciente de son handicap et est très motivée pour sa rééducation. Cependant elle reste angoissée par ses problèmes d'hygiène personnelle et a peur de régresser du point de vue moteur.

Elle est encore sous le choc de ce qui lui est arrivée.

4. BILAN DIAGNOSTIC MASSO-KINESITHERAPIQUE (BDMK)

4. 1. Déficits

Mme H présente des déficiences:

- sensitives : en particulier au niveau du pli de l'aine droite,
- proprioceptives: de l'ensemble des articulations des MI avec une prédominance du coté droit,
- musculaires : avec une diminution de la force musculaire des deux MI mais plus particulièrement du coté droit. Les muscles du caisson abdominal sont également déficitaires avec la même prédominance.

4. 2. Incapacités

Mme H. présente des difficultés à :

- être autonome pour les transferts,
- être autonome pour la déambulation,
- être autonome dans le cadre des AVJ.

4. 3. Désavantages

Mme H. présente un handicap :

- social : du fait de son hospitalisation complète dans la deuxième Unité de Soin,
- familial : la patiente est éloignée pour le moment des siens, même si elle reçoit de fréquentes visites,
- du point de vue des loisirs : en raison de sa prise en charge rééducative et de sa paraplégie incomplète, elle ne peut plus les pratiquer.

5. OBJECTIFS

5. 1. Attentes de la patiente

Mme H. souhaite pouvoir gagner en autonomie et remarcher. Elle veut rentrer chez elle même si elle doit se servir d'aides techniques comme des cannes anglaises.

5. 2. Objectifs de la prise en charge (12)

Au cours de notre prise en charge nous nous emploierons à :

- renforcer les groupes musculaires déficitaires,
- athlétiser les MS,

- améliorer la proprioception et le verrouillage actif des genoux,
- accroître l'indépendance et l'équilibre pour les transferts afin de donner un maximum d'autonomie à la patiente,
- travailler la marche en fonction de la récupération neuro-motrice de la patiente avec une diminution progressive des aides techniques.

6. TRAITEMENT MASSO-KINESITHERAPIQUE

6. 1. Généralités

Nous orientons la rééducation selon trois phases. Dans un premier temps, nous améliorons l'équilibre assis ainsi que les transferts de la patiente pour lui donner plus d'autonomie. Parallèlement, nous axons la rééducation sur le renforcement musculaire du tronc et des MI, sur l'athlétisation des MS et sur l'amélioration du verrouillage actif des genoux.

Puis, dès que possible, nous nous attellerons à travailler la verticalisation, l'équilibre debout et la marche entre les barres parallèles.

6. 2. Travail de l'équilibre assis

Pour améliorer l'équilibre assis de la patiente, nous allons provoquer des déstabilisations, unidirectionnelles (antéro-postérieures) en la prévenant. Pour ne pas tomber, nous lui demandons de résister comme si elle était « une pierre ». Pour commencer, nous réalisons des poussées de manières régulières. Lorsque la patiente y arrive, nous compliquons l'exercice en ne la prévenant plus.

Dans la progression, nous exerçons des déstabilisations dans tous les plans de l'espace

tout en jouant sur la rapidité des poussées.

Pour accroître la stabilité en position assise, nous proposons également à la patiente de venir toucher des cibles, matérialisées par nos mains, dans son champ de préhension. Cet exercice permet aussi de montrer à la patiente qu'elle peut explorer tout cet espace sans avoir peur de chuter et de se faire mal. Au début, les cibles sont proches de la patiente et le temps d'exécution entre chacune d'elle est grand.

Progressivement, nous éloignons nos mains pour augmenter les rotations, les inclinaisons et les flexion/extension du tronc tout en accélérant le rythme d'exécution.

Le travail de l'équilibre assis est indispensable pour permettre à la patiente d'assurer ses transferts en toute sécurité et pour pouvoir manier son FR de manière optimale.

6. 3. Amélioration des transferts (2)

Pour optimiser le passage de la position de latérocubitus droit à la position assise, nous conseillons à la patiente de pousser son MI droit, plus déficitaire, à l'aide du segment jambier gauche pour pouvoir basculer l'ensemble hors de la table et se servir de cette déstabilisation pour se retrouver en position assise. Ce travail doit s'accompagner d'une poussée des MS (en particulier gauche) lors du déséquilibre pour pouvoir se redresser plus facilement en position assise.

Pour les transferts FR-table, dans un premier temps, pendant les séances de kinésithérapie, nous travaillons avec une aide : la planche de transferts. Cette dernière permet à la patiente de réaliser seule ses transferts et de gagner en autonomie. Nous lui enseignons donc la technique et les bons gestes à employer. Quand la patiente réussit les transferts seule et en toute sécurité, nous lui confions la planche pour qu'elle s'en serve un maximum dans la journée. (fig. 1)

Figure 1 : Les transferts assis-assis seule avec aide technique

Ainsi, la patiente peut aller de son lit à son FR et de son FR à la table de kiné sans l'aide d'une tierce personne.

Pour augmenter son autonomie sans la planche, nous lui apprenons ensuite à réaliser des transferts « pivot » sur son MI gauche. Pour ce faire, nous lui montrons dans un premier temps comment bien se placer pour réaliser le transfert. La patiente doit préalablement dégager l'espace en retirant son accoudoir, en repliant ses repose-pieds et en les escamotant. Puis elle doit s'avancer sur son FR en gardant les pieds légèrement sous l'assise.

Elle prend ensuite appui sur son accoudoir droit et son autre main s'appuie sur la table de kiné. Nous lui expliquons qu'elle doit se pencher en avant et lorsqu'elle sent le déséquilibre, elle doit pousser sur ses MS ainsi que sur son MI gauche.

Au début de la prise en charge, la patiente est incapable de réaliser ses transferts « pivot » seule. Nous l'aidons de la manière décrite lors du bilan. De part la répétition de cet exercice et grâce à l'athlétisation des MS, nous arrivons progressivement à des transferts mieux maitrisés. De plus, au cours de la prise en charge, la patiente se rend compte de ses capacités propres et de ses progrès qui lui permettent d'avoir d'avantage confiance dans l'exécution de ses mouvements et ses prises d'appuis.

Le geste s'automatise tout en se perfectionnant.

A J+ 17 jours, la patiente est totalement autonome pour ses transferts FR-tables. (Annexe III)

6. 4. Renforcement musculaire

6. 4. 1. Travail des muscles du caisson abdominal

Le bilan met en évidence un déficit global des muscles du caisson abdominal. Pour y pallier, nous allons renforcer d'une part de manière globale l'ensemble et d'autre part analytiquement chaque muscle.

- Les abdominaux : pour stimuler l'ensemble des abdominaux, nous réalisons une contraction statique des muscles de la chaîne antérieure par irradiation. En décubitus, nous demandons à la patiente, avec les bras tendus à 90°, de résister à une poussée crâniale au niveau des mains. Nous pouvons effectuer le même exercice avec des poussées au niveau des mains dont l'axe suit une diagonale d'un genou à l'épaule controlatérale pour stimuler les obliques.

Pour travailler de manière analytique le grand droit, nous plaçons la patiente en décubitus les genoux fléchis. Nous demandons ensuite à la patiente de tendre les bras au dessus du corps, de placer sa tête en double menton et de réaliser une série de 10 mouvements en décollant le haut du dos jusqu'aux pointes des scapulas. Les contractions se réalisent sur le temps expiratoire avec un temps de pause, au moins équivalent au temps de travail, entre chaque mouvement. Afin d'augmenter la résistance, nous lui demandons, dans la progression, de venir croiser ses mains derrière sa tête (fig. 2)

Pour les obliques, la position de travail est la même mise à part que nous demandons à la patiente d'amener son coté droit vers son genou gauche en décollant la scapula droite

jusqu'à la pointe, et inversement pour l'autre coté. Ainsi, nous travaillons dans un premier temps le muscle oblique externe droit et le muscle oblique interne gauche (fig. 3) et inversement.

Nous lui demandons d'alterner les différentes séries de mouvements.

Figure 2 : Travail du grand droit

Figure 3 : Travail des obliques

- Pour les carrés des lombes : la patiente est placée en décubitus. Dans cette position, nous lui demandons de tirer son bassin vers ses cotes d'un côté puis de l'autre. Pour renforcer le muscle, nous allons exercer des résistances manuelles croissantes au niveau de la cheville du MI qui est en activité. Nous demandons à la patiente de réaliser des séries de 10 mouvements sur le temps expiratoire. Le temps de repos se fait par l'alternance des mouvements.
- Pour les dorsaux : en décubitus, nous utilisons les mêmes techniques d'irradiations que pour les muscles abdominaux avec cette fois, une poussée vers l'avant au niveau de ses MS. Nous stimulons ainsi l'ensemble de la chaîne postérieure et donc les muscles dorsaux.

Nous ne travaillons pas analytiquement l'extension du tronc car la patiente tolère mal la position de décubitus ventral.

Nous faisons également un travail global du caisson abdominal en travaillant sur la respiration et l'auto-grandissement axial actif. En effet, d'abord en décubitus genoux fléchis, nous allons demander à la patiente, lors de l'inspiration, de gonfler le ventre. Lors de

l'expiration, nous lui demandons de rentrer le ventre et stimulons les abdominaux en plaçant notre main sur ces derniers. Notre autre main est placée au niveau de la colonne lombaire pour contrôler qu'il n'y ait pas de compensations par hyperlordose.

D'autre part, nous allons également travailler les muscles dorsaux en jouant sur l'auto-grandissement axial actif. Nous demandons à la patiente, avec la tête en position corrigée de double menton, de venir pousser sur notre main située au sommet de son crâne tout en poussant dans ses MI sur le temps expiratoire. A l'inspiration, la patiente se relâche.

Pour rendre l'exercice plus complet, nous combinons ces deux techniques. Nous réalisons des séries de 10 mouvements et Mme H. se repose entre chaque mouvement.

En progression durant la rééducation, nous allons passer en position assise dans laquelle, la poussée des viscères vers l'avant, rend le travail des abdominaux plus intense, puis en quadrupédie où s'ajoute la pesanteur maximale sur les abdominaux (fig. 4) .

Figure 4 : Travail respiratoire et d'auto-grandissement.

6. 4. 2. Travail musculaire des MI

La rééducation des MI va être faite en fonction des déficits rencontrés. Pour l'ensemble des muscles, le renforcement est effectué de manière analytique avec aide manuelle ou résistance dans la position de cotation d'EMFM adéquate. Notre objectif est de gagner en force et en endurance.

Le renforcement manuel sera complété par des exercices en pouliethérapie, en particulier pour les moyens fessiers ainsi que pour la chaîne des extenseurs des MI par un montage en triple flexion/ triple extension (fig. 5) Nous avons aussi renforcé le droit fémoral droit avec un montage à deux poulies et une poignée (fig. 6).



Figure 5 : Travail en triple Flexion/Extension

Figure 6 : Travail du droit fémoral

Chaque mouvement se fait de manière concentrique suivi d'une phase de maintien statique pendant 6 secondes et une phase de retour en position de repos.

Les mouvements sont répétés par série de 10 avec un temps de repos entre chacun d'eux.

Après chaque série, la patiente se repose un temps équivalent à celui de l'exercice proposé.

6. 4. 3. Athlétisation des MS

Il est impératif dans notre prise en charge de s'assurer que les muscles sus-lésionnels, et en particulier ceux des MS, sont capables de pallier au déficit des muscles sous jacents à la

lésion.

En effet, Mme H. doit avoir assez de force dans ses MS pour pouvoir réaliser convenablement, et en toute sécurité, ses transferts, soulager ses points appuis ischiatiques et être capable de parcourir des distances importantes en FR.

Pour se faire, nous allons développer en particulier la force musculaire des abaisseurs longs (grand dorsal, grand pectoral et grand rond) indispensables lors des transferts (8). Nous nous servons d'un montage en pouliethérapie (fig. 7)

Figure 7 : Renforcement musculaire des MS en pouliethérapie

Nous complétons ce travail par des exercices plus globaux des MS en utilisant la technique de Kabat. Nous allons utiliser les diagonales A-B et C-D que nous réalisons dans les deux sens donc de A vers B, de B vers A, de C vers D et de D vers C afin de solliciter l'ensemble des muscles des MS agonistes et antagonistes. (Annexe IV) L'utilisation de l'ensemble des diagonales permet également de diversifier la prise en charge. Le but principal étant de gagner en force musculaire, ces exercices sont effectués en alternance avec les exercices de pouliethérapie 3 fois par semaine. Avant de commencer à appliquer cette technique, nous l'enseignons à la patiente en lui expliquant le but de l'exercice. L'attention de la patiente est indispensable pour la bonne compréhension du geste afin de réaliser les mouvements correctement et en respectant les schémas de base. Nous effectuons des séries

de 10 mouvements et nous nous adaptons à la fatigabilité de la patiente. Au début de la prise en charge, nous appliquons une résistance manuelle modérée que nous augmentons au fil des semaines. Les diagonales ainsi explorées se rapprochent des mouvements de la vie quotidienne et permettent de tendre vers l'autonomie de la patiente. (7)

6. 5. Contrôle moteur volontaire des genoux et proprioception (14)

De part le renforcement musculaire, la patiente gagne en stabilité des genoux.
En effet, au début de la prise en charge, et pendant les exercices de renforcement musculaire, les genoux n'arrivent pas à se verrouiller convenablement et ont tendance à partir en hyper-extension. Afin de lutter contre cette mauvaise position, nous faisons prendre conscience à la patiente de la bonne position à adopter. Pour se faire, nous plaçons l'articulation du genou en position corrigée et, sous contrôle visuel, nous demandons à la patiente de maintenir cette position.

Puis, nous lui demandons de retrouver cette bonne position au cours des mouvements des MI. La patiente doit être capable de reconnaitre l'angulation de son genou sans contrôle visuel et, au fur et à mesure des exercices proprioceptifs, ce contrôle devient automatique. Dans un but d'amélioration de l'autonomie, nous commençons par travailler le verrouillage actif et volontaire du genou gauche qui sert de pivot pour les transferts.

Progressivement, nous demandons à la patiente, installée en décubitus, de retrouver par elle-même la bonne position. Lorsque cette dernière est acquise, nous allons provoquer des déstabilisations d'abord antéro-postérieures et en prévenant la patiente pour qu'elle y résiste.

En progression, nous allons accélérer les déstabilisations, ne plus prévenir la patiente et aller en tout sens.

A J+ 7 jours, la patiente parvient à contrôler son genou gauche en décubitus. Le coté droit étant plus déficitaire, la patiente n'a pas encore acquis un contrôle optimal à ce moment là.

A partir de là, nous allons travailler debout. Pour commencer, nous nous aidons du standing-up avant de passer devant les barres parallèles.

Progressivement, nous allons, comme en décubitus, provoquer des déstabilisations sur le genou gauche tout en protégeant le genou droit qui, trop faible, à tendance à se dérober.
Dès lors que la patiente arrive à avoir un contrôle quasiment optimal à gauche, nous nous concentrons plus spécifiquement sur le genou droit.

A J+ 21 jours, la patiente contrôle parfaitement son genou gauche en charge et partiellement son genou droit.

Pour parfaire la rééducation, nous poursuivons ce travail de proprioception à droite, qui aboutit à J+30 jours, à un contrôle optimal du genou, même soumis à des poussées déstabilisantes.

6. 6. Verticalisation (4, 8, 9)

Au début de la prise en charge, au cours d'une séance, nous procédons également à la verticalisation de la patiente. Pour débuter, nous utilisons une table de verticalisation que nous inclinons à 60°. Cette angulation permet de faire prendre conscience à la patiente de la remise en charge sur ses MI (cela représente les deux tiers du poids corporel total). De plus, la verticalisation permet de lutter contre l'ostéoporose, d'améliorer le transit intestinal, de lutter contre les complications thromboemboliques en association avec le traitement médical et la mise en place de bas de contention. Elle permet également une réadaptation à l'orthostatisme.

Au bout de 5 minutes, la patiente commence à présenter des sueurs et des nausées.

Pendant 7 jours, nous utilisons cette technique pour réhabituer la patiente à la station verticale en augmentant le temps de maintien ainsi que l'angulation. Ces symptômes sont fréquents chez les blessés médullaires et sont dus à la baisse de la tension artérielle.

Nous passons ensuite au standing-up (fig. 8). Cet appareil permet d'avoir une implication active de la part de la patiente dans sa verticalisation et donne une information essentielle : l'appui au sol. Cet outil nous permet également de travailler le verrouillage actif des genoux en extension. Comme pour le travail sur table, nous nous concentrons d'abord sur le genou gauche tandis que le droit est bloqué par le contrefort en mousse du standing-up et évite le dérobement du genou (cet appui et l'élément passif de la verticalisation assurant l'ancrage au sol du pied droit). A J+ 15 jours, lorsque la patiente a acquis une stabilisation satisfaisante du genou gauche et pour faciliter le travail à droite, nous passons à une verticalisation devant les barres parallèles (fig. 9) .

Figure 8 : Verticalisation au standing-up

Figure 9 : Verticalisation seule devant les barres

En parallèle, nous continuons les exercices de respiration dans cette position et les complétons par des exercices d'auto grandissement axial actif. Cela permet à la patiente de prendre conscience du redressement qu'elle doit adopter et elle peut également se corriger seule par le biais d'un miroir placé en face d'elle.

Lorsque nous passons devant les barres parallèles, nous poursuivons le même schéma

de rééducation pour la stabilité des genoux. Pour ce faire, nous nous plaçons en protection du genou droit et travaillons les déstabilisations à gauche. En même temps, nous allons progressivement demander à la patiente de venir prendre appui sur son MI droit. En effet, lors de la verticalisation, la patiente à tendance à mettre tout son poids à gauche. Cette remise en charge va nous permettre ensuite de travailler sur le verrouillage actif du genou droit. Lorsque la patiente maîtrise son genou gauche, nous effectuons le même travail que précédemment, à droite avec un contrôle visuel pour que la patiente puisse s'auto-corriger.

A J+ 30 jours, la patiente est capable de se verticaliser et de tenir seule devant les barres parallèles pendant plus de 15 minutes avec appuis bi-manuels. Elle ne présente plus de sueurs ou de nausées mais reste fatigable.

La verticalisation est une étape essentielle de la prise en charge. En effet, elle constitue l'élément indispensable avant la reprise de la marche qui reste notre objectif principal.

6. 7. Equilibre debout

A J+ 30 jours, la patiente est capable de tenir debout seule, devant les barres parallèles, avec un verrouillage optimal de ses genoux et en ayant un appui bi-manuel antérieur. Afin de pouvoir lui faire gagner davantage en autonomie et en stabilité, nous allons travailler sur l'équilibre debout.

Pour ce faire, nous lui demandons de lâcher progressivement les barres parallèles en commençant par la main droite. Toujours sous contrôle visuel, la patiente doit savoir se redresser et corriger la position de ses genoux. Progressivement, la patiente lâche les deux mains des barres et tente de stabiliser et de conserver son équilibre.

A la fin de notre prise en charge, la patiente présente encore des oscillations importantes lorsqu'elle n'a aucun appui manuel antérieur.

6. 8. Prémisse de la marche

A J+ 30 jours, nous faisons un essai de marche entre les barres parallèles. Avant de débuter, nous expliquons à la patiente la méthodologie qu'elle doit utiliser. Nous la faisons marcher en trois temps avec une phase où elle avance en même temps les mains sur les barres, une phase où elle avance son pied droit au même niveau que les mains et une dernière phase où elle passe son pied gauche en avant. Cette technique permet à la patiente de soulager l'appui au niveau du MI droit car le contrôle du genou n'est pas encore normalisé.

Lors du premier essai, la patiente arrive à verrouiller son genou gauche, comme enseigné précédemment, durant la phase portante du MI gauche. Par contre à droite, même en soulageant l'appui, elle a tendance à se placer en recurvatum pour passer le pas.
Pour éviter cette mauvaise position, nous allons demander à la patiente de s'auto-corriger en plaçant un miroir face à elle, en lui indiquant verbalement ce qu'il y a à rectifier. Nous lui proposons également de soulager d'avantage l'appui.

A J+ 38 jours, et en parallèle avec la poursuite du travail proprioceptif, la patiente contrôle davantage son genou droit. De plus, elle gagne en endurance et réussit à faire deux allers-retours contre un simple aller au début de la reprise de la marche.

A la fin de la prise en charge, Mme H. a davantage conscience du positionnement de son genou droit. Elle arrive à marcher entre les barres parallèles en contrôlant de manière optimale son genou droit en moyenne un pas sur trois.

6. 9. Education de la patiente

6. 9. 1. Prévention des escarres (10, 11)

Dès le début de la prise en charge, nous avons insisté auprès de la patiente sur la vérification régulière et systématique de l'apparition d'escarres.

Pour les éviter, nous lui conseillons, de soulager, plusieurs fois par jour, ses appuis ischiatiques lorsqu'elle est au FR en prenant appui sur ses accoudoirs pour décoller les fesses de l'assise.

Dans son lit, Mme H. doit se retourner régulièrement pour soulager les zones d'appuis positionnelles.

Lors de sa toilette, nous lui conseillons également de vérifier ces zones d'appui en particulier au niveau ischiatique à l'aide d'un miroir.

Au cours de la prise en charge, la patiente n'a pas développé d'escarres.

6. 9. 2. Troubles vésico-sphinctériens (13)

L'apprentissage des auto-sondages a été réalisé par les infirmières sous contrôle du médecin. La patiente, au bout de quelques jours, était capable de se sonder seule 4 fois par jour.

Nous avons pris le temps de discuter de la situation avec elle et de s'assurer de la bonne compréhension des informations. Il fallait également la rassurer car elle avait peur d'avoir perdu définitivement son contrôle sphinctérien.

A J+ 4 semaines et suite à des examens cystomanométriques réguliers, la décision est prise de tenter des mictions naturelles. Les débuts sont difficiles pour la patiente mais le corps

médical reste confiant pour la suite.

7. BILAN DE FIN DE PRISE EN CHARGE

7.1. Douleurs

Les paresthésies sont décrites par la patiente comme moins importantes au niveau de l'intensité. Cependant leur localisation reste la même sur les deux MI.

7.2. Sensibilité

Nous avons effectué un nouveau score ASIA à 30 jours. (Annexe II bis)
Le score « toucher » nous donne un résultat de 109 sur 112. Soit une progression de 10 points.
Le score « piqûre » nous donne un résultat de 110 sur 112. Soit une amélioration de 9 points.

Au niveau de la sensibilité profonde, il reste une hypoesthésie profonde modérée au niveau du genou droit. La cheville droite présente également une hypoesthésie sur ces 2 modes mais qui est minorée par rapport au bilan initial.

Le reste de la proprioception des autres articulations des deux MI sont comparables.

Nous constatons donc une nette amélioration de la proprioception et de la sensibilité profonde, par rapport au début de la prise en charge, avec une disparition des troubles du MI gauche et une nette diminution à droite.

7.3. Bilan musculaire

La patiente présente un score ASIA de motricité de 88 sur 100. Nous notons une progression de deux cotations pour l'extension du genou et d'une cotation pour la flexion de hanche. (Annexe II bis)

Les autres muscles testés sont présentés dans le tableau ci-après (tab. II) :

Tableau II : Muscles testés

gauche	Muscles	droit
4	Transverse	4
3	Droit de l'abdomen	3
3	Obliques internes et externes	3
3	Carré des lombes	3
3	Droit antérieur	3

Nous constatons que les muscles droit antérieur, carré des lombes et obliques internes et externes droits ont gagné une cotation.

7.4 Bilan fonctionnel

Au niveau des transferts, la patiente est capable de réaliser seule tous ses transferts au quotidien. La patiente sait se mettre debout seule en prenant appui sur ses accoudoirs et en contrôlant parfaitement ses genoux.

Au niveau des AVJ, la patiente ne présente aucune difficulté et ne nécessite plus l'aide d'une tierce personne. Mme H. est capable de faire ses soins seule, de s'habiller seule.
Notre objectif principal est atteint, la patiente est complètement autonome.

Lors des séances de rééducation, la patiente est capable de marcher entre les barres parallèles et réalise une distance de 16 m, soit 2 allers-retours.

Au cours de la prise en charge, la patiente a également pu retourner à son domicile les week-ends. Son mari vient la chercher en voiture et un lit médicalisé est installé dans son salon. La patiente nous a fait part de son épanouissement lors de ces moments, ce qui lui donne plus de courage et de volonté pour poursuivre sa rééducation.

8. DISCUSSION

Pendant ces 6 semaines de prise en charge, nous remarquons que la patiente a très bien évoluée. En effet, bien que les cotations musculaires ne soient pas en nette progression, la patiente a réalisé de très gros progrès sur le plan fonctionnel. Ces améliorations sont le fruit du travail de la patiente mais également des conseils, des méthodes ainsi que de l'ensemble des exercices que nous lui avons proposés. Nous lui avons donné les moyens et les outils pour pouvoir améliorer son quotidien, développer ses capacités et retrouver le chemin de l'autonomie.

Notre prise en charge s'arrête à une étape importante : la déambulation. Avec les capacités actuelles de Mme H., nous pouvons nous attendre à voir une évolution importante de cette marche qui, au fur et à mesure du temps et du reconditionnement, deviendra de plus en plus fonctionnelle et sans aide technique. En parallèle, il faudra poursuivre le travail musculaire, voire même le renforcer et développer des exercices à visée globale comme : le coup de savate de Dotte, l'éventail fessier et les techniques de Kabat du MI.

Lors de la dernière semaine de prise en charge, nous avons eu l'autorisation de la part du médecin d'envoyer Mme H. en balnéothérapie. Cependant elle a présenté à ce moment là une infection urinaire qui lui a interdit l'accès au bassin.

Le travail en balnéothérapie, à ce moment de la prise en charge a plusieurs objectifs. En effet, comme il s'agit d'un milieu de microgravité, davantage de mouvements sont possibles et nous pouvons travailler la marche et son schéma en décomposant les mouvements de manière plus aisé qu'à sec. De plus, de nombreux exercices sur l'équilibre en position debout peuvent s'effectuer dans l'eau et ainsi ouvrir la voie à l'amélioration de la statique et du

redressement de la patiente.

En plus de ses vertus thérapeutiques, la balnéothérapie offre également un autre abord de la rééducation moins « classique ». Elle permet à la patiente de se libérer de son FR et de pouvoir se mouvoir selon son plaisir. C'est un très bon moyen d'amélioration de l'image de soi et donne un espoir de progression plus que certain à notre patiente. (5)

9. CONCLUSION

En date du 1er Décembre 2008, nous avons revu Mme H. . Un mois après la fin de notre prise en charge, nous constatons que la patiente est définitivement sevrée de son FR et réalise tous ses déplacements avec deux cannes anglaises.

L'amélioration de ses capacités physiques et fonctionnelles démontre l'importance de notre rééducation en association avec la volonté de progression de notre patiente. Mais le travail ne s'arrête pas là. De nouveaux objectifs voient le jour comme la marche sans aide technique, qui sera très probablement possible dans les meilleurs délais.

Ensuite, différentes associations comme l'Association des Paralysés de France (APF), pourront prendre le relai pour apporter leurs expériences à notre patiente dans la vie de tous les jours, lui donner des conseils pratiques pour ses activités et peut-être que Mme H. pourra à son tour témoigner de son vécu et apporter son ressenti à d'autre personne vivant la même situation.

BIBLIOGRAPHIE

1. **CAMBIER J ; MASSON M ; DEHEN H ; MASSON C** – Pathologie de la moelle. - CAMBIER J ; MASSON M ; DEHEN H ; MASSON C – Neurologie – Paris 2008– p. 246-250/ p. 271 - Elsevier Masson ; 2

2. **CORNU C. ; JAILLARD P.** – Le blessé médullaire et les transferts actifs vers l'autonomie – Kinésithérapie Scientifique, 1999, 385, p. 14-21

3. **DE ROCONDO J.** – Syndrome Médullaire – Sémiologie du système nerveux. – Paris : Médecine-Sciences Flammarion 2004 – p. 460-466 – Formation Continue ; 10734

4. **ETIENNE J.C. ; GARROS J.C.** – Pourquoi verticaliser ? – SIMON L. ; PELISSIER J. ; HERISSON Ch. – Progrès en médecine physique et de réadaptation – Paris 1998 – p. 144-149 – Masson 2ème série.

5. **GEDDA M.** – Rééducation du blessé médullaire en balnéothérapie : une liberté retrouvée dans un nouveau milieu. – Kinésithérapie la Revue, 2007, 70, 13-39, p. 28-36

6. **LEAN MOORE K. ; DALLEY A. ; BEAUTHIER J. -P.** – Anatomie Médicale: Aspects fondamentaux et applications cliniques – De Boeck Université, 2001 – p.486-489.

7. **LEROY A.** – Méthode de Kabat- Editions Techniques- Encycl. Méd. (Paris, France), Kinésithérapie-Rééducation fonctionnelle, 26060C[10], 1991, 12p

8. **MAILHAN L. ; GENET F.** – Evaluation des déficiences et incapacités : clinique, neurologique et orthopédique – Paraplégique et tétraplégique d'origine traumatique – Neurologie, Novembre 2002, Vol. 5 – p.413-417.

9. **MATHE J.F. ; PERROUIN-VERBE B. ; MEVELLEC E. ; ROME J.** – Verticalisation en pathologie neurologique - SIMON L. ; PELISSIER J. ; HERISSON Ch. – Progrès en médecine physique et de réadaptation – Paris 1998 – p.167-175 – Masson 2ème édition.

10. **MONNERON AUDRAIN F. ; PERROUIN VERBE B.** – Education des blessés médullaires à la prévention des escarres – L'escarre, 2002, 15, p.17-18

11. **PAUCHET-TRAVERSAT A.F.** – Développer une démarche éducative avec les patients à risque ou porteurs d'escarres – L'escarre, 2002, 15, p. 9-12

12. **PERROUIN-VERBE B. ; ALBERT T. ; LAFFONT I. ; MORIN A.** – ALD 20 Paraplégie – HAS/ Service des affections de longue durée et accords conventionnels, Juillet 2007, 37p.

13. **RAIBAUT P. ; SHEIKH ISMAEL S. ; ROCHE N. ; DEMAILLE-WLODYKA S. AMARENCO G.** – Les troubles vésico-sphinctériens – MAILHAN L. - Paraplégique et tétraplégique d'origine traumatique – Neurologie, Novembre 2002, Vol. 5 – p.418-420.

14. **ROULET V. ; GOURDON C. ; SANTISTEBAN L.** – Exercices thérapeutiques en vue de la reprise de la marche du paraplégique incomplet – Kinésithérapie la Revue, 2008, 80-81, p. 53-62

15. **VIDAL** – SINTROM® « Effets indésirables » - Vidal, Février 2004, p. 1777-1779

Autres références :

16. **www.paratetra.apf.asso.fr**

17. Intervention du Docteur **BAUCHET L.** lors de la journée d'information sur Les traumatismes médullaires – Recherches et thérapies Nouvelles, le 17 Novembre 2007

ANNEXE I

- **Cotation de Held et Pierrot-Desseilligny**

.

La force est appréciée selon une cotation de 0 à 5

0 Absence de contraction
1 Contraction perceptible sans déplacement du segment
2 Contraction entraînant un déplacement quel que soit l'angle parcouru
3 Le déplacement peut s'effectuer contre une légère résistance
4 Le déplacement s'effectue contre une résistance plus importante
5 Le mouvement est d'une force identique au côté sain

- **Échelle d'Ashworth modifiée**

Échelle clinique ordinale la plus utilisée aussi bien dans la pratique clinique que dans les publications scientifiques.

0 : pas d'augmentation du tonus musculaire
1 : une augmentation discrète du tonus musculaire se manifestant par un ressaut suivi d'un relâchement ou par une résistance minime à la fin du mouvement
2 : une augmentation discrète du tonus musculaire se manifestant par un ressaut suivi d'une résistance minime perçue sur moins de la moitié de l'amplitude articulaire
3 : une augmentation plus marquée du tonus musculaire touchant la majeure partie de l'amplitude articulaire, l'articulation pouvant être mobilisée facilement
4 : une augmentation importante du tonus musculaire rendant la mobilisation passive difficile
5 : l'articulation concernée est fixée en flexion ou en extension (abduction ou adduction)

ANNEXE II

Évaluation motrice

	D	G	
C2			
C3			
C4			
C5	5	5	Flexion du coude
C6	5	5	Extension du poignet
C7			Extension du coude
C8		5	Flexion du médius (P3)
T1	5	5	Abduction du 5e doigt
T2			
T3			
T4			
T5			
T6			
T7			
T8			
T9			
T10			
T11			
T12			
L1			
L2	2		Flexion de la hanche
L3	2		Extension du genou
L4			Dorsiflexion de cheville
L5			Extension du gros orteil
S1			Flexion plantaire de cheville
S2			
S3			
S4-5			

0 = paralysie totale
1 = contraction visible ou palpable
2 = mouvement actif sans pesanteur
3 = mouvement actif contre pesanteur
4 = mouvement actif contre résistance
5 = mouvement normal
NT, non testable

Score «motricité» : /100
Contraction anale : oui/non

Score ASIA

Date de l'examen

Identité du patient

Niveau neurologique* Sensitif droite gauche
Moteur droite gauche

*Segment le plus caudal ayant une fonction normale

Lésion médullaire** : Complète ou Incomplète

** Caractère incomplet défini par une motricité ou une sensibilité du territoire S4-S5

Échelle d'anomalie ASIA : A B C (D) E

A = complète : aucune motricité ou sensibilité dans le territoire S4 S5
B = incomplète : la sensibilité mais pas la motricité est préservée au-dessous du niveau lésionnel, en particulier dans le territoire S4-S5
C = incomplète : la motricité est préservée au-dessous du niveau lésionnel et plus de la moitié des muscles testés au-dessous de ce niveau a un score < 3
D = incomplète : la motricité est préservée au-dessous du niveau lésionnel et au moins la moitié des muscles testés au-dessous du niveau a un score ≥ 3
E = normale : la sensibilité et la motricité sont normales

Préservation partielle*** Sensitif droite gauche
Moteur droite gauche

*** Extension caudale des segments partiellement innervés

Syndrome clinique : Centromédullaire
Brown-Sequard
Moelle antérieure
Cône terminal

Évaluation sensitive

	Toucher D	Toucher G		Piqûre D	Piqûre G
C2	2	2	C2	2	2
C3			C3		
C4			C4		
C5			C5		
C6			C6		
C7			C7		
C8			C8		
T1			T1		
T2			T2		
T3			T3		
T4			T4		
T5			T5		
T6			T6		
T7			T7		
T8			T8		
T9			T9		
T10			T10		
T11	2	2	T11		
T12	1	1	T12		
L1			L1		
L2	2		L2		
L3	2		L3		
L4			L4		
L5			L5		
S1			S1		
S2			S2		
S3			S3		
S4-5			S4-5		

Score «toucher» : /112
Score «piqûre» : /112
Sensibilité anale : oui/non

0 = absente
1 = diminuée
2 = normale
NT, non testable

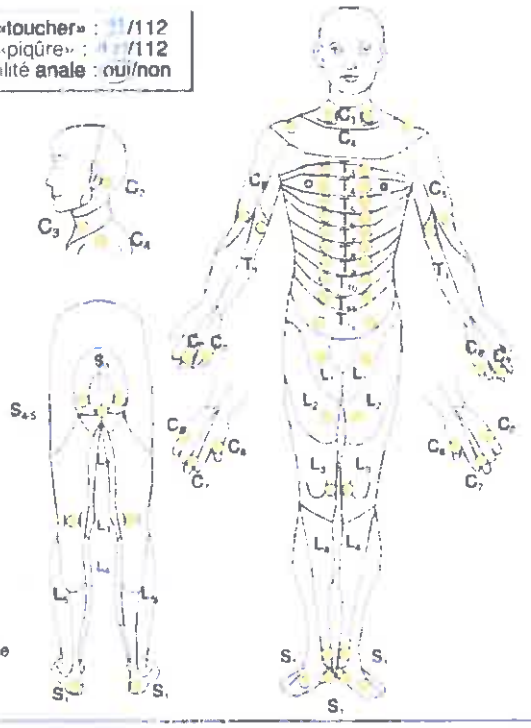

ANNEXE II bis

Évaluation motrice

	D	G	
C2			
C3			
C4			
C5	2	2	Flexion du coude
C6	3	3	Extension du poignet
C7	3	3	Extension du coude
C8	5	5	Flexion du médius (P3)
T1	5	5	Abduction du 5° doigt
T2			
T3			
T4			
T5			
T6			
T7			
T8			
T9			
T10			
T11			
T12			
L1			
L2	3	3	Flexion de la hanche
L3	4	4	Extension du genou
L4	4	4	Dorsiflexion de cheville
L5	4	4	Extension du gros orteil
S1	4	4	Flexion plantaire de cheville
S2			
S3			
S4-5			

0 = paralysie totale
1 = contraction visible ou palpable
2 = mouvement actif sans pesanteur
3 = mouvement actif contre pesanteur
4 = mouvement actif contre résistance
5 = mouvement normal
NT, non testable

Score «motricité» : 43 /100
Contraction anale : oui/non

Score ASIA

Date de l'examen

Identité du patient

Niveau neurologique* { Sensitif droite 2 gauche 2 / Moteur droite 1 gauche 1

*Segment le plus caudal ayant une fonction normale

Lésion médullaire** : Complète ou Incomplète

** Caractère incomplet défini par une motricité ou une sensibilité du territoire S4-S5

Échelle d'anomalie ASIA : A B C D E

A = complète : aucune motricité ou sensibilité dans le territoire S4 S5
B = incomplète : la sensibilité mais pas la motricité est préservée au-dessous du niveau lésionnel, en particulier dans le territoire S4-S5
C = incomplète : la motricité est préservée au-dessous du niveau lésionnel et plus de la moitié des muscles testés au-dessous de ce niveau a un score < 3
D = incomplète : la motricité est préservée au-dessous du niveau lésionnel et au moins la moitié des muscles testés au-dessous du niveau a un score ≥ 3
E = normale : la sensibilité et la motricité sont normales

Préservation partielle*** { Sensitif droite 2 gauche 2 / Moteur droite 1 gauche 1

*** Extension caudale des segments partiellement préservés

Syndrome clinique : Centromédullaire / Brown-Sequard / Moelle antérieure / Cône terminal

Évaluation sensitive

	Toucher D	Toucher G		Piqûre D	Piqûre G
C2	2	2	C2	2	2
C3			C3		
C4			C4		
C5			C5		
C6			C6		
C7			C7		
C8			C8		
T1			T1		
T2			T2		
T3			T3		
T4			T4		
T5			T5		
T6			T6		
T7			T7		
T8			T8		
T9			T9		
T10			T10		
T11	2	2	T11	2	2
T12	1	2	T12	1	2
L1	1	1	L1	1	2
L2	2	2	L2	2	2
L3	2	2	L3	2	2
L4	2	2	L4	2	2
L5	2	2	L5	2	2
S1	2	2	S1	2	2
S2	2	2	S2	2	2
S3	2	2	S3	2	2
S4-5	2	2	S4-5	2	2

Score «toucher» : [illegible]/112
Score «piqûre» : [illegible]/112
Sensibilité anale : oui/non

0 = absente
1 = diminuée
2 = normale
NT, non testable

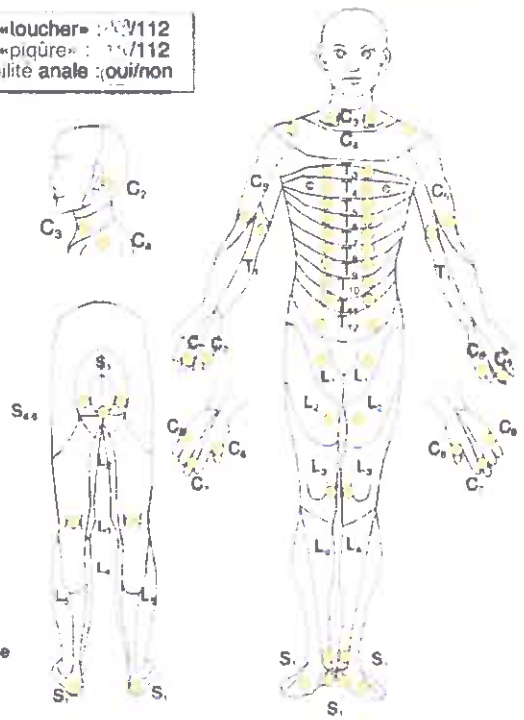

ANNEXE III (1/2)

Transferts :

- **Avec aide d'une tierce personne :**

ANNEXE III (2/2)

- **Transferts pivot seule :**

ANNEXE IV (1/2)

Diagonale A-B :

	Epaule	**Coude**	**Poignet**	**Main**
Position de départ	Flexion Abduction Rotation externe	Rectitude Supination	Extension Incli. Radiale	Ouverte
Position d'arrivée	Extension Adduction Rotation interne	Rectitude Pronation	Flexion Incli. Ulnaire	Fermée

Diagonale B-A :

	Epaule	**Coude**	**Poignet**	**Main**
Position de départ	Extension Adduction Rotation interne	Rectitude Pronation	Flexion Incli. Ulnaire	Fermée
Position d'arrivée	Flexion Abduction Rotation externe	Rectitude Supination	Extension Incli. Radiale	Ouverte

ANNEXE IV (2/2)

Diagonale C-D :

	Epaule	**Coude**	**Poignet**	**Main**
Position de départ	Flexion Adduction Rotation externe	Rectitude Supination	Flexion Incli. Radiale	Fermée
Position d'arrivée	Extension Abduction Rotation interne	Rectitude Pronation	Extension Incli. Ulnaire	Ouverte

Diagonale D-C :

	Epaule	**Coude**	**Poignet**	**Main**
Position de départ	Extension Abduction Rotation interne	Rectitude Pronation	Extension Incli. Ulnaire	Ouverte
Position d'arrivée	Flexion Adduction Rotation externe	Rectitude Supination	Flexion Incli. Radiale	Fermée