MINISTERE DE LA SANTE
REGION LORRAINE
INSTITUT DE FORMATION EN MASSO – KINESITHERAPIE
DE NANCY

REEDUCATION KINESITHERAPIQUE D'UNE FRACTURE – LUXATION DE HANCHE TRAITEE PAR TRACTION SUSPENSION CHEZ UN POLYTRAUMATISE.

Boisseau
le 6 Mai 1999.

Patrick BOISSEAU
Kinésithérapeute - Cadre
C. R. F. - 35, Rue Lionnois
54042 NANCY CEDEX
Tél. : 83.39.34.34

Rapport de travail écrit personnel
Présenté par **Frédéric LE LANN**
étudiant en 3ème année de kinésithérapie
en vue de l'obtention du diplôme d'état
de masseur – kinésithérapeute
1998 - 1999

PRESENTATION DU LIEU DE STAGE

Ce travail a été réalisé :

Du 7 septembre au 30 octobre 1998 au centre de Rééducation Fonctionnelle de Nancy, 35, rue Lionnois – 54000 NANCY.

Sous la direction :

- Monsieur le Docteur J. XENARD Médecin Chef
- Monsieur P. BOISSEAU (cadre de santé masseur kinésithérapeute)

A propos de l'établissement :

- Cet établissement fait partie de l'Institut Régional de Réadaptation géré par La Caisse Régionale d'Assurance Maladie du Nord - Est
- Médecin - Chef : Docteur J. XENARD
- M.C. – M.K. : Monsieur P.BOISSEAU
- Nombre de lits : 60
- Nombre de demi-pensionnaires : 30
- Nombre d'externes : 120
- Pathologies rencontrées : traumatologie, rhumatologie, neurologie périphérique
- Composition du plateau technique :
    - 4 médecins de rééducation
    - 12 kinésithérapeutes
    - 8 ergothérapeutes
    - 3 personnes en physiothérapie
    - 1 personne en balnéothérapie
    - 1 animateur sportif

REMERCIEMENTS

Je remercie Monsieur M. pour sa disponibilité, ainsi que Monsieur BOISSEAU P, M.S.M.K., Monsieur PELLET J, M.K., et Mademoiselle HOEHR C, pour leurs précieux conseils.

SOMMAIRE

RESUME

1. INTRODUCTION 1

2. ASPECT ANATOMO-PHYSIO-PATHOLOGIQUE 1

2.1. Anatomie. 2

2.2. Physiopathologie et description du traumatisme de hanche. 3

3. REVUE DE LITTERATURE. 4

3.1. Les fractures - luxation du cotyle 4

3.1.1. Rappels sur la traction - suspension. 4

3.1.2. Les principes de la rééducation à court et à long terme. 5

3.2. Principes sur les traumatismes associés du membre supérieur 6

4. BILAN DE DEPART. 7

4.1. Anamnèse de Monsieur M. 7

4.2. Bilan du membre inférieur. 8

4.2.1. Inspection. 8

4.2.2. Palpation. 8

4.2.3. Bilan neurologique. 9

4.2.4. Bilan articulaire. 9

4.2.5. Bilan musculaire 9

4.2.6. Bilan fonctionnel. 10

4.2.7. Bilan psychologique. 10

4.3. Résumé du bilan du membre supérieur 10

4.4. Conclusion du bilan. 11

5. DEDUCTION DES OBJECTIFS 12

6. PROPOSITIONS KINESITHERAPIQUES 12

7. DESCRIPTION DES TECHNIQUES 14

7.1. Méthodologie 14

7.1.1. Le premier lever 15

7.1.2. Surveillance cicatricielle 15

7.1.3. La mobilisation articulaire 16

7.1.4. Travail musculaire 17

7.1.5. Verticalisation 20

7.1.6. Déambulation 21

7.1.7. Traitement antalgique 21

7.1.8. Conseils d'hygiène de vie 22

7.2. Posologie 22

7.3. Difficultés rencontrées 22

7.4. Modification du traitement 23

8. BILAN DE FIN DE STAGE 23

8.1. Conclusion de bilan 23

8.2. Comparaison avec le bilan de départ 24

9. CONCLUSION 25

BIBLIOGRAPHIE

ANNEXE

RESUME

Ce travail écrit est centré sur un traumatisme précis de la hanche : la luxation de l'articulation coxo - fémorale avec fracture du cotyle, traitée par traction - suspension selon Rieunau. Cette rééducation a été menée sur un jeune polytraumatisé.

Nous avons développé le rôle du kinésithérapeute après ablation de la traction - suspension, lors de la phase de lever sans appui, en insistant sur les conséquences des traumatismes associés sur cette rééducation.

1. INTRODUCTION

Les polytraumatismes dus aux accidents des deux roues représentent un nombre important de patients en traumatologie.

Nous nous proposons de suivre la rééducation de l'un de ces patients : monsieur M. dont l'accident a entraîné un traumatisme crânien avec perte de connaissances, un traumatisme facial, un traumatisme de la ceinture scapulaire, une fracture du radius et une fracture - luxation de la hanche. Par principe, la prise en charge de ce type de patient est complexe car l'évolution et la rééducation d'un élément sont directement liées à l'évolution générale du polytraumatisé, au nombre et à la complexité des traumatismes associés.

Nous avons décidé pour ce mémoire de centrer le travail écrit autour de la rééducation de la fracture - luxation de la hanche traitée orthopédiquement par traction - suspension. Cette prise en charge a commencé à J+1 après détraction et le suivi de ce patient s'est fait jusqu'à son départ du centre : soit une durée de rééducation de 26 jours. La rééducation de la fracture - luxation de la hanche est liée à l'évolution des fractures de la clavicule et du radius traitées de manière orthopédique, sachant que celles-ci sont situées du même côté que la hanche atteinte.

Nous proposons de développer l'aspect anatomo - physio - pathologique utile pour comprendre cette pathologie, les conséquences de celle-ci sur son évolution et sur les principes de la rééducation qu'elles impliquent. Nous nous étendrons plus sur le traumatisme de hanche par rapport à ceux du membre supérieur, quoique ceux-ci aient donc indirectement des conséquences sur la rééducation de cette hanche. Nous poursuivrons par une étude bibliographique qui aura pour but d'étudier le traitement orthopédique de la fracture luxation du cotyle, les conséquences de celui-ci sur la rééducation après ablation de la traction - suspension et sur les indications possibles lors de la rééducation.

2. ASPECT ANATOMO-PHYSIO-PATHOLOGIQUE

2.1. ANATOMIE

L'articulation coxo-fémorale unit l'os coxal au fémur, c'est une articulation synoviale sphéroïde qui allie stabilité et mobilité. Elle est constituée de deux surfaces articulaires : le cotyle et la tête fémorale (5).

- Le cotyle (fig. 1) :

C'est une cavité concave comprise dans la continuité d'une arche limitée (2) :

- par la branche ilio - ischiatique, appelée colonne postérieure.
- par la branche ilio - pubienne, appelée colonne antérieure.

Il existe en plus un bourrelet cotyloïdien formé de fibrocartilage constituant un anneau entourant le cotyle et augmentant la congruence articulaire. Ce bourrelet est divisé en trois :

- une partie supérieure : le toit, qui est une zone portante est le garant de la stabilité en extension de hanche.
- une partie postérieure : la paroi postérieure ; elle permet la stabilité en flexion.
- une partie antérieure : la paroi antérieure, qui elle est une zone non portante.

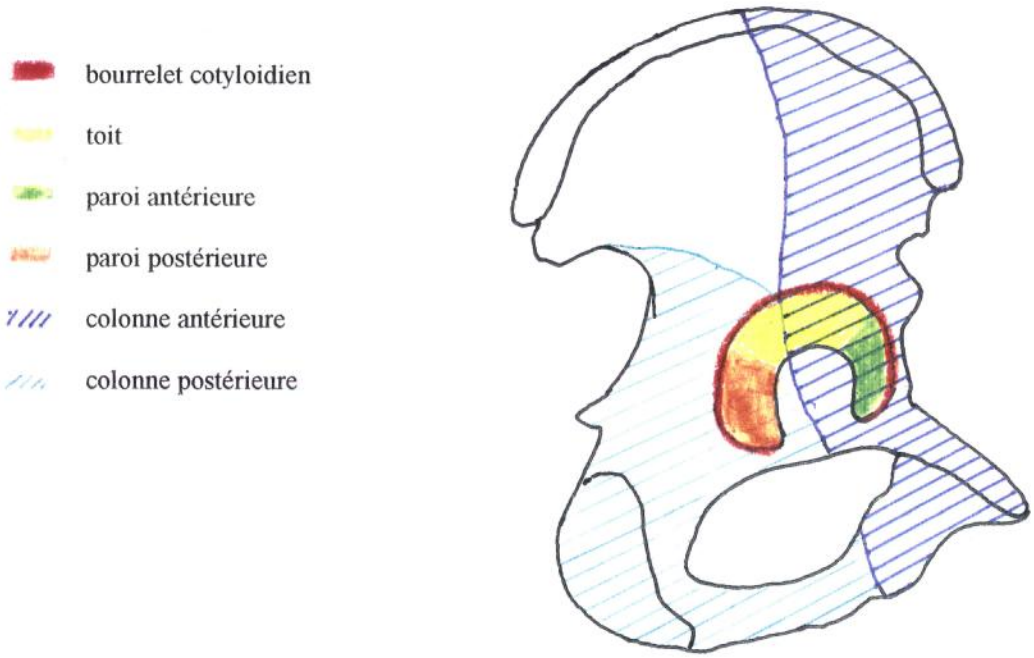

Figure 1 : anatomie fonctionnelle du cotyle

- La tête fémorale, formant les 2/3 d'une sphère. Elle regarde médialement, en haut et légèrement en avant.

La congruence de l'articulation est assurée par l'enchâssement de la tête fémorale dans le cotyle ; complétée par une capsule très épaisse, des ligaments et une masse musculaire très importante. Nous nous proposons de faire une description physiologique succincte de ces muscles en décharge : du plan profond au plan superficiel et en fonction des loges musculaires.

- Les pelvitrochantériens : les muscles les plus profonds de la hanche ayant comme action principale, la rotation latérale de l'articulation coxo - fémorale.
- Les muscles de la région iliaque : le muscle psoas - iliaque permettant la rotation latérale et la flexion de la cuisse
- Les muscles de la région glutéale : le muscle petit fessier, le plus profond, ensuite le moyen fessier et enfin en superficie le grand fessier. Les deux premiers ont une composante d'abducteurs et de rotateurs de hanche alors que le troisième est plutôt extenseur.
- Les muscles de la cuisse :
    - Ceux de la loge antérieure : le muscle droit antérieur et le sartorius sont fléchisseurs, plus une composante d'abduction et de rotation externe de hanche pour ce dernier.
    - Ceux de la loge postérieure : les ischio - jambiers sont extenseurs de cuisse.
    - Les muscles de la loge médiale : les adducteurs.
    - Le muscle de la loge latérale de la cuisse : le tenseur du fascia latta : abducteur, fléchisseur et rotateur médial de la hanche.

Cette stabilité est si grande que seul un violent traumatisme peut provoquer une luxation.

2.2. PHYSIOPATHOLOGIE ET DESCRIPTION DU TRAUMATISME DE HANCHE

L'accident de mobylette dont a été victime Monsieur. M. a donc provoqué notamment un double traumatisme au niveau de la hanche droite : une fracture postéro-supérieure du cotyle associée à une luxation de la tête fémorale en arrière.

D'après l'étude radiologique du cotyle fracturé et des éléments du diagnostic clinique à propos de la luxation de la hanche, nous pouvons les ranger, d'après la classification de Judet et Letournel (1), parmi les fractures simples les plus fréquentes. Cette fracture du cotyle est le plus souvent due à une force transmise dans l'axe du fémur, et ce dans une position de flexion de hanche.

On a donc l'atteinte d'une zone portante, source d'instabilité en flexion et voire en extension de hanche. Or dans ce type de fracture et quand le fragment est important, ces zones portantes doivent être traitées, si on veut que la tête fémorale retrouve congruence et stabilité.

3. REVUE DE LITTERATURE

3.1. LES FRACTURES-LUXATIONS DU COTYLE

3.1.1.RAPPELS SUR LA TRACTION – SUSPENSION

Le traitement orthopédique choisi a été la suspension de Rieunau, associée à une traction transtibiale mise en place après réduction chirurgicale de la luxation (fig. 2). Ces deux éléments sont (3) :

- Un matériel de suspension, qui a pour but de mettre le membre inférieur en apesanteur. Cette suspension est assurée par un système de poids-poulies (poids de 6 à 8 kg) de façon à équilibrer le poids du corps dans l'espace.
- Un montage de traction avec un clou de Steinman transtibial, placé dans le plan frontal et relié à un poids équivalent à un dixième du poids du corps et qui permet de tracter dans l'axe du membre.

Ce système permet de maintenir la réduction orthopédique de la tête fémorale dans le cotyle. La diminution des forces de compressions sur le cotyle est due non seulement à la traction dans l'axe, mais aussi par la mise au repos des muscles péri – articulaires due à la suspension.

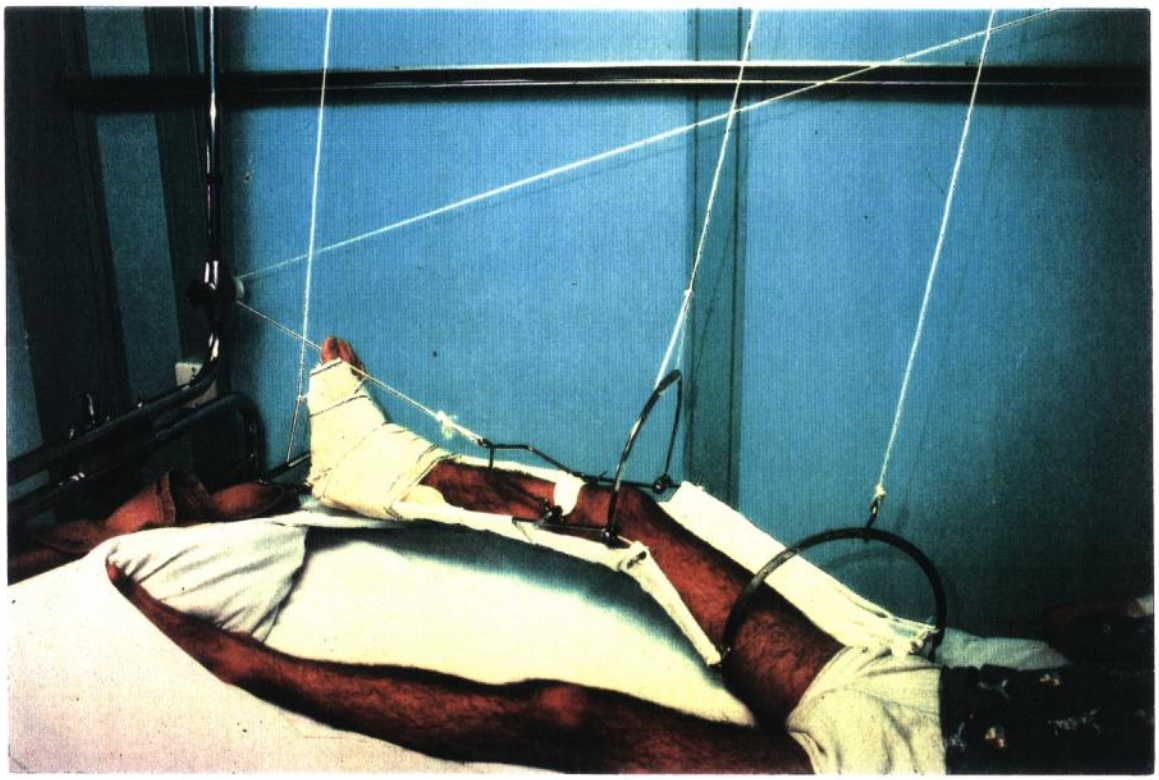

Figure 2 : montage en traction - suspension.

Ce montage contribue aussi à maintenir une congruence articulaire tout en facilitant une rééducation précoce. Il permet la réalisation de mouvements dans le plan sagittal, mais il empêche de travailler ceux dans le plan frontal ainsi que les rotations de hanche.

3.1.2. PRINCIPES DE LA REEDUCATION A COURT ET A LONG TERME

La prise en charge de ce patient se fait à J+1, après 45 jours de traction. La consolidation totale est de 90 jours en principe (6) Nous sommes donc dans la phase de «lever sans appui » qui a essentiellement deux objectifs :

- Le premier : un lever progressif dans des conditions optimales.
- Le second : une reprise de la déambulation, le plus rapidement possible en fonction de l'état des autres traumatismes.

Le lever est progressif, permettant le passage de la position couchée à la position assise, avec toutes les précautions nécessaires pour éviter tous les troubles orthostatiques. La verticalisation puis la déambulation sans

appui sont envisagées dans un second temps. Cette déambulation devant s'effectuer en posant le pieds au sol, mais sans appuyer dessus. Ce en rapport avec les expériences menées par Rydel (6) et qui ont démontré que l'on peut faire varier les intensités de contraintes articulaires au niveau de la hanche, de un demi du poids du corps à un huitième, en passant d'un sans appuis avec contrôle musculaire à un hors appuis sans contrôle musculaire, donc juste en posant le pieds au sol.

Les grandes lignes techniques sont la mobilisation passive d'entretien de toutes les amplitudes articulaires, dont celles que la traction – suspension ne permettait pas (les rotations, les mouvements dans le plan frontal et l'extension complète de hanche) et un travail actif sans pesanteur des muscles péri - articulaires pour ne pas entraîner de contraintes sur le cotyle. Les buts recherchés dans toute la rééducation de la hanche étant : l'indolence, la mobilité et la stabilité.

Le remise en charge progressive n'est envisagée qu'en phase de consolidation.

Nous avons toujours à l'esprit la possibilité de complications secondaires de la hanche qui sont la nécrose ischémique de la tête fémorale, qui se voit surtout au décours des luxations postérieures, l'arthrose post - traumatique et les ossifications péri - articulaires.

3.2. PRINCIPES SUR LES TRAUMATISMES ASSOCIES DU MEMBRE SUPERIEUR

Chez ce polytraumatisé, ce sont les traumatismes de la clavicule et du radius qui ont des répercussions sur la rééducation du membre inférieur du même côté.

La fracture déplacée du tiers - moyen de la clavicule a été traitée orthopédiquement par anneaux, laissant libre la mobilité de l'épaule. Les anneaux ont été portés pendant 4 semaines et il faut 6 semaines pour obtenir la consolidation. Or 7 jours après l'accident, un déplacement du site fracturé a été diagnostiqué, ce qui nous donne une clavicule non encore consolidée après les 45 jours de traction - suspension.

De plus la fracture du radius, elle aussi diagnostiquée avec un retard, ici de 2 semaines, reporte de 15 jours la consolidation du radius après détraction. Cette fracture simple extra–articulaire non déplacée, traitée ortho-pédiquement par plâtre anté - brachio - palmaire pendant 4 semaines, ajoutée à la fracture de la clavicule,

entraînent une interdiction de prise d'appui sur le membre supérieur droit pendant au moins 2 semaines après le lever du patient.

4. BILAN DE DEPART

Bilan effectué le 14 septembre 1998, soit le jour de la détraction de Monsieur M.

4.1 ANAMNESE de Monsieur M.

Né le 12/08/78 à Nancy, droitier, habite chez ses parents à Nancy dans un duplex au 4ème étage avec ascenseur. A obtenu son Bac scientifique cette année et s'apprête à faire son entrée en faculté de médecine en septembre. Sujet sportif, pratique le semi - marathon de manière assez intensive. Pas d'antécédents médicaux ni chirurgicaux.

Histoire de la maladie : dans la nuit du 1er août 1998, Monsieur M. a percuté un mur avec sa mobylette à proximité de son domicile. Pas de tiers - personne responsable, seulement un inconnu qui après avoir téléphoné à la police avec le portable de l'accidenté, l'a abandonné en emportant portefeuille et portable.

Cet accident a entraîné : un traumatisme crânien avec perte de connaissance de 4 jours, une amnésie antérograde de plusieurs heures, une petite hémorragie sous arachnoïdienne et un œdème cérébral diffus et modéré. De plus, il a provoqué une fracture de la clavicule non déplacée à l'origine, une fracture postéro supérieure du cotyle et une luxation du fémur réduite en urgence, suivie d'une installation sur traction - suspension le 3 août.

Le 8 août suite à un mouvement effectué par le patient, lors de sa toilette, est diagnostiqué un déplacement du segment fracturé de la clavicule, traité orthopédiquement par anneaux. Puis le 14 août une fracture distale du radius non détectée à l'origine, est traitée par la mise en place d'un plâtre anti - brachio - palmaire en dynacast de 4 semaines.

L'œdème cérébral s'est résorbé et le traumatisme facial n'a laissé comme séquelles qu'une gêne à la mastication.

4.2. BILAN DU MEMBRE INFERIEUR

Ce bilan est réalisé au lit du patient

4.2.1.INSPECTION

Nous observons :

- 2 petites plaies de part et d'autre de la tubérosité tibiale, dues à l'ablation du clou de Steinman
- une amyotrophie globale du membre inférieur : pour la cuisse à 5 cm au - dessus de la rotule, nous avons 33 cm de circonférence à droite et 35 cm à gauche. A 15 cm au - dessus de la rotule nous avons 41 cm de circonférence à droite pour 45 cm du côté sain. Soit une amyotrophie du muscle droit antérieur et des vastes, en plus de celle des masses musculaires des trois autres faces de la cuisse.

De même nous observons une amyotrophie du triceps : à 15 cm au - dessous de la rotule, nous avons une circonférence de jambe de 30 cm à droite pour 32 cm à gauche, tout en sachant que le côté gauche sain a lui

- même subi une fonte musculaire lors des 45 jours d'alitement
- le patient décrit une douleur mécanique localisée au genou, en regard de la face interne de la rotule et ce depuis sa détraction.
- par contre aucun trouble vasculaire n'est visible sur ce membre.

4.2.2. PALPATION

Absence de choc rotulien, le tissu au pourtour des plaies est bien mobile et non douloureux. La palpation ne met en évidence aucun signe inflammatoire.

4.2.3. BILAN NEUROLOGIQUE

Nous avons une anesthésie (de contact et thermoalgique) très localisée à la face inférieure de la rotule. Sinon, il n'a pas d'autres troubles sensitifs superficiels ou profonds (kinesthésiques et statiques) et l'intégrité du nerf sciatique, souvent atteint dans ce type de traumatisme, est ici respectée.

4.2.4. BILAN ARTICULAIRE

- Pour l'articulation de la hanche sont permises, en actif, les amplitudes suivantes :
    - FL/EXT : 110°/10/0° (cette mesure correspond à l'articulation coxo - fémorale prise avec genou fléchi).
    - ABD/ADD : 30°/0/20°
    - RE/RI : 45°/0/40°

Ces mesures sont à peu près comparables au côté sain. Les mesures des amplitudes en passif sont temporairement reportées.

- Pour le genou.

Nous observons en passif, un déficit de 15° de flexion, les autres amplitudes en actif et en passif étant normales.

- La mobilité articulaire du pied et de la cheville est comparable au coté sain.

4.2.5. BILAN MUSCULAIRE

La consolidation osseuse n'étant pas obtenue, l'évaluation de la force musculaire des muscles courts périarticulaires de la hanche se fait sans aucune résistance. Cette évaluation montre que l'ensemble des muscles de la hanche donc les pélvitrochantériens et les muscles de la région iliaque, sont au moins cotés à 2, suivant la cotation de Daniels.

Pour le reste de la musculature du membre inférieur et toujours comparativement au côté sain, le testing nous montre de muscle quadriceps et des ischio – jambiers coté à 3, un triceps à 4, un muscle tibial antérieur coté à 4 aussi et les autres muscles de la jambe ont une force pratiquement comparable au membre inférieur gauche.

4.2.6. BILAN FONCTIONNEL

Pour la toilette, les repas, l'indépendance est totale, le patient utilisant son membre inférieur et supérieur gauche dans les activités de la vie quotidienne. Mais ce bilan étant réalisé avant son premier lever, la position assise bord du lit n'est pas encore obtenue.

4.2.7. BILAN PSYCHOLOGIQUE

Lié à son attrait pour la médecine, Monsieur M. s'intéresse beaucoup à sa rééducation et en particulier ici, au bilan qui lui a été fait. Mais d'un autre côté, nous avons affaire à un individu impatient de faire son entrée à la fac. de médecine, prévue dans 2 semaines et ce quelles qu'en soient les conséquences sur sa rééducation et sur sa récupération fonctionnelle et donc décidé à passer outre les conseils de son médecin, qui préconise de différer la reprise des cours, jugée trop précoce.

D'autre part nous prévoyons des examens complémentaires visant à préciser si des troubles de la mémoire et de l'attention liés au traumatisme crânien ne sont pas à envisager et donc représentant temporairement un obstacle à cette rentrée universitaire qu'il pense effectuer avec des béquilles.

4.3. RESUME DU BILAN DU MEMBRE SUPERIEUR

(pour le bilan détaillé se reporter à l'annexe)

Monsieur M. porte une orthèse de stabilisation du poignet en thermoformable en remplacement du plâtre.

Au niveau cutané, le seul élément remarquable est un cal osseux très visible au tiers moyen de la clavicule.

La mobilité articulaire de l'ensemble du membre supérieur est normale, si ce n'est une diminution de l'inclinaison en actif par rapport au côté sain.

Les consolidations des fractures de la clavicule et du radius n'étant pas encore tout à fait obtenues (encore 2 semaines pour le radius et 1 pour la clavicule) l'évaluation de la force des muscles périarticulaires de ces articulations s'effectue sans résistance. En tenant compte de ces éléments, nous constatons que l'ensemble de la musculation du membre est au moins coté à 3.

On note également une amyotrophie de l'ensemble du membre supérieur et une douleur localisée face postérieure du poignet en fin d'extension active.

Monsieur M. possède un membre supérieur qui reste fonctionnel pour les activités fines comme l'écriture et qui malheureusement aurait tendance à être utilisé un peu trop en force.

4.4. CONCLUSION DE BILAN

Ce bilan, réalisé le jour de la détraction de ce patient, nous montre sur ce membre inférieur de petites plaies de part et d'autre de la tubérosité tibiale, une douleur mécanique face interne du genou, une anesthésie localisée sous la rotule et une amyotrophie globale cuisse/jambe. La hanche présente en passif un flexum et le genou un déficit de flexion. De plus la musculature du membre inférieur reste insuffisante.

Il met aussi en évidence un membre supérieur droit, qui du fait de l'absence de consolidation de ses 2 fractures et de sa faiblesse musculaire, est source de gêne à la rééducation de la hanche.

Monsieur M. ne semble pas tout à fait conscient de l'importance des conséquences de son accident et dans l'ensemble reste assez impatient.

5. DEDUCTION DES OBJECTIFS

Les objectifs de cette rééducation sont doubles.

Nous avons tout d'abord la phase de lever progressif après ablation de la traction - suspension. Cette première phase permettant la mise en route de la phase suivante dont l'objectif principal est la déambulation du sujet.

Mais pour l'obtention de ces 2 éléments, nous devons passer par une surveillance de la cicatrisation des plaies, un traitement antalgique de la douleur localisée au genou, un entretien articulaire cumulé à des techniques de récupération des amplitudes articulaires déficitaires , une lutte contre l'amyotrophie et un travail musculaire par des manœuvres non traumatisantes pour le foyer de fracture.

De plus, préparant à la déambulation, un renforcement musculaire pour les membres du côté gauche non atteints et du membre supérieur droit dès consolidation soit environ 2 semaines après la détraction et enfin une verticalisation progressive sans appui du côté droit, doivent être envisagés.

Enfin dû à la psychologie assez particulière de ce patient, un autre objectif de la rééducation est, avant même la période de mise en charge, la précision de conseils d'hygiène de vie et d'économie de l'articulation coxo-fémorale à court et à long terme.

6. PROPOSITIONS KINESITHERAPIQUES

Quelle que soit l'étape de la rééducation, celle-ci doit être non douloureuse et non traumatisante, pour éviter la survenue de complications pour la fracture - luxation de la hanche, mais aussi pour les traumatismes du membre supérieur.

Concernant le premier lever sans appui de Monsieur M. après 45 jours d'alitement, celui-ci doit s'effectuer selon plusieurs étapes successives qui vont permettre de faire passer le patient de la position couchée à celle semi - assise, puis assis au bord du lit et enfin au fauteuil roulant manuel. Ce lever se fait de manière graduelle afin d'éviter tous les troubles d'orhostatisme et ce, ajouté à notre rôle préventif des complications possibles liées à cette étape.

Le but recherché est bien sûr l'indépendance du sujet, d'où rapidement un apprentissage des différents transferts. De plus, lié entre autre à l'absence de consolidation des foyers de fractures du membre supérieur, le sujet doit se déplacer en fauteuil roulant pendant au moins les 2 premières semaines.

Afin d'éviter toute adhérence cicatricielle aux tissus sous-jacents, gênant ainsi les glissements des différents plans les uns par rapport aux autres et donc source de diminution de la mobilité articulaire du genou, une surveillance des 2 plaies en regard de la tubérosité tibiale est effectuée ainsi qu'au pourtour de celle-ci, de même que des manœuvres de pressions glissées et de palper roulé après cicatrisation.

Pour la mobilité articulaire de la hanche, nous réalisons non seulement une mobilisation passive d'entretien de toutes les amplitudes, en insistant sur celles que l'installation en traction - suspension n'a pas permis d'accomplir (abduction, adduction et les rotations) plus des mobilisations passives prudentes pour diminuer le flexum de hanche, mais aussi, l'utilisation de montages en suspension en pouliethérapie qui permet un travail actif sans pesanteur.

Des mobilisations passives à titre de récupération d'amplitude sont pratiquées sur le genou.

La mobilisation passive de récupération ayant pour objectif de lutter contre l'enraidissement des structures capsulo – ligamentaires et les mobilisations à titre d'entretien ayant elles pour but d'éviter l'installation de rétraction capsulo – ligamentaires et musculaires.

Pour la lutte contre l'amyotrophie, nous utilisons en plus des différents exercices actifs possibles, du courant excito - moteur, ces deux éléments pouvant être associés.

Le renforcement musculaire concerne non seulement le membre inférieur atteint, mais aussi les 3 autres membres, utiles pour la verticalisation et le béquillage.

Concernant le membre inférieur droit, l'entretien de la musculature periarticulaire de la hanche est assuré par des exercices en suspension vus précédemment, mais peut être aussi réalisé en balnéothérapie (6). En utilisant la pression hydrostatique ou poussée d'Archimède qui réduit le poids du corps immergé dans l'eau, un travail actif de hanche peut être effectué en apesanteur.

Par contre pour les muscles longs biarticulaires, tels que le droit antérieur ou les ischio - jambiers, le travail musculaire contre pesanteur est envisagé à distance de la hanche, donc ici à partir de l'articulation du genou.

Puis en fin de phase sans appui, nous pratiquons des techniques plus globales, en chaînes ouvertes, reproduisant au mieux certaines actions essentielles à la marche, comme l'exercice du Quadriceps Charleston de Dotte, en remplaçant les résistances manuelles dirigées pour les muscles courts de la hanche, par des stimulations.

De même, ce renforcement musculaire global peut être utilisé pour le membre inférieur sain, afin de l'athlétiser avant la remise en charge.

En vue des transferts, de la verticalisation entre barres parallèles, de la déambulation avec des cannes anglaises, nous devons aussi envisager un renforcement des muscles abaisseurs des bras, que sont les muscles grands ronds, grands dorsaux et grands pectoraux, ajouté aux muscles triceps brachials des 2 membres supérieurs, mais ce, seulement dès consolidation des fractures du côté droit.

La verticalisation doit être progressive et sous surveillance des troubles orthostatiques. Elle se fait d'abord entre barres parallèles et doit s'accompagner d'une prise de conscience de l'absence d'appui sur le membre inférieur droit, d'où l'utilisation de basculines, associée à un travail proprioceptif d'une bonne statique verticale.

La déambulation entre les barres parallèles et avec cannes anglaises ensuite, n'est envisagée qu'une fois la consolidation du poignet et de l'épaule à droite acquise. Cette déambulation est du type marche pendulaire unilatérale, de manière à conserver le schéma de marche.

Par contre, de manière plus précoce (dès cicatrisation des plaies) un travail de déambulation en balnéothérapie est réalisé, avec une immersion maximale pour permettre une marche avec dissociation des ceintures.

En fin de séance, nous pratiquons des techniques antalgiques du type application de chaud sur la face interne de la rotule droite, pour diminuer la douleur d'origine mécanique.

Associés à cette rééducation, nous devons donner à ce patient des conseils d'hygiène de vie, de prévention ; la règle consiste à éviter toute contrainte sur l'articulation coxo - fémorale lors des différents transferts, de la verticalisation mais aussi, de limiter les appuis sur son membre supérieur droit avant consolidation, ceci pour prévenir toutes complications secondaires, sources de retard dans sa récupération voire, de conséquences irréversibles.

7. DESCRIPTION DES TECHNIQUES

7.1. METHODOLOGIE

7.1.1. LE PREMIER LEVER

Celui-ci a lieu le jour de l'ablation de la traction-suspension de Monsieur M.

Dans un souci de prévoir tous types de troubles orthostatiques, des bas de contention sont mis aux 2 membres inférieurs, afin de favoriser le retour veineux en position verticale, un contrôle de la fréquence cardiaque et de la tension artérielle pour surveiller l'apparition de syndromes d'inadaptation cardio-vasculaire sont réalisées.

Le lever se fait en plusieurs étapes. Dans un premier temps on augmente l'inclinaison du dossier du lit, puis pour protéger son côté droit, le patient fait passer son membre inférieur sain sous le membre inférieur atteint, ceci en prévision de son passage semi - assis dans le lit à assis bord de lit du côté de la lésion. Ensuite le patient effectue son transfert dans un fauteuil roulant dont le dossier est légèrement incliné en arrière et sur lequel il est prévu de placer le membre inférieur droit à l'horizontal. Lors de ces différents transferts, Monsieur M. ne doit à aucun moment prendre appui sur son membre supérieur lésé et donc doit compenser par l'utilisation de son côté sain.

Lié au fait que ce premier lever fait suite à 6 semaines de décubitus, le temps resté au fauteuil roulant est limité dans les premiers temps (1 heure le matin et 1 l'après-midi, pour la première journée) puis progressivement, celui-ci est augmenté.

7.1.2. SURVEILLANCE CICATRICIELLE

Le patient est installé en décubitus, jambes tendues. Nous réalisons une double surveillance des 2 plaies du genou : une qui a pour but de déterminer, à partir de quel moment leur cicatrisation permet au sujet d'aller en balnéothérapie et l'autre qui a pour objectif de prévenir toute adhérence cutanée.

D'où pour ce deuxième élément, des techniques de massage, du type palper - roulé qui consiste à dérouler un pli de peau grâce à une prise bidigitale (entre pouce et index) de manière longitudinale et transversale, au pourtour des plaies, suivi de pressions glissées bimanuelles longitudinales au tissu cutané en regard de la tubérosité tibiale sont effectuées.

Une fois la cicatrisation obtenue, des techniques de massage sont réalisées directement sur les 2 cicatrices, permettant à la fois de rapprocher puis d'éloigner les berges cicatricielles.

7.1.3 ENTRETIEN DE LA MOBILITE ARTICULAIRE

Pour la mobilisation passive de la hanche, Monsieur M. est installé en décubitus.

Pour les mobilisations à titre de récupération d'amplitude, celles – ci se font de façon prudente afin d'éviter toute contrainte sur l'articulation coxo – fémorale.

Placés en regard du côté lésé du patient, nous commençons par une technique de décompression articulaire de hanche reprenant le principe de la traction de Rieunau. Nous plaçons nos mains de part et d'autre des condyles fémoraux et nous effectuons une traction dans l'axe. Puis pour travailler sur le flexum de hanche, le patient maintient son membre controlatéral en triple flexions pendant que nous exerçons prudemment une mobilisation dans le sens de l'extension du membre lésé avec une main appliquée face dorsale de la cuisse.

De plus une mobilisation passive du genou est réalisée pour lutter contre le déficit de flexion.

Nous pratiquons aussi des techniques à visée d'entretien des amplitudes articulaires de la hanche.

Nous réalisons une première prise en berceau avec notre avant bras droit sur lequel repose la jambe du patient, notre main soutenant le tiers distal de la face postérieure de la cuisse et nous faisons une deuxième prise face antérieure de la cuisse afin de veiller à ce que les mouvements de flexion- extension ainsi travaillés soient bien mobilisés dans un plan sagittal strict. Pour travailler l'abduction et l'adduction, nous réalisons une prise en berceau en regard de la face postérieure de la cuisse et de la jambe du patient et en maintenant son genou en extension.

L'entretien des rotations est effectué sur un patient assis en bord de table. En position accroupie en face du membre atteint, nos deux mains de part et d'autre des faces latérales du genou, nos avant-bras encadrants sa jambe, nous mobilisons passivement cette hanche en rotation.

Associé à ces techniques passives, nous ajoutons un travail en actif sans pesanteur, réalisé par des montages en suspension dans une cage à poulies, reprenant ainsi le principe de l'attelle de suspension selon Rieunau (fig. 3). Sur ce patient en décubitus, une élingue maintenue par 3 points d'attache : 1 en regard de la

cheville, 1 autre au niveau du genou et enfin 1 dernier attaché au plafond de la cage, situé à l'aplomb de l'articulation de la hanche. Une fois les réglages faits, le patient peut mobiliser son membre inférieur ainsi suspendu, dans le plan frontal.

Le même type de montage est réalisé avec cette fois-ci, un patient installé en latérocubitus controlatéral, le membre inférieur gauche fléchi pour assuré une meilleure stabilité, avec toujours les mêmes ponts d'attache de l'élingue dont celui à l'aplomb de l'articulation de la hanche. Tout ceci permet, une fois ce membre installé en suspension, de travailler en actif dans le plan sagittal.

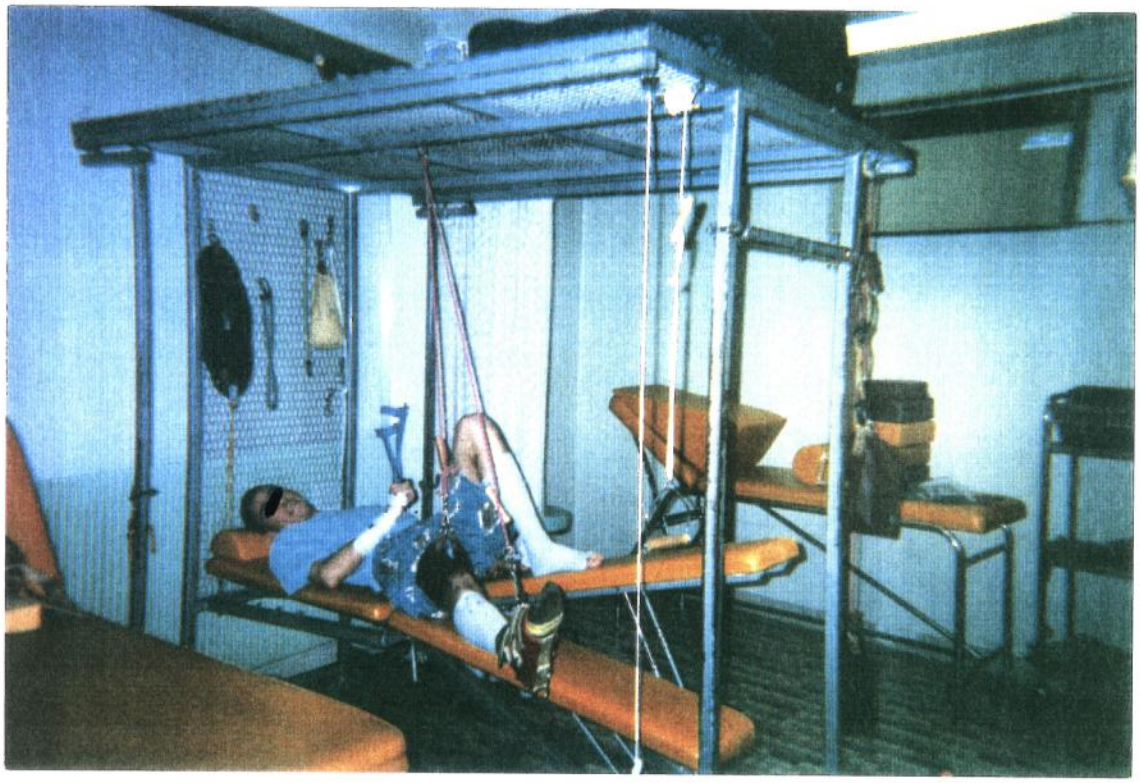

Figure 3 : montage de pouliethérapie en suspension

7.1.4. TRAVAIL MUSCULAIRE

Les muscles courts périarticulaires de la hanche droite doivent être travaillés en actif et sans action de la pesanteur. Donc cet entretien musculaire peut être effectué en pouliethérapie comme nous l'avons vu précédemment, mais également en balnéothérapie.

Dans l'eau, en position verticale et en prenant appui sur son membre inférieur sain, le patient réalise des mouvements analytiques dans les 3 plans de l'espace.

Dans les premiers temps, nous devons guider les mouvements du patient, évitant ainsi tous mouvements trop rapides qui risqueraient de créer une résistance hydrodynamique importante et qui s'opposerait aux déplacements du membre inférieur.

Durant tous ces exercices nous insistons sur un travail respiratoire associé : le mouvement se réalisant sur un temps expiratoire et le retour à la position de repos sur une inspiration, avec un temps de travail de 6 secondes et un temps de repos équivalant.

De plus un entretien musculaire contre pesanteur des muscles de la cuisse est envisagé Ce travail est associé à un traitement de l'amyotrophie de la cuisse, par électro - stimulation.

Pour les muscles ischio - jambiers, le sujet est installé en procubitus sur la table et la contraction de ces muscles entraînée par une flexion du genou jusqu'à 90° de flexion, permet un travail concentrique contre pesanteur, puis lors de la phase lente de retour du segment jambier en extension, un travail excentrique.

Cet exercice se faisant toujours avec un travail respiratoire adapté.

Combiné à ce renforcement, nous ajoutons la mise en place de courants excitomoteurs, caractérisés par une longueur d'impulsion de 0,5 millisecondes, d'impulsions rectangulaires symétriques à moyenne nulle, d'intensité permettant d'obtenir une contraction musculaire visible à l'œil nu, d'une fréquence de 50 Hz, d'un temps de stimulation de 6 secondes suivi d'un temps de repos égal et les 2 électrodes appliquées longitudinalement : l'une sur le point excitomoteur du muscle et l'autre en regard du trajet nerveux correspondant, ici le nerf sciatique. Le temps de contraction volontaire du muscle correspondant à la durée de stimulation.

Le travail du quadriceps s'effectue soit en position assise, permettant ainsi un travail de l'ensemble du groupe musculaire, dans les différentes courses angulaires ou, soit par un renforcement plus spécifique du muscle vaste interne, dans son action de verrouillage du genou, ceci à partir d'une position de décubitus avec un coussin sous le genou pour permettre l'extension de celui-ci. Comme précédemment nous y ajoutons l'utilisation de courants excitomoteurs aux paramètres adaptés (fig. 4).

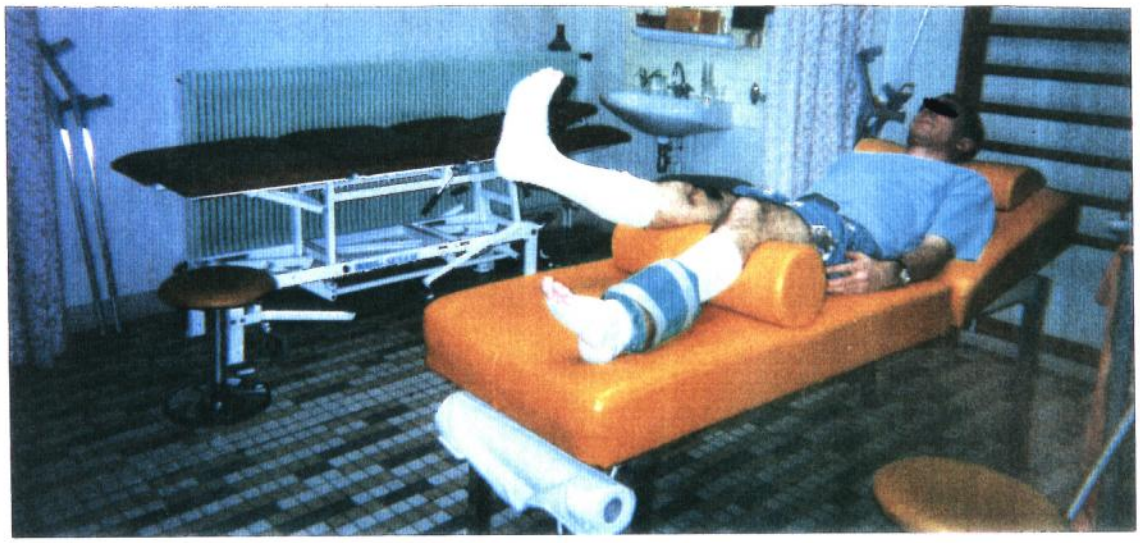

Figure 4 : renforcement musculaire de la loge antérieure de la cuisse

De manière à obtenir un travail plus global, nous employons des techniques inspirées de Dotte, du type "Quadriceps Charleston" (fig. 5).

Les résistances en regard des muscles courts périarticulaires de la hanche gauche sont remplacées par de simples stimulations. La position de départ, hanche placée en rotation externe et de là suit une succession de stimulations réalisées par les mains du thérapeute :

- une main en regard de la malléole externe pour obtenir une rotation interne de hanche
- puis la main passe sur le coup de pied pour entraîner une extension de genou
- elle passe ensuite sur la malléole externe pour une abduction de hanche
- puis elle s'inverse pour aller sur la malléole interne pour une adduction de hanche
- la main se dirige ensuite face postérieure du calcanéum pour stimuler la flexion du genou
- et pour terminer une dernière stimulation sur la malléole interne pour obtenir la rotation externe de hanche

Pour ce membre, cette technique est plus indiquée en fin de phase sans appui. Ce type d'exercice peut être utilisé pour athlétiser le membre inférieur sain, en remplaçant les stimulations par des résistances d'intensité croissante et ce, avant la remise en charge.

Figure 5 : travail actif global inspiré de Dotte

Pour lutter contre l'amyotrophie et la faiblesse des muscles de la jambe du côté lésé, un renforcement des différentes loges est envisagé, en insistant d'après le bilan, plus particulièrement sur le muscle triceps et tibial antérieur. Ce travail est réalisé sur ce patient, installé en décubitus, avec des résistances appliquées par le thérapeute à partir du pied.

Le renforcement des muscles abaisseurs des deux bras n'est effectué qu'à partir de la deuxième semaine après les tractions. Monsieur M. continuant à porter son orthèse à droite lors de ces différents exercices. Ce travail d'adduction contre résistance est réalisé en pouliethérapie, par un montage poids- poulies résistant qui permet de travailler ce groupe musculaire de la course moyenne à la course interne.

7.1.5. VERTICALISATION

Elle est réalisée entre barres parallèles. Les mêmes précautions que lors du premier lever sont prises, pour éviter les troubles orthostatiques. Au moment du passage du fauteuil à la position verticale, le patient ne doit utiliser que son côté sain pour prendre appui et de même, une fois entre les barres parallèles, celui-ci ne doit pas se maintenir avec son membre supérieur droit pendant sa période de consolidation.

Cette verticalisation est travaillée sur basculine pour inciter le sujet à transférer le poids du corps sur la balance placée sous son membre sain tandis que celle placée sous le membre droit, doit indiquer 0 Kg, donc seulement poser le pied, mais sans appuyer sur le membre. Cet exercice s'effectue d'abord pieds nus pour faciliter la proprioception du patient, puis rapidement avec les chaussures qu'il est appelé à utiliser à l'occasion de la déambulation. Sa tendance à s'incliner exagérément du côté sain est corrigée par un travail de rééquilibrage de la statique verticale devant une glace orthopédique.

7.1.6. DEAMBULATION

De manière assez précoce, celle-ci est réalisée en balnéothérapie. Pour diminuer au maximum le poids du corps, le patient doit être immergé de façon à avoir les épaules dans l'eau au moment de la déambulation.
On insiste sur la dissociation des ceintures pendant cette marche qui, pour atténuer les forces hydrodynamiques, doit être très lente.

Deux semaines après détraction, nous commençons la déambulation entre barres parallèles, avec maintien de l'orthèse palmaire (conservée ici dans un rôle de prévention). Nous lui apprenons la marche pendulaire unilatérale, qui se poursuit avec l'utilisation de cannes anglaises. Nous insistons bien sur la pratique du pas simulé à droite, ce que Monsieur M. à tendance à oublier assez souvent. De plus, nous devons travailler la notion de poser le pied au sol mais sans appuyer pendant le pas simulé et pour ce faire, nous utilisons un élément en mousse placé dans la chaussure comme rappel proprioceptif, la consigne étant de poser le pied sans trop écraser la mousse.

7.1.7. TRAITEMENT ANTALGIQUE

En fin de séance, pour diminuer les douleurs mécaniques, nous appliquons en regard de la face interne du genou, une compresse de paraffine chaude.

7.1.8. CONSEILS D'HYGIENE DE VIE

Pendant les premières semaines, nous devons insister, chez ce patient, sur l'absence d'appui sur son membre supérieur droit lors des différents transferts dans la journée. Durant cette période, il doit prendre sa douche en position assise et non debout pour éviter tout risque de chute et en balnéothérapie, pour les mêmes raisons, les transferts sont limités au maximum.

De plus afin d'éviter toutes complications secondaires que nous devons expliquer au patient pour mieux le sensibiliser, que toute flexion active de hanche en position assise ou couchée entraîne des contraintes sur l'articulation, pouvant aller jusqu'à 1,5 fois le poids du corps.

7.2. POSOLOGIE

Pendant les 2 premières semaines du traitement, Monsieur M. a eu une rééducation biquotidienne, à raison d'1 heure par séance. Puis jusqu'à son départ, les séances sont passées à 1 heure 30, mais uniquement l'après-midi.

7.3. DIFFICULTES RENCONTREES

Par moment ce patient peut faire preuve d'un profond intérêt pour sa rééducation, alors qu'à d'autres instants, il va prendre des risques inconsidérés. Bien que nous lui ayons interdit l'utilisation de cannes chez lui, pendant les premiers temps de son retour à son domicile, il a pourtant réussi à s'en procurer pour le week-end, allant donc à l'encontre de l'apprentissage progressif de la prise d'appui et du béquillage qui doit seulement être pratiqué au moment de la rééducation, au tout début.

L'oubli plus ou moins volontaire de son orthèse à domicile entraine un ralentissement dans l'apprentissage de la marche corrigée (car juste après consolidation des fractures du membre supérieur, le sujet a pour consigne de conserver son immobilisation anti - brachio - palmaire pendant les déambulations et les transferts).

7.4. MODIFICATIONS DU TRAITEMENT

Du fait de la diminution du nombre d'heures de séances à partir du 28 septembre, la balnéothérapie est abandonnée.

8. BILAN DE FIN DE STAGE

Il correspond à la sortie de Monsieur M. du centre de rééducation le 9 octobre 1998.

8.1. CONCLUSION DU BILAN

La consolidation osseuse du membre inférieur n'est toujours pas acquise à ce jour.
Les deux plaies sont encore légèrement adhérentes, mais non aucune répercussion sur la mobilité articulaire. Nous constatons par contre une amyotrophie de la cuisse et de la jambe avec des différences centimétriques de 2,5 à 3 cm par rapport au coté sain. Nous avons une diminution de la sensibilité extéroceptive de la face inférieure de la rotule.
Le bilan articulaire, toujours réalisé en actif nous montre des résultats similaires à ceux de la cuisse gauche. A ce jour, l'évaluation de la force des muscles courts périarticulaires de la hanche contre pesanteur n'est toujours pas envisageable, par contre celle des ischio - jambiers et du quadriceps est quantifiée à 3 selon le testing de Daniels.

Les fractures du membre supérieur droit sont totalement consolidées et ce, sans complications secondaires.

Nous constatons surtout par rapport au coté sain, une faiblesse musculaire des muscles rotateurs et abaisseurs d'épaule.

Au niveau fonctionnel, la marche pendulaire unilatérale est acquise mais il persiste un déséquilibre en avant lors de la marche en terrain plat.

Monsieur M. a fait sa rentrée en faculté de médecine comme "il'' le souhaitait, alors que des tests de mémoires réalisés le 22 septembre ont démontré l'existence de troubles de l'attention, mais pas de troubles de la mémoire à court terme.

8.2. COMPARAISON AVEC LE BILAN DE DEPART

Il subsiste encore des adhérences cutanées localisées en regard des cicatrices. L'anesthésie située au niveau de la rotule a évoluée en hyposensibilité extéroceptive et les douleurs mécaniques face interne du genou ont disparu. Le bilan articulaire actif de la hanche montre des amplitudes identiques au coté sain donc il n'y a plus de déficit d'extension de hanche et de flexion de genou.

La force musculaire de l'ensemble du membre inférieur droit est améliorée, avec des muscles de la jambe (dont le triceps sural et le tibial antérieur) ayant une force comparable à l'autre coté.

De plus, que ce soit au niveau du membre inférieur ou supérieur droit, les aptitudes fonctionnelles sont meilleures. La déambulation avec cannes et sans appui du coté atteint est bien intégrée et pour son membre supérieur Monsieur M. est capable de prendre correctement des notes durant ses cours.

Par contre les problèmes psychologiques, mis en évidence lors du bilan de départ, sont toujours présents et de plus, des examens complémentaires ont mis en évidence des troubles de l'attention et des doutes planes encore sur la possibilité de troubles de la mémoire à long terme.

9. CONCLUSION

Ce mémoire a eu pour objectif, de montrer une prise en charge kinésithérapique, d'une fracture - luxation de hanche, traitée par traction - suspension selon Rieunau, lors de la phase de lever sans appui. Cette rééducation étant réalisée dans un contexte de polytraumatismes.

Cette phase avant consolidation, doit être poursuivie ici, en dehors du centre de rééducation et à laquelle fait suite la phase de mise en charge. Cette dernière a pour buts, en plus d'une surveillance constante des complications tardives possibles, que sont la coxarthrose post - traumatique, la nécrose post - fracturaire du cotyle et les ossifications péri - articulaires (2), l'apprentissage de l'appui progressif sur son membre inférieur droit, suivi dès que possible de l'abandon des cannes anglaises et d'une rééducation à la marche.

Doit être adjoint, une récupération musculaire de l'ensemble du membre inférieur, en insistant sur les muscles périarticulaires de l'articulation coxo - fémorale dont le moyen fessier pour redonner une bonne stabilité de la hanche en charge. Donc un renforcement contre résistances en analytique et en global, en isométrique et en isotonique, en chaîne ouverte et surtout en chaîne fermée, est à réaliser.

Cette rééducation doit aussi comprendre un travail articulaire passif de la hanche, alors autorisé à cette phase.

A long terme, chez ce sujet jeune, devra être entrepris un réentrainement à l'effort : escalier, marche sur terrain accidenté, associé à des conseils d'hygiène de vie et d'économie articulaire qui orienteront Monsieur M. à pratiquer des sports adaptés.

BIBLIOGRAPHIE

1. JUDET R., LETOURNEL L. - Les fractures du cotyle. – Masson, 1974.

2. MAZAS F.- Appareil locomoteur, fractures du cotyle. - troisième édition. - Paris- Encycl. Méd. Chir. 1982.100p

3. RIEUNAU G. - Appareillage en suspension et traction, techniques du traitement des fractures fermées. Paris : Masson , 1957

4. RIEUNAU G. - Manuel de traumatologie - Quatrième Edition par Guy Uthéza -.Paris : Masson ,1983.

5. ROUVIERE H. - Anatomie Humaine tome 3 - Onzième Edition - Paris : Masson, 1978.

6. SIMEON L. - Hanche opérée et médecine de rééducation – Collection de Pathologie locomotrice tome 3 – Paris :Masson 1981 – 243 p.

7. THAURY M. N., GODEBOUT J. et DESTER F. – Rééducation après fracture du cotyle – Hanche opérée et médecine de rééducation – Paris : Masson 1981,p 239- 243

ANNEXE

BILAN DU MEMBRE SUPERIEUR

1. INSPECTION

Le patient une orthèse en thermoformable anti – brachio – palmaire de stabilisation du poignet en rectitude.

Nous observons : - un cal vicieux au tiers moyen de la clavicule

- une amyotrophie globale bras et avant bras

Monsieur M. décrit une douleur de type mécanique, en extension de poignet lors de la mobilisation active

2. PALPATION

Elle ne met en évidence aucun signe inflammatoire, ni contracture musculaire.

3. BILAN SENSITIF

Il n'y a aucun trouble de la sensibilité superficielle et profonde.

4. BILAN ARTICULAIRE

Pas de limitation d'amplitude articulaire au niveau de la région scapulaire droite en actif et en passif, les articulations sterno – claviculaire et acromio – claviculaire présentant une mobilité analogue au côté sain.

Les amplitudes articulaires du coude sont normales.

Au niveau du poignet droit, la consolidation osseuse n'étant pas acquise, seul un bilan actif est effectué. Celui ci montre des amplitudes de flexion et extension normales mais une diminution de l'inclinaison ulnaire de 5°et de l'inclinaison radiale de 10° par rapport au membre gauche.

5. BILAN MUSCULAIRE

La consolidation de la clavicule et du poignet n'étant pas encore obtenue, l'évaluation de la force musculaire se fait au maximum contre l'action de la pesanteur. En tenant compte de cet élément, nous constatons que l'ensemble des muscles de l'épaule sont cotés à 3, ainsi que les muscles des articulations sous - jacentes.