MINISTERE DE LA SANTE
REGION LORRAINE
INSTITUT DE FORMATION EN MASSO-KINESITHERAPIE
DE NANCY

Prise en charge kinésithérapique d'un patient polytraumatisé présentant essentiellement une fracture articulaire du genou et des fractures aux poignets.

Rapport du travail écrit personnel
Présenté par Laurent DEKNUYT
Etudiant en 3ème année de Kinésithérapie
En vue de l'obtention du Diplôme
d'Etat de masseur-kinésithérapeute 1999-2000

SOMMAIRE

RESUME

1. INTRODUCTION 1

1.1 Histoire du malade et de la maladie. 1
1.2 Aspect anatomo-pathologique 2
1.2.1. Fracture sus et inter-condylienne 2
1.2.2. Fracture de l'extrémité inférieure du radius. 3
1.3 Les Traitements Médicaux Et Chirurgicaux 5
1.3.1. Le traitement chirurgical (Annexe 1) 5
1.3.1.1. La fracture sus et inter-condylienne du fémur droit. 5
1.3.1.2. La fracture de Pouteau Colles du poignet droit 5
1.3.1.3. La fracture éclatement ouverte du poignet gauche. 7
1.3.2. Le traitement médical 7

2. BILAN DE DEPART A LA DATE DU 23 OCTOBRE 1998. 8

2.1 Etude Du Dossier Médical Et Anamnese 8
2.2 Inspection 8
2.3 Palpation 10
2.4 Bilan Articulaire 10
2.5 Bilan Musculaire 11
2.6 Bilan Respiratoire 12
2.7 Bilan Sensitif 12
2.8 Bilan Fonctionnel 12
2.9 Conclusion du bilan 12
2.10 Objectif de traitement. 13

3. PROPOSITION KINESITHERAPIQUE 14

3.1 Désencombrement pulmonaire 14
3.2 Résorption de l'œdème 14
3.3 Récupération de la mobilité et la motilité des doigts 15
3.4 Récupération de la flexion du genou droit 15
3.5 Récupération de la mobilité du poignet droit 15
3.6 Prévention des complications du decubitus 16
3.7 Récupération et entretien de la force du quadriceps droit. 16
3.8 Entretien articulaire et musculaire 16

4. DESCRIPTION DE L'APPLICATION PRATIQUE DES TECHNIQUES 16

4.1 Le désencombrement pulmonaire 16
4.2 La résorption de l'œdème 17
4.3 Mobilisation des doigts 18
4.4 La mobilisation du genou droit sur arthromoteur. 19
4.5 La mobilisation du poignet droit 19
4.6 Prévention des complications du décubitus 19
4.7 Réveil et renforcement du quadriceps droit 20
4.8 Entretien articulaire et musculaire 21

5. BILAN DE FIN DE STAGE ET DISCUSSION. 21
5.1 Résultat du bilan (effectué le 29/10/98) 21
5.1.1. Inspection 21
5.1.2. Palpation 22
5.1.3. Bilan articulaire 22
5.1.4. Bilan musculaire 23
5.1.5. Bilan sensitif 23
5.1.6. Bilan respiratoire 23
5.1.7. Bilan fonctionnel 24
5.2 Comparaison avec le bilan de départ 24
6. CONCLUSION 25
BIBLIOGRAPHIE
ANNEXES

RESUME

Il s'agit d'un homme âgé de 55 ans droitier qui a fait une chute du 1er étage dans la nuit du 19 au 20 septembre 1998.

Le patient hospitalisé aux urgences présente une fracture fermée sus et intercondylienne du fémur droit, une fracture ouverte du poignet gauche et une fracture de Pouteau Colle déplacée du poignet droit.

Lors de l'intervention du 21/09/98 le chirurgien a mis en place une lame plaque coudée au niveau de l'extrémité inférieure du fémur droit, un fixateur externe pour le poignet gauche et un embrochage intra-focal de Kapendji au niveau du poignet droit.

Notre prise en charge kinésithérapique en réanimation chirurgicale du 22/09 au 05/10 nécessitera des séances pluri-quotidiennes (jusqu'à 5 séances par jour), en effet les principales difficultés à ce stade sont la douleur et la fatigabilité du patient.

Nous avons poursuivi notre prise en charge au service de chirurgie A à partir du 05/10 et ce jusqu'au 30/10. A ce stade le patient est beaucoup moins fatigable et nous pouvons effectuer des séances plus longues et plus intensives. La principale difficulté rencontrée étant la flexion du genou droit difficile à obtenir au-delà de 60°.

Mots clés : douleur, fatigabilité, pluri-quotidien

1. INTRODUCTION

1.1 Histoire du malade et de la maladie.

Il s'agit d'un patient droitier âgé de 55 ans de nationalité allemande, il parle un peu français. Il est chef d'entreprise en Allemagne. Son épouse est française, c'est pour cette raison qu'il habite en Allemagne et en France.

Ce patient fume une quantité importante de cigares.

Monsieur K a fait une chute du 1er étage dans la nuit du 20 au 21 septembre 1998 en état d'exogenose. Il en résulte un poly-traumatisme, associant une fracture fermée sus et inter condylienne en T du fémur, une fracture ouverte du poignet gauche, une fracture de Pouteau Colles déplacée du poignet droit et une fracture du sinus frontal droit.

A son entrée à l'hôpital au service des urgences, les deux poignets ont été réduits orthopédiquement (plâtrés) et le fémur droit mis en traction. L'intervention chirurgicale a eu lieu le 21/09/1998. Le chirurgien a mis en place sur le fémur droit, après réduction de la fracture et dégagement d'une portion du quadriceps qui était insérée dans le foyer de fracture, deux vis en compression et une lame plaque coudée maintenue par six vis, sur le poignet gauche un fixateur externe et sur le poignet droit un embrochage intra-focal de Kapendji.

Après l'intervention, le genou droit sera gardé sous attelle de Zimmer pendant six semaines et le poignet droit immobilisé en flexion par une orthèse pendant deux semaines. Au service de réanimation chirurgicale le patient présente une température élevée et de violentes douleurs. Il est mis en place un traitement antalgique qui associe profénid, temgésic et pro-dafalgan en intra-veineuse. Le scanner crânien réalisé montre un élargissement des espaces sus arachnoïdien mais pas d'hématome intracrânien ni d'atteinte neurologique.

Le scanner thoracique montre une contusion pulmonaire étendue au niveau du lobe inférieur droit avec épanchement pleural droit, et des zones contuses plus réduites dans le lobe inférieur gauche, pas de pneumothorax.

Le 5 octobre Mr. K est transféré au service de chirurgie A.

L'orthèse du poignet droit est enlevé le 6/10/98 (J+15).

La rééducation est interrompue le 7/10/98. En effet, à la suite de maux de tête importants un scanner cérébral est réalisé et montre une pneumo-céphalie et un abcès, le patient est alors envoyé dans un centre de neurochirurgie où il subira une intervention.

Le patient est de retour à Saint-Dié dans le service de chirurgie A ,le 14/10/98 sans séquelles neurologiques.

Il bénéficiera ensuite d'une nouvelle intervention sur son poignet gauche le 19/10/98 pour l'ablation du fixateur externe et mise en place d'une lame-plaque en T sur le radius. Il sera ensuite immobilisé en légère flexion pendant trois semaines.

1.2 Aspect anatomo-pathologique

1.2.1. Fracture sus et inter-condylienne

Dans ces fractures la fréquence du poly-traumatisme est de 40 à 60 % chez le sujet jeune (4).

Il s'agit d'une fracture articulaire du genou associant un trait horizontal au tiers inférieur du fémur et un trait de refend vertical qui sépare les deux condyles (Fig. 1).

L'extrémité inférieure du fémur bascule en arrière sous la traction des muscles gastrocnémiens, ce qui crée le déplacement postérieur (Fig. 2).

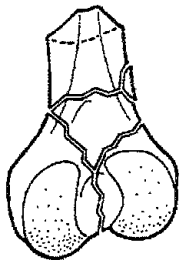

Figure 1 : fracture sus et Intercondylienne simple.

Figure 2 : le déplacement postérieur du fragment inférieur.

Sur les clichés radiologiques de face et de profil l'interprétation est facile (fig. 3 et 4) (annexe II)

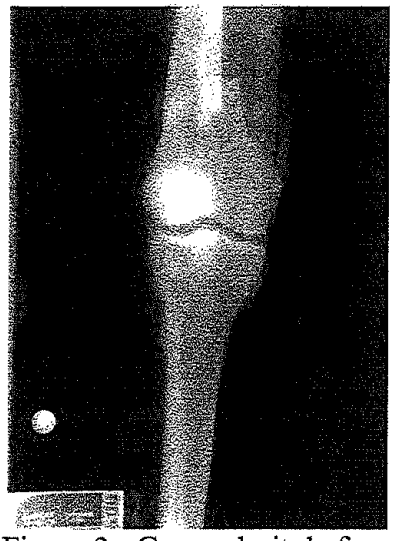

Figure 3 : Genou droit de face

Figure 4 : Genou droit de profil

De plus, dans ce cas précis, la face profonde du quadriceps est insérée dans le foyer de fracture et provoque un saignement important du quadriceps.

1.2.2. Fracture de l'extrémité inférieure du radius.

Les fractures du poignet représente 2% de l'ensemble des fractures (4). Ce sont des fractures fréquentes mais très diversifiées.

- Classification de P. Grumillier (4).

- Fracture de type postérieur

. Fracture extra-articulaire type Pouteau Colle (stade I-II-III en fonction de la cominution postérieure).

. Fracture à fragments postéro-interne.

. Fracture articulaire complexe.

. Fracture partielle

- Fracture de type antérieur

. Fracture extra-articulaire type Goyrand

. Fracture marginale antérieure simple.

. Fracture marginale antérieure complexe

- Fracture éclatement

La gravité de la fracture est d'autant plus grande que le trait est bas situé, les fragments nombreux et l'os porotique. Parmi les éléments associés :

- Fracture de la styloïde Cubitale
- Les luxations cubitales inférieures
- Les atteintes des os de la première rangée du carpe

Au niveau du poignet droit nous avons à faire à une fracture de type Pouteau Colles de stade II. 80 % des fractures du poignet sont à composante postérieure (4).

Ces fractures à composante postérieure résulte d'un mécanisme en « compression – extension » (5)(7)(1)(6). « Ce mécanisme est bien connu et décrit dans la théorie de la «poutre console » de Lewis ».

« Lors de la chute, le radius agit comme une «poutre console » fixée dans le sol. Lors des fractures à déplacement postérieur du fragment inférieur, si le ligament antérieur, le semi-lunaire ou le scaphoïde résiste la compression transmise à ceux-ci est retransmise directement

au radius, la partie dorsale subissant des contraintes de pression, la ventrale des contraintes de tension ».

Au niveau du poignet gauche il s'agit d'une fracture éclatement associée à une fracture de l'extrémité inférieure de l'Ulna.

De plus un fragment antérieur a provoqué l'ouverture cutanée.

1.3 Les traitements médicaux et chirurgicaux

1.3.1. Le traitement chirurgical (Annexe I)

1.3.1.1. La fracture sus et inter-condylienne du fémur droit.

Mise en place d'une lame plaque coudée à 95°, qui permet de maintenir le foyer de fracture au niveau de la diaphyse et qui permet également de maintenir le trait intercondylien. (Annexe III)

En effet, les fractures sus condylienne requièrent un montage très solide comportant une prise transversale et suffisamment postérieur dans les condyles ainsi qu'une fixation à la diaphyse par une plaque avec au moins quatre vis au-dessus du foyer (1).

De plus, les foyers de fracture sont maintenus par deux vis.

Le montage réalisé est stable et non solide et complété d'une immobilisation sous attelle de type « Zimmer » pendant six semaines sans appui.

1.3.1.2. La fracture de Pouteau Colles du poignet droit

Les statistiques montrent que moins de 50 % des fractures du poignet ont des résultats satisfaisants. En effet, l'immobilisation indispensable dans le traitement entraîne une

interruption fonctionnelle de la main et par la suite il y a des difficultés à récupérer une main fonctionnelle (3).

L'idéal, serait donc une immobilisation nulle grâce à une ostéosynthèse stable réalisée à minima (3).

KAPANDJI propose en 1976 une nouvelle méthode : le double embrochage intra-focal.

Le principe repose sur le fait que les broches pénètrent par le trait de fracture, agissent comme des butées empêchant le fragment de se déplacer en dehors ou en arrière. Les broches pénètrent par le trait de fracture et se fixent dans la corticale opposée (Fig 5). Il n'y a alors normalement plus besoin d'immobilisation. La rééducation peut alors commencer immédiatement (3) (1) (5).

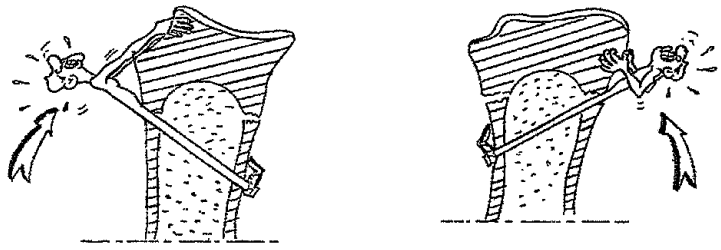

Figure 5 : Le double embrochage intra focal

Dans certains cas, une troisième broche est ajoutée pour un meilleur maintien du fragment postérieur (3). (annexe IV)

Dans le cas de Monsieur K, l'embrochage a été suivi d'une immobilisation par une attelle antérieure pendant deux semaines.

1.3.1.3. La fracture éclatement ouverte du poignet gauche.

Mise en place d'un fixateur de HOFFMAN.

La mise en place d'un fixateur externe est indiquée dans le cas de fractures comminutives avec grande instabilité (1).

En effet, les muscles longitudinaux de l'avant bras exercent sur le foyer de fracture des forces de compression importantes qui créent une grande instabilité (7).

Trois fiches distales sont implantées dans le deuxième métacarpien et trois fiches proximales à l'union du tiers moyen et du tiers inférieur là où le radius est sous-cutané. La transfixation des parties molles est limitée au maximum (7).

La fracture est réduite par un mouvement en flexion, pronation et légère inclinaison ulnaire. Il faut éviter toute traction excessive qui serait risque d'algodystrophie (1).

L'axe du dispositif est ainsi parallèle à celui des forces longitudinales de compression auxquelles il s'oppose (7).

Dans ce cas précis, l'ouverture cutanée est une indication supplémentaire à la mise en place d'un fixateur externe (annexe V).

Sur les radiographies, nous voyons qu'un fragment antérieur persiste. Une nouvelle intervention sera effectuée après cicatrisation de l'ouverture cutanée, à ce moment le fixateur externe sera retiré et il sera mis en place une plaque après réduction du fragment antérieur

1.3.2. Le traitement médical

En réanimation chirurgicale, le patient bénéficie d'un traitement médical antalgique qui associe Proténid et Temgesic en perfusion pendant 48 h. Puis par la suite, du Temgésic en comprimés sub-linguaux. Nous organisons en lien avec les infirmières les horaires des

séances en fonction des prises antalgiques pour que les comprimés soient pris ½ h avant la séance.

2. BILAN DE DEPART à la date du 23 octobre 1998.

2.1 Etude du dossier médical et anamnese

Chef d'entreprise allemand

55 ans

droitier

fumeur : 30 cigares/jours

porte des lunettes

allergie au Voltarène, au sparadrap et à l'élestoplaste

loisirs : aime se promener en montagne avec ses chiens

A l'interrogatoire, le patient se dit extrêmement fatigué et décrit des douleurs «partout ». Les plus violentes se situent au niveau de l'avant-bras gauche, un peu moins importantes au niveau de la main droite et du genou droit. Des douleurs également moins importantes se manifestent dans les zones légèrement contusionnées. Il présente également des maux de tête et une température élevée (38°).

- Bilan radiologique :

On note une vis qui dépasse du condyle interne au niveau du genou droit et un fragment déplacé au niveau de la face antérieure du poignet gauche.

2.2 Inspection

En réanimation chirurgicale :

Le patient est en décubitus, avec la tête du lit légèrement relevée.

Les membres inférieurs sont en extension, le membre inférieur droit est équipé d'une attelle cruro-jambière de type « Zimmer » et positionné en rotation neutre grâce à une cassette en mousse.

Il n'y a pas d'attitude vicieuse au niveau des membres inférieurs.

Les membres supérieurs sont positionnés le long du corps avec les avant-bras reposant sur l'abdomen.

Le poignet droit est équipé d'une attelle anté-brachio-palmaire et l'avant-bras gauche d'un fixateur externe.

- Bilan cutané et trophique.

On note un œdème important au niveau de l'avant-bras gauche et de la main gauche.

Mesures centimétriques : - 21 cm au niveau des styloïdes
- 29 au plus gros de l'avant-bras

Au niveau du poignet droit l'attelle ne nous laisse voir que les doigts qui sont également oedématiés, mais moins que la main gauche.

On note également un important hématome à la face interne du coude et de l'avant-bras gauche.

Le genou gauche est oedématié.

On voit des lésions cutanées superficielles au niveau du dos du pied, à la face antérieure de la jambe et du genou gauche.

On remarque la suture au niveau de l'impact frontal et un nez contusionné.

2.3 Palpation

L'œdème des membres supérieurs prend le godet. Il s'agit donc d'un œdème veineux.

Il y a des douleurs importantes à la palpation des doigts et de l'avant-bras gauche.

On a un signe du glaçon positif au niveau du genou gauche. Une ponction réalisée le 25 septembre 1998 nous montrera qu'il s'agit d'une hémarthrose.

Les deux genoux et les deux mains sont chauds également.

2.4 Bilan articulaire

(F/E = flexion /extension, Prono/sup = pronation/supination, IR/IU = Inclinaison radiale/inclinaison ulnaire).

- <u>des membres inférieurs</u>

Genou gauche : F/E 100/5/0 limité par la douleur en flexion et par l'œdème en extension.

Genou droit : F/E 30/0/0 (Le bilan a été réalisé le 25 septembre date à laquelle le chirurgien a donné l'autorisation de fléchir sur arthromoteur.)

La flexion est limitée par une douleur violente et par une contraction de défense du quadriceps.

Au niveau des autres articulations du membre inférieur, rien à signaler.

Le bilan de la hanche droite étant réalisé genou en extension avec l'attelle.

- <u>Des membres supérieurs</u> :

Coude gauche : F/E 140/30/0

Coude droit : F/E 140/20/0

L'extension des deux coudes est limitée par une douleur, la prono-supination également.

Poignet droit :

Bilan réalisé à J+15 (ablation de l'orthèse) en actif aidé.

F/E 40/0/10 Prono/sup 60/0/30 IR/IU 20/10/15

- Bilan des deux mains : avec goniomètre de Baltazar (voir tableau 1 et 2 en annexe VI)

La mobilité de toutes les articulations des doigts est réduite. Il s'agit surtout d'une limitation globale en flexion, passivement l'extension des doigts n'est pas limitée de façon importante. Globalement, la main gauche est moins mobile que la droite. Les amplitudes des deux mains sont limitées par des douleurs violentes.

Remarques : la fatigabilité du patient et la douleur ont exigé que les bilans des deux mains ne soient pas faits le même jour.

La douleur au niveau des mains et du genou déclenchée lors de la mobilisation sont cotées à 10 sur une échelle visuelle analogique par le patient (= douleur maxi).

2.5 Bilan musculaire

- des membres inférieurs :

Quadriceps droit : pas de contraction

Quadriceps gauche : contraction visible, mais pas de mouvements possibles.

Rien à signaler au niveau des muscles de la hanche, de la cheville, et du pied. Des mouvements contre résistance sont possibles.

- des membres supérieurs :

Les coudes : flexion et extension possible dans les amplitudes non douloureuses.

Au niveau des épaules rien à signaler.

Les mains : (voir tableau 1 et 2 en annexe VI) la mobilité est réduite dans le sens de l'ouverture et également dans le sens de la fermeture de la main. La motilité de la main gauche est la moins importante.

2.6 Bilan respiratoire

La radio pulmonaire montre une contusion pulmonaire importante à droite.

A l'auscultation, on entend des crépitants à droite ainsi qu'à gauche mais de façon moins nette.

2.7 Bilan sensitif

On a une hypoesthésie des deux mains dans le territoire du nerf médian.

2.8 Bilan fonctionnel

Le patient en service de réanimation chirurgicale, est totalement dépendant et ne peut pas sonner ni commander le lit à l'aide des boutons. La douleur le limite dans ses moindres mouvements.

2.9 Conclusion du bilan

Nous avons à faire à un chef d'entreprise droitier âgé de 55 ans victime d'un polytraumatisme important en phase post-opératoire.

Le patient décrit des douleurs violentes à la palpation mais surtout à la mobilisation des doigts et du genou gauche ainsi qu'à la palpation des avant-bras et à la mobilisation du poignet droit.

Au niveau cutané et trophique, nous notons des lésions cutanées types éraflures sur le membre inférieur droit, mais surtout un œdème important des deux membres supérieurs et également au niveau du genou gauche. Ces zones oedématiées vont favoriser l'enraidissement.

Au niveau articulaire, nous avons une limitation de flexion du genou droit, un déficit d'ouverture et de fermeture des doigts des deux mains. Nous avons également un déficit de flexion en fin d'amplitude au niveau du genou gauche et après deux semaines d'immobilisation, une diminution des amplitudes du poignet droit.

L'extension des coudes est également limitée.

Ces restrictions d'amplitudes sont dues à la douleur, il existe un risque majeur d'enraidissement au niveau de toutes les articulations.

Au niveau musculaire, nous avons une sidération du quadriceps droit et une diminution de la force du quadriceps gauche. Nous avons également une diminution de la motilité des deux mains aussi bien en fermeture qu'en ouverture.

Sur le versant respiratoire, nous avons un encombrement pulmonaire avec des antécédents de tabagisme.

Au niveau fonctionnel, le patient est totalement dépendant, aucune préhension n'est possible.

2.10 Objectif de traitement.

- Désencombrement pulmonaire afin de faciliter la ventilation et d'éviter les complications pulmonaires et ainsi diminuer la fatigabilité du patient.
- Résorption de l'œdème et prise en charge de la douleur afin d'éviter l'enraidissement.

- Entretien articulaire et récupération de la motilité des deux mains afin de redonner au patient des membres supérieurs fonctionnels pour avoir une certaine autonomie en chambre et bien sûr à long terme.
- Récupération de la flexion du genou droit afin d'éviter les adhérences dues au saignement du quadriceps et de ne pas avoir de boiterie à la marche.
- Récupération de la mobilité du poignet droit après deux semaines d'immobilisation.
- Prévention des complications du décubitus.
- Récupération et entretien de la force du quadriceps droit.
- Récupération de la flexion complète du genou gauche.
- Entretien des articulations saines et entretien musculaire global afin d'éviter des enraidissements et une amyotrophie trop importante.

3. PROPOSITION KINESITHERAPIQUE

3.1 Désencombrement pulmonaire

Nous allons utiliser l'aérosolthérapie afin d'humidifier les sécrétions et les vibrations mécaniques qui permettent de fluidifier les sécrétions (effet tixotropique). Ensuite la ventilation dirigée permettra de faire remonter les sécrétions puis nous utiliserons les accélérations de flux expiratoire pour faire expectorer le patient.

3.2 Résorption de l'œdème

L'œdème est traité par la cryothérapie et la déclive auxquels vont venir s'ajouter des mouvements actifs de la main.

Le massage circulatoire n'est pas possible à cause de la douleur, du fixateur externe et du foyer de fracture.

La déclive favorise le retour veineux et les mouvements actifs de la main permettent une contraction des muscles de l'avant-bras et vont avoir un effet de pompe et chasser le sang vers le cœur.

3.3 Récupération de la mobilité et la motilité des doigts

Nous utiliserons la mobilisation passive en flexion/extension d'abord analytique puis globale afin d'assouplir les doigts oedématiés. Une fois les doigts assouplis passivement, nous ferons de la mobilisation active aidée, puis en progression nous ferons de la mobilisation active libre afin de conserver les amplitudes acquises passivement. Nous respecterons bien sur la règle de non-douleur.

3.4 Récupération de la flexion du genou droit

La flexion du genou est réalisée sur arthromoteur, ainsi le foyer de fracture n'est pas en porte à faux et nous obtenons un meilleur relâchement du patient qu'avec des prises manuelles. De plus, l'arthromoteur permet une mobilisation très lente et régulière.
Le but de la mobilisation est de fléchir le genou au maximum afin d'éviter les adhérences des tissus mous avec le plan sous-jacent.

3.5 Récupération de la mobilité du poignet droit

A l'ablation de l'orthèse nous effectuerons des mobilisations actives aidées d'abord même si la mobilisation passive est autorisée d'emblée par le chirurgien, puis de la mobilisation passive par la suite.

L'actif-aidé permet d'avoir une participation motrice du patient et de ne pas être traumatisant pour le foyer de facture. De plus, nous conseillerons au patient des exercices d'auto-mobilisation qui permettront une mobilisation pluri-quotidiennes et régulière.

3.6 Prévention des complications du decubitus.

Afin d'éviter les complications thrombo-emboliques et cutanées (escarres) nous installerons le patient de façon correcte en utilisant la déclive et de manière à éviter les attitudes vicieuses ainsi que les hyperpressions dans les zones à risque. Nous utiliserons aussi les changements de position. Pour prévenir les complications osseuses (déminéralisation) nous verticaliserons le patient.

3.7 Récupération et entretien de la force du quadriceps droit.

Nous utiliserons l'électrothérapie afin d'induire la récupération du muscle mais également d'éviter les adhérences. Nous utiliserons un courant bidirectionnel à moyenne nulle qui ne présente aucun danger en présence de matériel d'ostéosynthèse.

Nous éduquerons le patient à réaliser des contractions statiques qui sont sans contrainte pour le foyer de fracture.

3.8 Entretien articulaire et musculaire

Nous effectuerons des mobilisations actives dynamiques contre résistances régulières, ce qui va permettre un entretien musculaire et un balayage articulaire.

4. DESCRIPTION DE L'APPLICATION PRATIQUE DES TECHNIQUES

4.1 Le désencombrement pulmonaire

Nous enseignerons au patient la ventilation abdomino-diaphragmatique à basse fréquence et à grand volume en insistant sur le temps expiratoire pour faire remonter les sécrétions. Lorsque

cela sera possible, nous effectuerons cette ventilation dirigée pendant la prise d'aérosol ainsi l'efficacité du produit est augmentée car les poumons sont mieux ventilés.

Nous utiliserons également les vibrations mécaniques au cours de la ventilation dirigée pour fluidifier et ainsi faire remonter plus facilement les sécrétions.

Ensuite nous procéderons à des accélérations de flux expiratoire en exerçant des pressions sur le thorax, puis nous demanderons au patient de souffler glotte ouverte afin d'expectorer les sécrétions. En fin de séance, l'auscultation nous permettra de vérifier l'efficacité du désencombrement.

Cette prise en charge respiratoire sera effectuée en service de réanimation et ne durera que quelques jours. La principale difficulté de cette prise en charge sera de s'accorder avec les infirmières du service afin d'être présent au moment de la prise d'aérosol. De plus cela nécessite une présence pluri-quotidienne et ne permettra pas de faire autre chose dans la même séance à cause de la fatigabilité du patient.

4.2 La résorption de l'œdème

Nous adopterons un système avec des coussins afin de placer les membres supérieurs en déclive, le réglage du lit permet une mise en déclive des membres inférieurs.

Nous appliquerons des vessies de glace qui ont l'avantage de s'adapter à la forme du membre au niveau des avant-bras et du genou.

Les mouvements actifs de la main seront effectués lors de la prise en charge des membres supérieurs.

4.3 Mobilisation des doigts.

Dans un premier temps, nous effectuerons des glissements au niveau de toutes les articulations de la main afin de redonner un dynamisme synovial. Nous n'oublierons pas les glissements inter-métacarpiens

Ensuite nous effectuerons des mobilisations passives analytiques en flexion/extension en maintenant un segment fixe (contre-prise) et en mobilisant l'autre segment (prise). Puis nous ferons une mobilisation passive globale de la main en ouverture/fermeture.

Une fois la main bien assouplie passivement, nous effectuerons une mobilisation active aidée globale en ouverture/fermeture.

La mobilisation doit être douce et lente car les douleurs déclenchées sont fulgurantes et très intenses.

En service de réanimation l'intensité des douleurs et la fatigabilité du patient ne permettra pas de mobiliser les deux mains au cours de la même séance.

Par la suite, dans le service de chirurgie A, nous pourrons mobiliser les deux mains dans la même séance.

Le départ du patient pour un centre de neurochirurgie du 7/10 au 14/10/98 interrompra la prise en charge. A son retour les amplitudes articulaires seront bien diminuées. Nous avons donc à son retour insisté sur la mobilisation afin de retrouver une mobilité satisfaisante.

Une fois que la mobilité et la motilité de la main droite seront correcte, nous verrons avec l'ergothérapeute les différentes possibilités d'adaptation afin qu'il puisse manger seul.

4.4 La mobilisation du genou droit sur arthromoteur.

Le réglage de l'appareil est très important, il faut prendre garde à aligner l'axe du genou avec l'axe de flexion de l'appareil, de la même manière il faudra aligner l'axe proximal de l'appareil avec l'articulation coxo-fémorale et ceci en repérant le grand trochanter. Ensuite, il faudra régler la longueur du segment jambier afin que le pied soit bien en butée.

Nous réglerons une vitesse de flexion lente et nous augmenterons progressivement le degré de flexion. Le problème majeur que nous rencontrerons sera la douleur mais également une contraction de défense du quadriceps due à l'appréhension du patient. En discutant avec le patient, nous essaierons d'augmenter le degré de flexion sans attirer son attention afin d'éviter ces contractions.

La flexion obtenue étant insuffisante et la douleur ne diminuant pas nous avertirons le chirurgien qui décidera finalement une mobilisation sous anesthésie générale.

4.5 La mobilisation du poignet droit

Nous commencerons à J+15 après ablation de l'orthèse. Nous effectuerons une mobilisation active aidée en flexion/extension puis en inclinaison radiale et ulnaire, il sera important de mobiliser également en prono-supination. Nous aiderons le patient dans ces différents mouvements en prenant garde de ne pas déclencher de douleurs. Nous conseillerons au patient de faire ces différents mouvements seul plusieurs fois par jour.

4.6 Prévention des complications du décubitus

-Installation du patient :

Le patient sera installé sur un matelas anti-escarres. Nous installerons une cassette en mousse avec un vide talonnier au niveau du membre inférieur droit afin d'éviter les attitudes vicieuses en rotation du membre inférieur et les escarres talonnières. Les membres inférieurs sont installés en déclive pour favoriser le retour veineux afin d'éviter les risques de thrombose.

- Changement de position :

Nous mettrons le patient en fauteuil plusieurs heures par jour. Au départ plusieurs personnes seront nécessaires pour effectuer le transfert, mais une fois le quadriceps gauche suffisamment fort pour tenir l'appui unipodal, le transfert sera effectué par un seul kinésithérapeute.

- Verticalisation :

Nous verticaliserons le patient dès que possible, nous l'effectuerons lors du transfert en fauteuil en essayant de rester debout le plus longtemps possible et en prenant garde qu'il n'y ait pas d'appui sur le membre inférieur droit. Avant le transfert, nous mettrons bien sûr des bas de contentions afin d'éviter les troubles orthostatiques.

4.7 Réveil et renforcement du quadriceps droit

Nous utiliserons l'électrothérapie, il sera important de bien placer les électrodes sur les points moteurs des trois chefs superficiels du quadriceps.

Quand le quadriceps sera réveillé, nous demanderons au patient des contractions statiques, pour cela nous enlèverons l'attelle de Zimmer et nous placerons notre main à plat sous le genou et demanderons au patient d'écraser notre main. Ainsi nous pourrons contrôler la qualité de la contraction.

4.8 Entretien articulaire et musculaire

Nous effectuerons des mouvements contre résistance en effectuant un balayage articulaire. Nous insisterons surtout sur la hanche et l'épaule. Il sera important d'entretenir les muscles moyens fessiers et quadriceps qui seront nécessaires pour la déambulation. Nous prendrons bien garde à ne jamais mettre les foyers de fracture en porte à faux.

5. BILAN DE FIN DE STAGE ET DISCUSSION.

5.1 Résultat du bilan (effectué le 29/10/98)

5.1.1. Inspection

L'avant-bras gauche est muni d'une attelle anté-brachio-palmaire suite à l'ablation du fixateur et à la pose de plaques vissées le 19/10. Suite à cette dernière intervention, la main gauche reste un peu oedématiée, un bilan effectué le 18/10 montre que l'œdème de l'avant-bras et de la main gauche avant l'intervention a bien régressé :

- 18 cm au niveau des styloïdes
- 25 cm au plus gros de l'avant-bras.

Le patient ne présente donc plus d'attelle au poignet droit. En revanche, il est toujours muni de l'attelle de Zimmer au membre inférieur droit.

Le genou gauche n'est plus oedématié.

Nous ne notons aucune amyotrophie importante.

Le patient présente une nouvelle cicatrice au niveau de la boîte crânienne qui va d'une oreille à l'autre suite à l'intervention neurochirurgicale qu'il a subie.

5.1.2. Palpation

Les deux genoux sont froids et ne présente plus d'œdème. La main droite n'est plus douloureuse à la palpation, en revanche l'œdème de la main gauche prend le godet et la main gauche reste douloureuse à la palpation.

5.1.3. Bilan articulaire

- des membres inférieurs :

Genou gauche : F/E 140/0/0 (genou indolore)

Genou droit : F/E 60/0/0

Impossibilité d'avoir une flexion plus importante à cause d'une forte douleur.

Rien à signaler au niveau des autres articulations des membres inférieurs

- Des membres supérieurs.

Coude droit et gauche : F/E 140/0/0

Poignet droit

F/E 50/0/45 Prono/sup 80/0/40 IR/IU 20/0/156

Bilan des deux mains (voir tableaux 3 et 4 en annexe VI)

La mobilité de la main droite est correcte mais pas encore complète. En revanche, il persiste un déficit de motilité.

La mobilité et la motilité de la main gauche sont fortement réduite suite à la nouvelle intervention.

Remarques : les douleurs de la main droite sont cotées à 6 sur une échelle visuelle analogique par le patient. Au niveau de la main gauche la douleur est cotée à 10, ce qui s'explique par la nouvelle intervention.

Au niveau du genou la douleur est cotée à 9.

5.1.4. Bilan musculaire

- des membres inférieurs :

Quadriceps gauche : mouvement possible contre résistance.

Quadriceps droit : extension possible à partir de 50° de flexion mais Mr. K ne verrouille pas dans les derniers degrés d'extension.

Hanches droite et gauche : tous les mouvements sont possibles contre résistance.

Rien à signaler au niveau des autres muscles.

- des membres supérieurs :

Coudes droit et gauche : flexion et extension possible contre résistance.

Main droite : (voir tableau 3 en annexe VI)

Mr. K est capable d'effectuer toutes les pinces du pouce avec les autres doigts contre une légère résistance.

Main gauche : (voir tableau 4 en annexe VI)

Les mouvements actifs sont difficiles suite à la nouvelle intervention.

5.1.5. Bilan sensitif

Une hypoesthésie de la face palmaire des trois premiers doigts (dans le territoire du nerf médian) persiste des deux côtés, mais est plus importante à gauche.

5.1.6. Bilan respiratoire

La radio pulmonaire montre des contusions bien réduites.

L'auscultation ne montre plus de signe d'encombrement.

5.1.7. Bilan fonctionnel

Le patient est capable de passer du lit au fauteuil avec une légère aide de notre part pour le sécuriser et l'équilibrer. Il arrive à saisir un stylo, à tourner les pages d'un livre et à se servir des commandes du lit électrique.

5.2 Comparaison avec le bilan de départ

- Gain de flexion du genou droit de 30°. Impossibilité d'obtenir une flexion supérieure à 60° à cause de la douleur. La flexion obtenue est largement insuffisante.
- L'œdème au niveau des deux mains et de l'avant-bras gauche a été résorbé. La nouvelle intervention sur le poignet gauche a provoqué un nouvel œdème au niveau de la main gauche.
- Au niveau du genou gauche il n'y a plus d'hémarthrose, plus de douleur et une flexion et une extension complète.
- La mobilité de la main droite a bien été améliorée ainsi que sa motricité. La préhension est maintenant possible pour certains objets légers.
- La mobilité de la main gauche est diminuée suite à la nouvelle intervention. (Un bilan effectué avant l'intervention montre une mobilité améliorée).
- L'extension complète des coudes a été récupérée.
- Le quadriceps droit peut maintenant réaliser l'extension de la jambe mais ne verrouille pas les cinq derniers degrés d'extension.
- Tous les autres muscles ont conservé une fonction satisfaisante.
- Le patient ne présente plus d'encombrement bronchique.
- Le patient est maintenant moins dépendant puisqu'il arrive à saisir des objets et donc à utiliser sa main droite.

6. Conclusion

La prise en charge de ce patient a été très difficile en raison des douleurs très importantes, de la fatigabilité du patient et de la nécessité de le voir jusqu'à cinq fois par jour en service de réanimation.

La communication avec le reste du personnel soignant est très importante, d'abord avec les infirmières en service de réanimation, puis avec l'ergothérapeute pour développer l'indépendance du patient.

La douleur a considérablement limité les résultats obtenus, notamment sur la flexion du genou droit mais également sur la mobilité des deux mains, nous pouvons donc nous poser des questions sur l'efficacité des traitements antalgiques médicaux.

Par la suite une mobilisation du genou droit sous anesthésie générale a été décidée et il a été obtenu une flexion de 130°, mais en postopératoire, l'amplitude n'a pu être conservée et la flexion a de nouveau été limitée à 60°. Nous pouvons donc se demander si la limitation n'est pas due au matériel d'ostéosynthèse.

Pour la suite de la prise en charge l'objectif important sera la déambulation et la reprise d'appui, un appui à 30 Kg est autorisé dans un premier temps. La déambulation est difficile en raison de l'atteinte des deux poignets. La déambulation a pu débuter avec une canne sous axillaire à gauche et une canne anglaise à droite, la canne sous axillaire étant équipée d'une poignée aménagée afin qu'il puisse l'avancer avec l'avant-bras.

-BIBLIOGRAPHIE –

1. BARSOTTI J.- DUJARDIN C., - CANCEL J. – Guide pratique de traumatologie - 3è édition – Paris : Masson 1995 – 272 pages.

2. LEVAME J. – Rééducation des traumatisés de la main – Auvers-sur-oise : Archée éditeur 1965 – 195 pages.

3. NONNENMACHER J. – WAGNON J. – BOUAYED C. et KEMPF I. -Traitement des fractures du poignet par brochage dynamique-Acta-orthop. Belg – 1981.

4. PATEL A. – Agrégé de traumatologie – Parie : Masson 1976 – 310 pages

5. RAZEMON J.P et FISK G.R – Le poignet – Paris : Expansion scientifique Française 1983 – 268 pages

6. RIEUNAU G. – Manuel de traumatologie – 4è édition – Paris : MASSON 1983 – 283 pages

7. SIMON L. et ALLIEU Y. – poignet et médecine de rééducation – Paris : Masson 1981 - 309 pages – collection de pathologie locomotrice.

ANNEXES

Annexe I

Principaux éléments du compte-rendu opératoire

Il s'agit d'une personne âgée de 55 ans qui a présenté à la suite d'une chute du 1er étage le 20 Septembre 1998 dans un état d'exogénose, des fractures multiples des deux poignets et une fracture sus et intercondylienne du fémur droit qui ont été réduites et mises en traction en urgence et chez qui vu l'âge et le type de fracture, j'ai posé l'indication opératoire.
On commence par le membre inférieur droit où on note une fracture sus et intercondylienne du fémur droit fermée. Incision externe sans garrot jusqu'au tubercule de Jerdi. Hémostase sous-cutanée. On traverse le tenseur fascia lata qui permet de dégager complètement le vaste externe et découvrir le foyer de fracture diaphysaire. A ce moment, je pratique une arthrotomie externe complète qui permet de découvrir la fracture intercondylienne avec déplacement dans le foyer articulaire. Je pratique après quelques manœuvres, un nettoyage du foyer et une réduction des deux condyles. Le tout est maintenu par davier et deux vis spongieuses long filetage de 80 et 90. A ce moment, je me dirige vers la diaphyse et je pratique une réduction de celle-ci maintenue par un davier puis par deux vis corticales de longueur 55 et 45 en compression. Le montage est suffisamment solide pour mettre en place une lame-plaque. Je commence à introduire sous contrôle télévisé le ciseau de la lame plaque jusqu'à une longueur de 70 et je choisis une lame-plaque 9 trous longueur 70. L'introduction de la lame se passe sans problème, elle donne une bonne impaction au niveau de la diaphyse. La plaque est vissée par des vis corticales au niveau diaphysaire en respectant les 6 corticales au-dessus de la fracture et par des vis spongieuses dans la partie métaphysaire. Le montage est stable et solide. Lavage abondant. Fermeture en trois plans sur redon aspiratif, genou fléchi à 30°. Attelle d'immobilisation.
A ce moment, on se dirige vers le poignet gauche où on note un important fracas avec ouverture cutanée antérieure qui a été suturée en urgence associée à des signes de compression du nerf médian, raison pour laquelle je pose l'indication d'ablation du plâtre et de mise en place d'un fixateur externe. On travaille sans garrot. On met en place avec une incision au niveau du tiers moyen-tiers inférieur du radius 3 fiches, ainsi qu'au niveau de M1. On monte le fixateur externe en cadre ce qui donne un bon alignement articulaire avec la fracture du cubitus. Sur le contrôle télévisé, j'ai noté une esquille osseuse antérieure en provenance de la corticale antérieure du radius qui reste déplacée, il faudra probablement intervenir à la troisième semaine pour pratiquer une ostéosynthèse antérieure après avoir enlevé le fixateur.
A ce moment, on se dirige vers le poignet droit et on suspend le membre supérieur droit par le doigtier japonais avec traction de 3 kg sous contrôle télévisé. On met en place 3 broches en éventail par 3 petites incisions qui maintienne la fracture de Pouteau Colles bien en place. La réduction est satisfaisante et je pratique une fermeture en un seul point en regard de chaque broche. Je mets en place une attelle d'immobilisation antérieure.

Annexe II

Genou droit de face

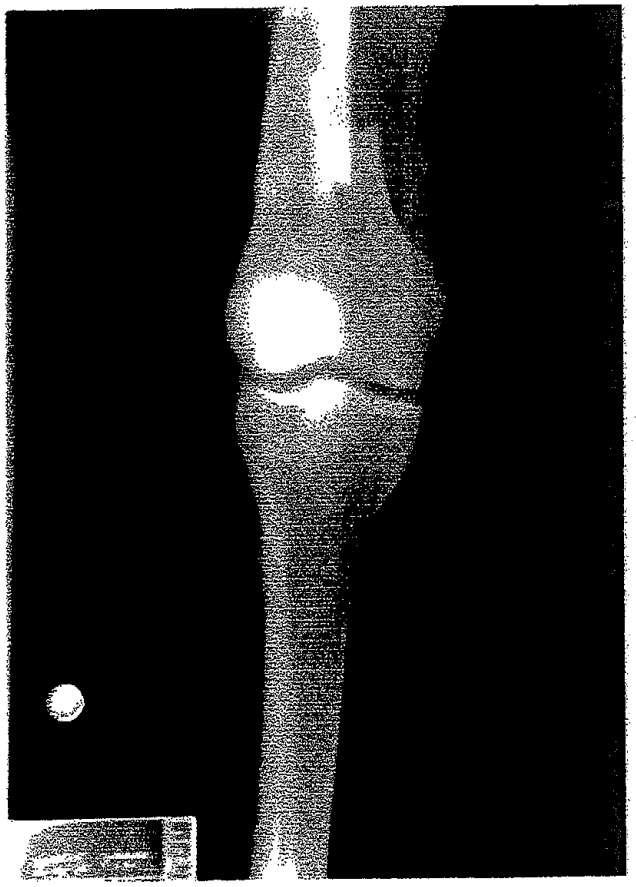

Genou droit de profil

Annexe III

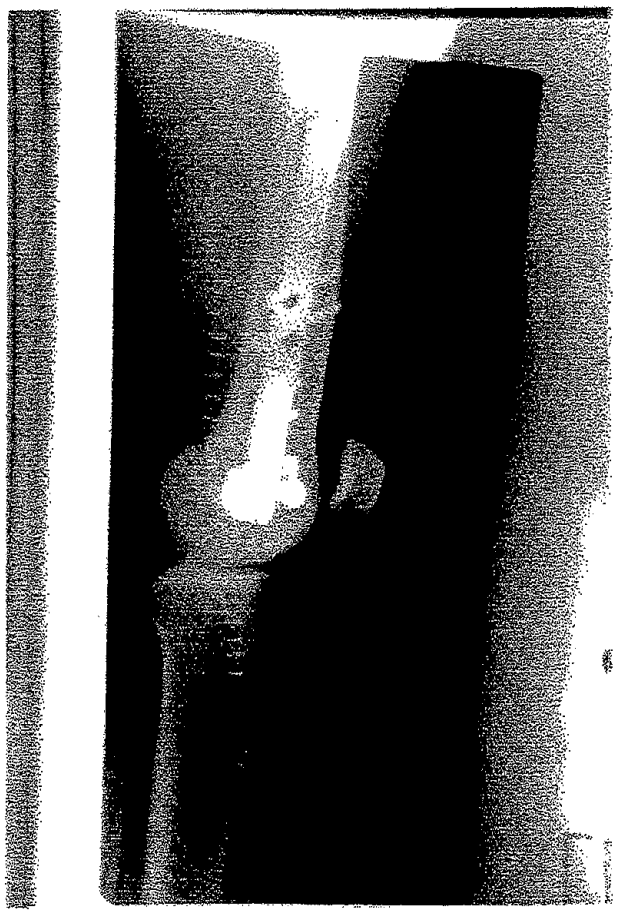

Genou droit ostéosynthésé de profil



Genou droit ostéosynthésé de face

Annexe IV

Poignet droit avec embrochage de face

Poignet droit avec embrochage de profil

Annexe V

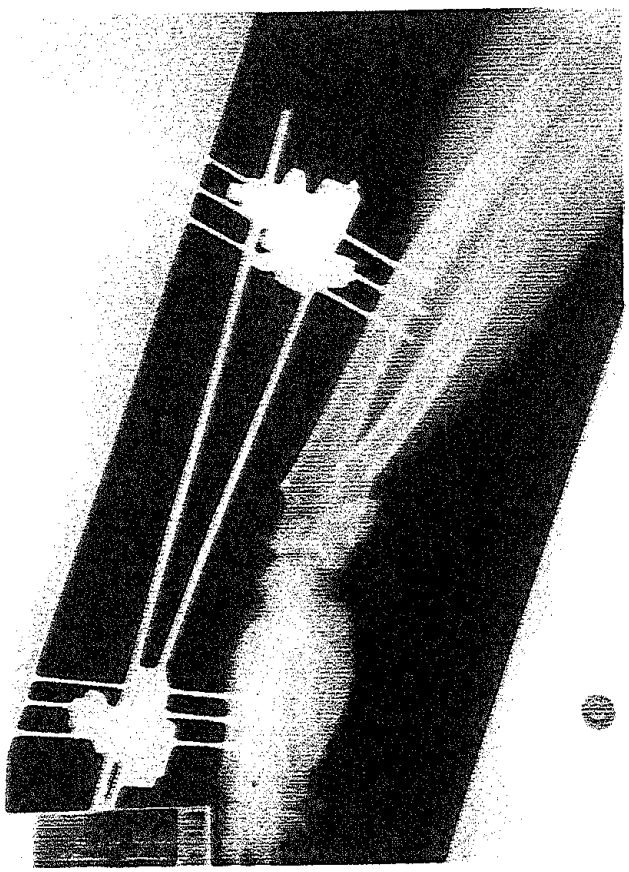

Poignet gauche avec fixateur externe de profil

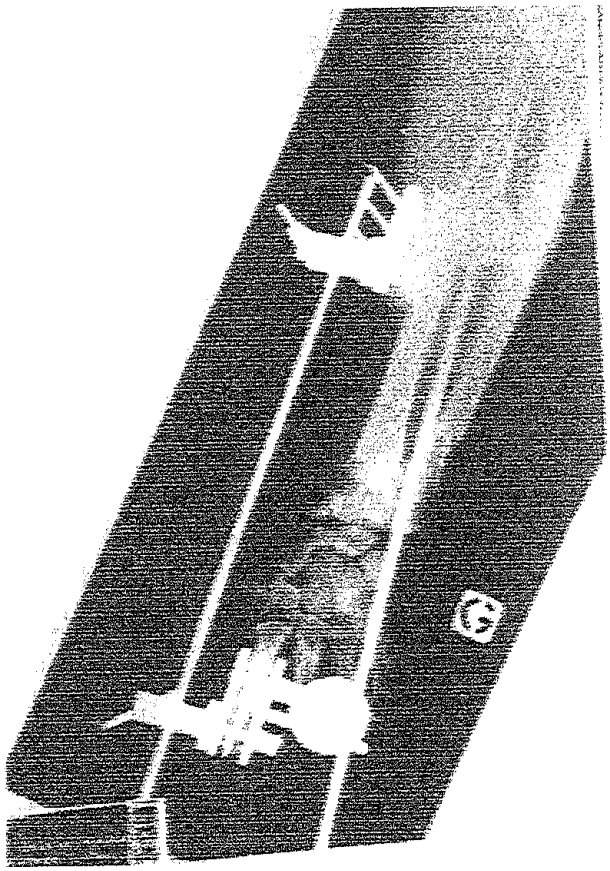

Poignet gauche avec fixateur externe de face

Annexe VI

Main droite: Avec goniomètre de Baltazar (2)

DATE 24/9

		MCP	IPP	IPD	TAM	TPM
II	A	40 / 25	55 / 30	20 / 0	115 / 55	
	P	65 / 0	85 / 0	45 / 0		195 / 0
III	A	65 / 20	70 / 30	40 / 5	175 / 55	
	P	80 / 0	85 / 0	65 / 0		230 / 0
IV	A	70 / 30	80 / 35	40 / 0	190 / 65	
	P	70 / 0	95 / 0	70 / 0		235 / 0
V	A	65 / 30	80 / 10	60 / 0	205 / 40	
	P	95 / 0	80 / 0	70 / 0		245 / 0
		MCP	IP	M1-M2	TAM	TPM
I	A	30 / 0	0 / 0		30 / 0	
	p	45 / 0	40 / 0			85 / 0

Tableau 1

Main gauche

DATE 26/9

		MCP	IPP	IPD	TAM	TPM
II	A	40 / 10	60 / 20	30 / 0	130 / 30	
	P	80 / 0	80 / 0	40 / 0		200 / 0
III	A	35 / 10	50 / 10	35 / 0	120 / 20	
	P	90 / 0	70 / 0	50 / 0		210 / 0
IV	A	35 / 0	70 / 5	60 / 0	165 / 0	
	P	90 / 0	100 / 0	60 / 0		250 / 0
V	A	30 / 0	60 / 5	60 / 0	150 / 5	
	P	90 / 0	100 / 0	60 / 0		250 / 0
		MCP	IP	M1-M2	TAM	TPM
I	A	35 / 10	10 / 10		45 / 20	
	p	65 / 0	20 / 0			85 / 20

Tableau 2

MCP = Metacarpophalangienne

IPP = Interphalangienne proximale

IPD = Interphalangienne distale

TAM = Mobilisation active totale

TPM = Mobilisation passive totale

A = actif

P = passif

Main droite

DATE
24/9

		MCP	IPP	IPD	TAM	TPM
II	A	70/0	60/5	45/0	175/5	
	P	95/0	90/0	60/0		245/0
III	A	70/0	70/5	45/0	185/5	
	P	95/0	95/0	65/0		255/0
IV	A	70/15	75/5	40 / 0	185/20	
	P	90/15	95/0	70/0		255/15
V	A	85/10	80/0	50/0	215/10	
	P	100/0	90/0	60/0		250/0
		MCP	IP	M1-M2	TAM	TPM
I	A	55/0	40/0		95/0	
	P	65/0	45/0			110/0

Tableau 3

Main gauche

DATE
26/9

		MCP	IPP	IPD	TAM	TPM
II	A	45/0	20/0	0/0	65/0	
	P	65/0	70/0	50/0		185/0
III	A	50/0	40/0	5/0	95/0	
	P	70/0	75/0	50/0		195/0
IV	A	50/0	25/0	5/0	80/0	
	P	70/0	55/0	50/0		175/0
V	A	30 / 0	15/0	5/0	50/0	
	P	80/0	55/0	60/0		195/0
		MCP	IP	M1-M2	TAM	TPM
I	A		0/0			
	P		15/0			

Tableau 4