TRAITEMENT KINESITHERAPIQUE

REGION DE LORRAINE

INSTITUT DE FORMATION EN MASSO-KINESITHERAPIE

DE NANCY

TRAITEMENT KINÉSITHERAPIQUE

D'UN TRANSFERT

ARTICULAIRE

DE L'IPP D'UN ORTEIL

AU NIVEAU DE L'IPP D'UN DOIGT

Rapport de travail écrit

Présenté par THIBULT Jérôme

Étudiant en 3ème année de kinésithérapie

En vue de l'obtention du Diplôme d'État

De Masseur-Kinésithérapeute

1999-2000

SOMMAIRE

RESUME

1 – INTRODUCTION..... p1

2 – RAPPEL ANATOMQIE ET CINESIOLOGIQUE..... p2
2.1 – Les phalanges..... p2
2.2 – L'articulation inter phalangienne..... p2
2.3 – Le système tendineux et vasculo-nerveux..... p4

3 –HISTOIRE DE LA MALADIE..... p5
3-1 – Etiologie..... p5
3.2 – Conséquences..... p5
3.2.1 – Osseuses..... p5
3.2.2 – Tendineuses, cutanées et vasculo-nerveuse.....p6

4 – TRAITEMENT CHIRURGICAL..... p6
4.1. Décisions chirurgicales..... p6
4.3. Transfert articulation (description)..... p7

5 – BILAN DE DEPART KINESITHERAPIQUE..... p9
5.1. Anamnèse de M. B p9
5.2. Inspection palpation..... p9
5.2.1 – Attitude spontanée..... p9
5.2.2 – Trophicité..... p9
5.2.3 – Cicatrices..... p10
5.2.5 – Contractures..... p10

5.3. Bilan articulaire.....p11
5.4. Bilan musculaire.....p12
5.5. Bilan sensitif..... p13
5.6. Bilan fonctionnel..... p13
5.7. Conclusion de bilan..... p14

6 – OBJECTIF DE TRAITEMENT MASSO-KINESITHERAPIQUE..... p15

7 – PROPOSITIONS KINESITHRAPIQUES..... p15

8 – TECHNIQUES KINESITHERAPIQUES..... p17
1. Méthodologie..... p17
2. Posologie..... p22
3. Difficultés rencontrées..... p22

9 – BILAN DE FIN DE STAGE ET DISCUSSION.....p23

10 – CONCLUSION.....p24

BIBLIOGRAPHIE

ANNEXES

RESUME

Le sujet de ce travail porte sur un jeune patient de 23 ans victime d'un écrasement de la main gauche suite à un accident de menuiserie. Ce traumatisme est à l'origine d'un délabrement complet de l'articulation inter phalangienne proximale de son 4ème doigt. Après plusieurs interventions Mr B a bénéficier d'un transfert articulaire de l'inter phalangienne proximale du 2ème orteil de son pied droit au niveau de l'articulation détruite.

Ce traumatisme est la cause d'arrêt de travail et de l'impossibilité de trouver un emploi définitif.

Notre bilan initial objective une limitation des amplitudes passives et actives respectivement consécutives à des limitations capsulo-ligamentaire et des collages tendineux.

Nous avons donc axés notre traitement sur la récupération des mobilités ainsi que l'intégration du doigt dans ses activités journalières.

Après 6 semaines de rééducation quotidienne, la mobilité passive, l'endurance et la force sont subnormales. Cependant la mobilité active est restée très insuffisante, les adhérences sont un obstacle à une évolution favorable et sont une indication à un nouveau geste chirurgical.

Mots clés : délabrement, transfert articulaire, limitation des amplitudes, adhérences.

1 - INTRODUCTION

La main est l'outil naturel fondamental de l'homme grâce à sa fonction essentielle : la préhension.

Il est indispensable que sa rééducation soit aussi parfaite que possible : en effet celle-ci est à la fois l'extrémité effectrice du membre supérieur et récepteur sensoriel extrêmement sensible et précis. De plus elle est un outil indispensable à l'homme que ce soit dans sa vie professionnelle, sportive et pour ses loisirs.

Cependant cet outil naturel et fondamental est facilement exposé aux traumatismes les plus divers dans lesquels la menuiserie tient une place importante.

Ainsi nous nous proposons de suivre la rééducation de l'un de ces patients : Mr B dont l'accident a entraîné un écrasement important du 4ème doigt de sa main gauche avec une fracture ouverte de l'articulation inter phalangienne proximale.

Cet accident a nécessité plusieurs interventions chirurgicales dont le but final était de réaliser un transfert articulaire de l'inter phalangienne proximale de son 2ème orteil du pied droit, au niveau de l'articulation traumatisée.

Nous verrons au cours de ce traitement comment a évolué le patient mais aussi quelles ont été les conséquences de cet accident sur sa vie professionnelle et sociale.

2 - RAPPELS ANATOMIQUES ET CINESIOLOGIQUES

2.1. Les Phalanges (Annexe I) (1, 2)

Chaque doigt, sauf le pouce, possède trois segments osseux, les phalanges. Le pouce en a seulement deux.

On les désigne sous le nom de proximale, moyenne et distale, en allant du métacarpe à l'extrémité des doigts.

Les phalanges sont des os longs qui présentent un corps et deux extrémités.

Pour notre étude, nous détaillerons l'anatomie des deux premières phalanges.

2.1.1. Le corps

Demi cylindrique, il est convexe en arrière, plan ou légèrement concave en avant.

2.1.2. Les extrémités

=>L'extrémité supérieure ou base est munie d'une surface articulaire à deux versants séparés par une crête mousse. Chacun des versants est représenté par une facette concave.

=>L'extrémité inférieure ou tête se termine par une trochlée en rapport avec

l'extrémité supérieure de la phalange sus-jacente. La surface articulaire empiète largement sur la face palmaire de l'extrémité. Sur les faces latérales, on remarque une dépression surmontée d'un tubercule déterminé par l'insertion du ligament latérale correspondant.

2.2. L'articulation inter phalangienne (Annexe II) (3)

Les articulations inter phalangiennes sont des articulations trochléennes. Il existe deux articulations inter phalangiennes pour chaque doigt.

2.2.1. Les surfaces articulaires

La surface articulaire de l'extrémité inférieure de la phalange qui est au-dessus de l'interligne a la forme d'une poulie. La gorge de la poulie, dirigée d'avant en arrière sépare les deux versants latéraux qui sont arrondis en forme de condyles.

La trochlée, plus large en avant qu'en arrière, est aussi plus étendue sur la face palmaire que sur la face dorsale de l'extrémité phalangienne. La surface articulaire de l'extrémité supérieure de la phalange placée au-dessous de l'interligne présente une crête médiane mousse en rapport avec la gorge de la poulie et de chaque coté une cavité glénoïde qui s'oppose au condyle correspondant de la trochlée. Il faut noter qu'un fibro cartilage agrandit la surface articulaire inférieure.

2.2.2 Moyens d'union

Chacune des articulations inter phalangiennes est munie d'une capsule et de ligaments latéraux.

2.2.2.1 Capsule articulaire

La capsule articulaire est mince, d'une grande laxité. Elle s'insère sur la face dorsale de la jointure près du revêtement cartilagineux , tandis que sur la face palmaire de la phalange , l'attache se fait à une assez grande distance de ce revêtement.

2.2.2.2 Ligaments latéraux

Les ligaments sont deux faisceaux épais, très résistants, situés sur les faces latérales de la jointure. Ils s'insèrent en haut sur le tubercule et la dépression des faces latérales de la tête phalangienne. De là, il divergent en éventail : les fibres postérieures se terminent sur les tubercules latéraux de l'extrémité supérieure de la phalange sus-jacente ; elles constituent le faisceau phalango-phalangien du ligament latéral ; les fibres antérieures s'insèrent au fibro-cartilage du ligament.

2.3. Système tendineux, synovial, vasculo-nerveux et musculaire (4),

Pour notre étude nous ne décrirons que l'anatomie intrinsèque de la main, et particulièrement celle concernant les doigts longs.

2.3.1 Eléments de la face antérieure (annexe III)

2.3.1.1 Les tendons

Au niveau des doigts longs, se trouvent les tendons des muscles FCP (ou fléchisseurs perforants) et FCS (ou fléchisseurs perforés) .

2.3.1.2 Eléments vasculo-nerveux

=>Vasculaire :

Au niveau de la face palmaire, on retrouve deux arcades artérielles dont l'une est superficielle et l'autre profonde.

=>Nerveux (sensitif) :

La main est innervée par les branches sensitives du nerf ulnaire et médian .

2.3.2 Les éléments de la face postérieure : (annexe III)

2.3.2.1 Tendons

Sur cette face nous retrouvons les tendons des muscles ECD, mais aussi ceux des muscles lombricaux et interosseux qui forment par une expansion tendineuse sur le tendon extenseur du doigt la dossière des interosseux ou aponévrose dorsale du doigt.

2.3.2.2 Les éléments vasculo-nerveux : (annexe IV)

=>Vasculaire :

La présence de deux arcades veineuses superficielles et profondes permettent le retour du sang artériel venant des arcades de la face palmaire.

=>Nerveux:

La face dorsale de la main est innervée par le nerf radial et le nerf ulnaire.

3. HISTOIRE DE LA MALADIE

3.1. Etiologie

Mr B a été victime le 9.02.1999 d'un écrasement très sérieux du 4éme doigt de la main gauche, notons que le patient est droitier.

Cet accident a eu lieu lors d'une mission d'intérim dans le secteur dans la

menuiserie. Mr B fut transporté à l'hôpital Jeanne d'Arc de Dommartin-les-Toul pour subir une première intervention.

3.2. Conséquences

3.1.1 Osseuses

Cet accident a occasionné une fracture ouverte de l'articulation IPP avec une fracture sus et intercondylienne accompagnée d'une fracture marginale de la base de P2. (figure 1)

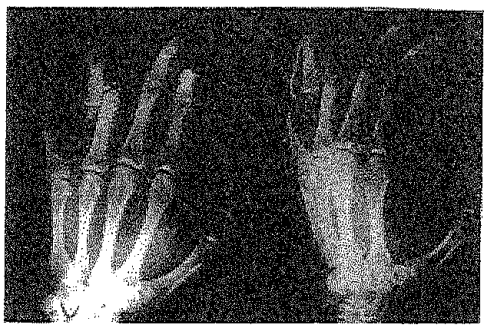

Figure 1 : radio à J. 0 (jour du traumatisme)

3.1.2 Eléments tendineux, cutanés et vasculo-nerveux

Dans le compte rendu opératoire de Mr B, nous avons pu constater qu'aucune lésion tendineuse n'avait été mise en évidence.

De plus lors de la première intervention de Mr B, une greffe cutanée a du être effectuer sur la face dorsale du doigt pour permettre une meilleure couverture.

Par contre un doute subsiste sur l'intégrité des fibres nerveuses au niveau du doigt traumatisé.

4.TRAITEMENT CHIRURGICAL

4.1. Décision chirurgicale

Lors de la première intervention, la décision d'effectuer le transplant articulaire a été prise au vu de la destruction complète de l'articulation. En effet, l'importance de la lésion ne permettait pas la sauvegarde de celle-ci.

Le patient a été opéré le jour de l'accident pour réaliser un parage (nettoyage excision d'une plaie) et un embrochage temporaire pour conserver la longueur du doigt dans le but de réaliser secondairement le transfert articulaire. (figure 2)

A noter que le 2.03.1999, c'est à dire trois semaines après la première intervention, le patient a eu un problème de cicatrisation avec sepsis larvé ce qui a nécessité une reprise pour un lavage et brossage au sérum betadiné.

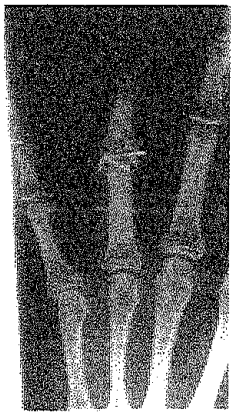

Figure 2 : Radio post opératoire
Stabilisation temporaire

4.2. Le transfert articulaire

Le 21.06.1999, le transfert est réalisé en quatre temps (décrit par le PR MERLE) (7):

* 1er temps: Préparation du site receveur.

Section articulaire du 4ème doigt libérant un espace de 1,2cm. Les pédicules ont ensuite été testés avec un résultat positif.

* 2ème temps: Planification du lambeau.

La totalité du revêtement cutané de l'IPP de l'orteil ainsi que son pédicule sont prélevés de manière circonférentielle.

L'appareil extenseur doit impérativement être emmené avec le transfert, de manière à reconstruire l'insertion osseuse de la bandelette médiane de P2 au niveau du site

receveur. A la face plantaire, seule la plaque doit être prélevée pour ménager la vascularisation articulaire.

*3ème temps: Dissection du transfert.

La dissection de l'articulation et de son pédicule se déroule dans le même temps opératoire. La synthèse de P1 sur P2 de l'orteil est réalisé par un embrochage axial et oblique. Il n'y a pas eu besoin de greffe cutanée au niveau de l'orteil. (figure 3)



Figure 3 : Stabilisation de P1 sur P2 du 2ème orteil donneur.

*4ème temps: Mise en place du transplant.

Le transplant a été ajusté pour correspondre à l'espace délimité lors du premier temps opératoire. Le transplant est ostéosynthèsé par un brochage en va et vient avec une broche axiale allant de P1 à P3 bloquant IPP et IPD et deux broches obliques qui bloquent la rotation. (figure 4)

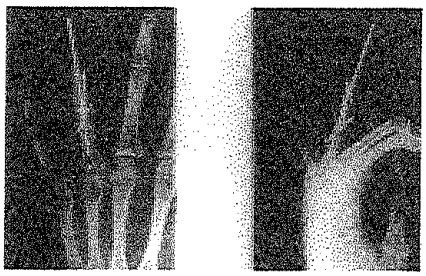

Figure 4 : Stabilisation de la néoarticulation

Il a été effectué une suture en V de la bandelette médiane des extenseurs du 4ème doigt sur le long extenseur de l'orteil et une suture du court extenseur sur un tendon terminal de l'un des deux muscles interosseux.

Un lavage au sérum bétadiné est ensuite réalisé.

Les pédicules et la greffe cutanée sont mis en place.

Mise en place d'une greffe supplémentaire sur le bord ulnaire du doigt traumatisé. Cette greffe étant prélevée sur le bord ulnaire du poignet.

Le patient est plâtre en position intrinsèque + pour une durée d'un mois.

5 – BILAN DE DEPART

Bilan effectué le 9 septembre 1999 (J+80)

5.1. Anamnèse de M. B

Né le 18/07/76, droitier, célibataire, habite à Charmes-la-Grande dans la maison de ses parents.

Titulaire du BTS de gestion maîtrise de l'eau.

Actuellement à la recherche d'emploi.

Sujet sportif, pratique la course à pied de manière intensive.

Il ne présente pas d'antécédents médicaux ni chirurgicaux.

5.2. Inspection-palpation

5.2.1 – Attitude spontanée :

Exclusion du 4ème doigt mais aussi du 5ème.

5.2.2 – Trophicité :

Le sujet ne présente pas d'œdème, ni de rougeur. Une légère sudation est présente au niveau de la paume. (figures 5 et 6)

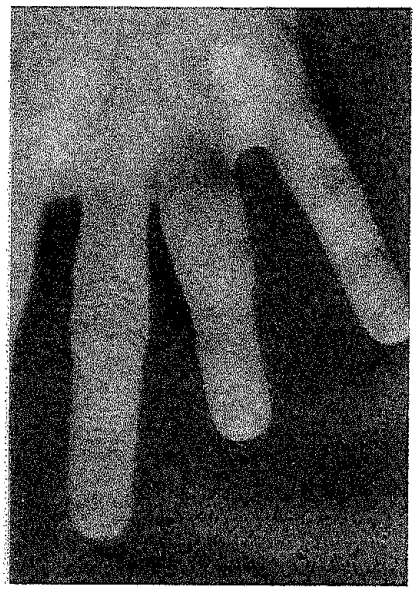

Figure 5 :Vue dorsale de la main

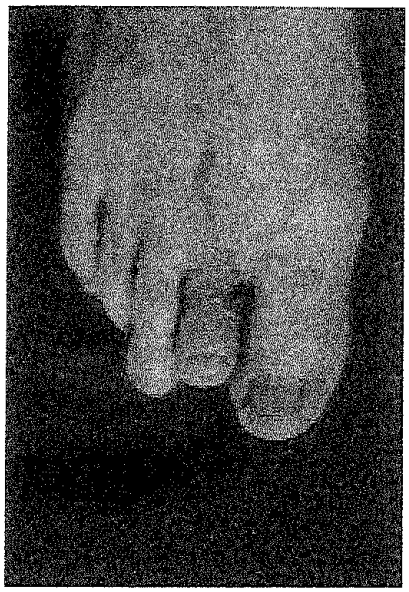

Figure 6 : Vue dorsale du pied

5.2.3 – Cicatrice :

Nous observons :

- 2 cicatrices sur la face palmaire et dorsale,
- 2 greffes cutanées sur la face dorsale du 4ème doigt,
- une prise de greffe sur le bord ulnaire du poignet.

A la palpation nous pouvons noter une adhérence au niveau des cicatrices et des greffes situées sur la main. Pas de rougeur ni de douleur lors de cette palpation.

5.2.4 – Contractures

Après la palpation du bras, de l'avant-bras et de la main nous pouvons dire qu'il n'y a pas de contracture musculaire.

5.3. Bilan articulaire (annexe V)

Tableau n° 1 : Au niveau de l'I.P.P du 4ème doigt

	ACTIF	PASSIF
MP	80/0/10	80/0/15
IPP	20/10/10	45/10/10
IPD	20/5/5	30/0/0

On peut noter par contre une laxité au niveau de l'IPP du 4ème doigt en ABD.

Le doigt se présente avec une déviation de 15°de la néoarticulation dans le plan frontal.

Pour le poignet, le coude et l'épaule l'amplitude est normale par rapport au côté sain.

Nous avons pu constaté une diminution de longueur de IV de la main gauche de 1 cm par rapport à la main droite. (figure 7)

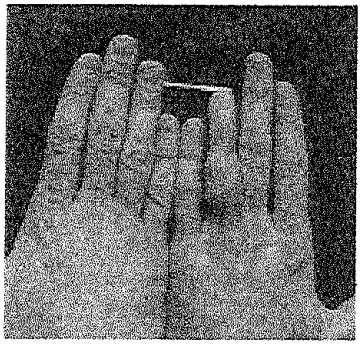

Figure 7 : Différence de longueur des deux 4ème doigts.

Nous avons lors de ce bilan pris les mesures d'amplitude IPP en changeant de position les articulations sus et sous-jacentes pour déterminer la cause de la limitation.

Nous avons constaté que les amplitudes de flexion et d'extension de cette articulation ne changent pas en passif lors de cette manipulation.

Nous pouvons donc en conclure que les amplitudes en actif et passif mettent en évidence un collage tendineux de FCP et FCS.

5.4. Bilan musculaire

Étant donné que la consolidation osseuse est obtenue, l'évaluation de la force musculaire des muscles intrinsèques et extrinsèques de la main pourra se faire avec résistance. Lors de cette évaluation nous prenons en compte la cotation de LEVAME. Nous avons pu coter les FCS et les FCP à 3 au niveau des autres doigts de la main ce qui nous amène à conclure que les corps musculaires sont sains, et qu'ils ne présentent qu'une diminution de force due à l'utilisation moins importante de la main.

Par ailleurs, nous avons pu noter lors du bilan actif (§ 5.4) qu'il n'y avait que 10° de flexion au niveau de l'IPP du doigt accidenté. Ceci permet de confirmer l'existence d'un collage tendineux au niveau de la première phalange. (figure 8)

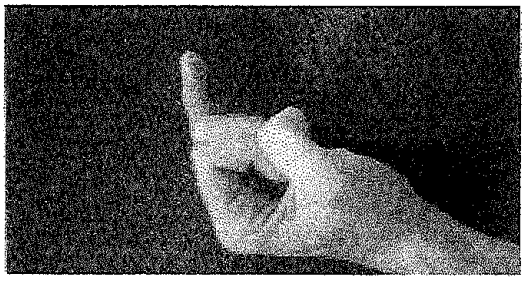

Figure 8 : flexion globale de tous les doigts,
notons la limitation de flexion des articulations IPP et IPD.

Pour le reste de la musculature du membre supérieur et toujours comparativement au coté sain, l'évaluation nous montre des muscles intrinsèques de la main à 3, extrinsèques à 3, péri articulaires du coude et de l'épaule à 4 (selon la cotation de DANIELS) .

Tableau n°2 : récapitulation de l'évaluation musculaire

Muscles testés	Cotation (auteur)
F C S	3 (Levame)
F C P	3 (Levame)
Intrinsèques	3 (Levame)
Extrinsèques	3 (Levame)
Coude	4 (Daniels)
Epaule	4 (Daniels)

5.5. BILAN SENSITIF

Au vu de ce bilan nous avons pu mettre en évidence une zone d'anesthésie au bord radial de la 3ème et de la 4ème phalanges du 4ème doigt.

5.6. BILAN FONCTIONNEL (annexe VI) (5)

Lors de ce bilan nous avons pu effectuer différentes mesures qui sont :

Écart pulpo-palmaire (EPP) = 7cm	Coté sain : EPP=0cm
EPPMP =8cm	EPPMP=0cm
Cotation de KAPANDJI =10	KAPANDJI=10

Nous avons remarqué que le patient avait une tendance à exclure son 4ème et voir même son cinquième doigt lors d'activités quotidiennes.

En ce qui concerne ces activités journalière nous pouvons dire que manger, se laver, se coiffer et travailler ne pose pas de problèmes lors de l'utilisation de sa main droite. A noter une gène causée par une extension permanente de l'IPP et de l'IPD du 4ème doigt.

Nous pouvons ensuite décrire l'appareillage mis en place au 2ème jour de la prise en charge.

Le patient dispose d'une attelle de type bas profil qui fléchit l'articulation inter-phalangienne proximale par l'intermédiaire d'une traction élastique, celle-ci se faisant à la perpendiculaire de la 2ème phalange. (figure 9)

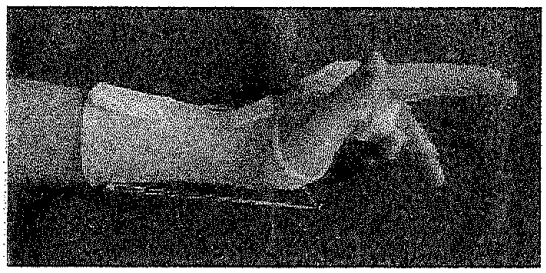

Figure 9 : Attelle de type bas profil.

Cette attelle est portée la journée entre les séances de kinésithérapie et d'ergothérapie. Il porte également une attelle de protection la nuit qui maintient son articulation au repos.

5.7. CONCLUSION DE BILAN

Lors de ce premier bilan que le patient présente une limitation d'amplitude surtout localisée au niveau de la néoarticulation. A noter que cette articulation est limitée en flexion (tableau n°1) mais présente aussi un flexum de 10°. De plus nous avons remarqué une inclinaison ulnaire de 15° sur cette articulation ainsi qu'un raccourcissement du 4ème doigt de 1 cm.

En ce qui concerne les autres points du bilan, nous avons pu voir que le patient présente une exclusion du 4ème doigt lors de ces activités journalières et qu'il n'y avait pas de problème particulier au niveau de la trophicité. Nous avons noté la présence d'adhérences importantes gênant la mobilité articulaire.

Pour le bilan musculaire, nous avons constaté que les muscles du patient sont tous sains mais qu'un collage tendineux du FCP et FCS limite le balayage articulaire au niveau des articulations IPP et IPD.

6. OBJECTIF DE TRAITEMENT KINESITHERAPIQUE

Les objectifs du traitement sont multiples :

En premier lieu, nous devons nous intéresser à la mobilité passive de l'articulation IPP qui est limitée en flexion mais aussi en extension comme nous l'avons vu dans notre bilan (§ 5.3 p11).

Cette première phase nous permettra d'aborder la seconde dont l'objectif final est la mobilité active et donc l'utilisation du doigt accidenté dans les activité de tous les jours.

Pour permettre un bon déroulement de ces deux phases, nous devons tout d'abord passer par une mobilisation cutanée permettant de libérer mais aussi d'assouplir les adhérences situées sur la face dorsale et palmaire du doigt, limitant ainsi la possibilité de mobilité active.

Il faut intégrer à ce programme un renforcement musculaire du membre supérieure qui luttera contre la diminution de force constatée lors du bilan (§ 5.4 p 12).

Enfin le point le plus important de la rééducation sera d'obtenir une réintégration parfaite du doigt, permettant à celui-ci de retrouver par la suite ses activités ultérieures à l'accident, en n'oubliant pas que le patient est un sujet jeune et sportif.

7. PROPOSITIONS KINESITHERAPIQUES

Quelque soit l'étape de la rééducation, celle-ci doit être non douloureuse et non traumatisante pour éviter la survenue de complication.

Concernant la mobilité cutanée et afin d'éviter toutes adhérences cicatricielles supplémentaires aux tissus sous-jacents, gênant les glissements des différents plans les uns par rapport aux autres et diminuant ainsi la mobilité articulaire des articulations IPP et IPD, nous nous devons de réaliser une mobilisation de tous ces tissus en utilisant des pressions glissées , des palper rouler mais aussi des mobilisations transversales et longitudinales des cicatrices.

Pour la mobilité articulaire nous réalisons une mobilisation passive d'entretien de toutes les amplitudes de la main, en insistant tout particulièrement sur celle du 4ème doigt. Cette mobilisation se fera dans le sens de la flexion mais aussi de l'extension.

Nous réalisons aussi des mobilisations passives de récupération d'amplitude au niveau de la néoarticulation et de l'IPD du même doigt qui elle aussi se trouve limitée. Cette mobilisation passive de récupération ayant pour objectif de lutter contre la rétraction des structures capsulo-ligamentaires.

Le renforcement musculaire concernant le membre supérieur gauche peut s'appliquer aussi au membre supérieur droit. Nous utiliserons dans cette phase toutes les techniques manuelles permettant ce renforcement ainsi que les courants excito-moteurs qui pourront être associés à ces techniques.

Ensuite en vue d'une réutilisation normale de la main, nous devrons lutter contre l'exclusion en associant la mobilisation, le renforcement et la rééducation sensitive.

En fin de rééducation tous ces paramètres seront poussés à leur maximum et cela dans les activités préférentielles du patient.

8. TECHNIQUES KINESITHERAPIQUES

8.1. METHODOLOGIE

8.1.1 Surveillance cicatricielle

Nous nous trouvons à 80 jours du transplant ce qui signifie que les cicatrices sont considérées solides.

Nous avons pu constater lors de notre bilan cutané (§5.2 p 9) qu'il persiste des adhérences au niveau de ces cicatrices mais surtout situées sous les greffes cutanées. Notre travail sera donc double puisqu'il consistera à surveiller l'évolution de celles-ci mais de lutter et voir même de supprimer ces adhérences qui diminuent les possibilités de mobilité.

Nous utiliserons donc pour traiter ce 2ème élément, des techniques de massage du type palper rouler qui consiste à dérouler un pli de peau grâce à une prise bidigitale (entre le pouce et l'index) de manière longitudinale et transversale, suivi de pressions glissées digitales longitudinales et aussi transversales.

Nous pouvons également utiliser une technique de vacuothérapie qui permet de reproduire l'efficacité du massage de type palper rouler. En effet celle-ci permet une aspiration qui provoque le décollement cutané et associé avec un déplacement, elle réalise une libération des adhérences.

8.1.2. Entretien de la mobilité articulaire (Annexe VII).

La consolidation osseuse étant obtenue, il n'y a pas de contre indication à la mobilisation. Nous effectuerons quand même des prises courtes pour que le bras de levier soit le moins grand possible.

Le patient est assis et installé de façon à avoir l'avant bras sur un coussin triangulaire (annexe 7 bis). Nous sommes placés en face du patient de manière à avoir la meilleure approche de la main.

- Décoaptation articulaire

Nous commençons tout d'abord notre entretien par une décoaptation articulaire : nous plaçons nos prises de part et d'autre de l'articulation sur les faces latérales de la 1ère et de la 2ème phalange et nous effectuons une légère traction dans l'axe du doigt.

- Entretien articulaire

Nous pratiquons ensuite des techniques à visée d'entretient des amplitudes articulaires du doigt. Nous réalisons donc une première prise bidigitale avec le pouce et l'index sur la face palmaire et dorsale de la 1ère phalange, cette prise servant de maintient ou de contre prise.

La deuxième se situe de la même manière au niveau de la 2ème et effectue le mouvement. Celle-ci se fait dans les amplitudes permises par l'articulation et aucun mouvement en force n'est effectué. (figures 10 et 11)

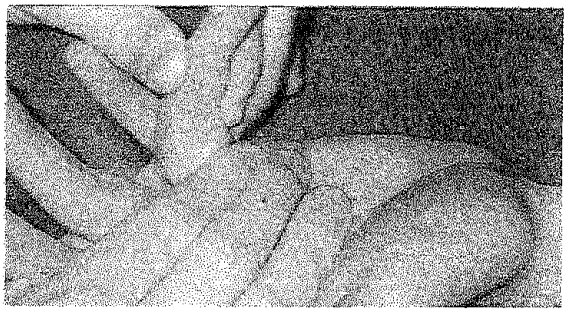

Figure 10 et 11 : Mobilisation passive de l'articulation IPP du 4ème doigt de la main gauche.

- Récupération d'amplitude

Il est nécessaire par la suite d'effectuer des mobilisation de récupération. Les prises s'effectuent de la même manière que précédemment. Nous nous trouvons en face d'une articulation de type ginglyme, nous mobilisons donc une surface concave sur une surface convexe, ce qui signifie que les glissements et les roulements s'effectuent dans le même sens.

La récupération de la flexion commence tout d'abord par un glissement antérieur suivi d'un roulement vers la flexion. Nous pratiquons ensuite les glissements et roulements inverses pour récupérer l'extension.

- Autres articulations

Ces mobilisations d'entretien et de récupération s'effectuent de la même manière sur l'articulation inter phalangienne distale.

Lors de notre bilan articulaire nous avons vu que les articulation des autres doigts et du poignet étaient normales. Il sera quand même réalisé une mobilisation d'entretien à visée préventive de ces articulations à chaques séances de kinésithérapie.

8.1.3 Renforcement musculaire

Nous avons pu observer lors de notre bilan musculaire que les muscles intrinsèques et extrinsèques de la main étaient côtés à 3 (Levame) et que les muscles de l'épaule et du coude étaient quant à eux côtés à 4 (Daniels). Cette constatation nous a permis de mettre en évidence une diminution de force globale du membre supérieur gauche. Il est donc important d'effectuer un renforcement analytique mais aussi global de ce membre.

- Travail analytique.

Ce travail s'effectue l'avant bras posé sur le coussin triangulaire, le patient étant toujours assis en face du kinésithérapeute.

=>Fléchisseurs communs profonds (FCP) :

Nous effectuons une résistance sur la face palmaire de la phalange distale avec une contre prise au niveau de la 2ème phalange qui permet d'inhiber les fléchisseurs communs superficiels. (figure 12 et 13)

Figure 12 : renforcement manuel du muscle fléchisseur commun profond

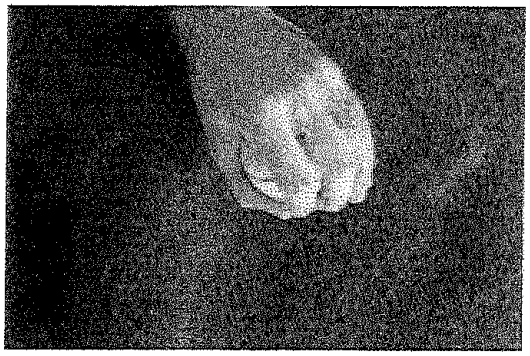

Figure 13 : renforcement global des muscles intrinsèques et extrinsèques de la main.

=>Fléchisseurs communs superficiels (FCS) :

Pour les FCS, les prises sont différentes. En effet le travail analytique de ce muscle doit être effectué avec une inhibition des FCP qui consiste à maintenir les autres doigts en extension avec une contre prise sur la 1ère phalange, à ce moment le doigt que l'on veut faire travailler est en légère flexion.

Le patient effectue alors une flexion de l'IPP qui permet de mettre une résistance au niveau de la 2ème phalange pour augmenter la difficulté.

- Travail global

Nous effectuons ce travail pour le reste de la musculature du bras.

=>Muscles de la main :

Le patient prend une balle dans sa main et essaie de l'écraser. Cet exercice permet de faire travailler tous les muscles de la main. La contraction des FCP et FCS, dans le but d'avoir une prise globale de la balle, permet une mobilisation de l'articulation enraidie.

=>Muscles du coude et de l'épaule :

Nous renforçons ces muscles par des techniques utilisant des chaînes musculaires comme les diagonales de KABATT ou la pouliethérapie. De plus le patient étant jeune et sportif, il effectue lui-même le renforcement global du reste de sa musculature. En effet il participa à un marathon pendant notre prise en charge.

Outre ce renforcement manuel, nous pouvons aussi combiner une électrostimulation au niveau des muscles de l'avant-bras et du bras. Elle se caractérise par une longueur d'impulsion de 0,5 milliseconde, d'impulsions rectangulaires symétriques à moyenne nulle, d'intensité permettant d'obtenir une contraction musculaire visible à l'œil nu, d'une fréquence de 50 Hz, d'un temps de stimulation de 6s suivit d'un temps de repos égal, les 2 électrodes étant appliquées longitudinalement, l'une sur le point excito-moteur du muscle et l'autre en regard du trajet nerveux correspondant.

8.1.4. Traitement fonctionnel

Cette phase se déroule en collaboration avec les ergothérapeutes. Elle a pour but de développer l'endurance tout en sollicitant au maximum tous les paramètres d'intégrations (mobilité et force).

Le patient tente de développer son autonomie gestuelle dans des activités de la vie quotidienne. Ceci se fera aussi bien à l'intérieur qu'à l'extérieur. Il peut effectuer tout d'abord un travail de finesse qui consiste à réaliser l'opposition pouce annulaire de différentes formes et même de façon ludique comme les jeux de dame ou de solitaire.

Il réalisera ensuite des tâches plus globales demandant plus de force, ceci permettant une utilisation homogène de tous les doigts.

Il pourra exécuter des tâches de menuiserie lors de sa rééducation avec l'utilisation de rabot manuel, de ciseaux à bois et de scie tout en prenant garde à intégrer au maximum

son 4ème doigt. Dans le but de développer cette intégration une syndactylie fermée fut réalisée avec le 5ème doigt.

8.1.5. Conseil d'hygiène de vie

Pendant les premières semaines de notre traitement, nous avons du insister auprès de ce patient sur l'obligation d'intégrer au maximum son doigt traumatisé. Durant cette période il a du se prendre en charge car il devait y penser en permanence, bien que le fait d'avoir mis une syndactylie facilitait cette intégration.

Il lui a fallu développer une attention particulière pour son doigt puisque celui-ci se trouve en extension permanente.

8.1.6. Prise en charge psychologique

Mr B étant un patient jeune, il a mis beaucoup d'espoir dans la rééducation entreprise depuis son opération. Celle-ci fut assez difficile puisque sa mobilité passive progressait doucement et que l'active n'évoluait pas.

Cette constatation lui fit évoquer l'éventualité d'une amputation au niveau de l'IPP, celle-ci étant sûrement pour lui la solution pour retourner le plus rapidement à la vie active.

8.2. Posologie

Pendant toute la durée du traitement, Mr B a eu une rééducation biquotidienne, à raison de 45mn par séances.

8.3. Difficultés rencontrées

Le patient a toujours manifesté un profond intérêt pour sa rééducation bien qu'il y ait traversé parfois des moments de découragement. En effet celle-ci s'est avérée longue et difficile, son découragement temporaire était donc compréhensible .

Toutefois celui-ci ne dura pas longtemps et le patient reprit vite courage.

9. BILAN DE FIN DE STAGE ET DISCUSSION

Il correspond à la sortie de Mr B de l'hôpital le 29.10.1999. A noter que le patient a eu une coupure de 3 semaines pendant la rééducation durant laquelle il pu rentré chez lui et effectuer les séances de kinésithérapie en libéral.

9.1. Conclusion de bilan

La palpation met toujours en évidence des adhérences au niveau des cicatrices et des greffes cutanées, par contre aucune sudation n'est décelé sur la paume. On note toujours la différence de longueur du doigt accidenté.

Le bilan articulaire, toujours réalisé de la même manière, montre une nette amélioration de la mobilité passive en flexion, par contre la mobilité active a légèrement augmentée mais ne permet toujours pas une amplitude fonctionnelle.

D'autre part le bilan musculaire montre une récupération presque totale de la force et le bilan fonctionnel met toujours en évidence une exclusion du 4ème doigt dans les activités de la vie quotidienne, par contre nous avons pu apprécier une progression dans les mesures d'EPP=6cm et d'EPPMP=6cm celles-ci étant directement liées à l'augmentation de flexion des articulations.

9.2. Discussion

La kinésithérapie pratiquée durant ces 2 mois de stage chez Mr B a permis d'obtenir des résultats mitigés. En effet les problèmes trophiques et musculaires rencontrés au début de la prise en charge ont été résolus, de plus la mobilité articulaire est assez

satisfaisante et un bon débattement est permis. La mobilité active étant toujours très limitée, les possibilités fonctionnelles du doigt restent très insuffisantes.

Le patient lui-même se plaint de ne pouvoir se servir correctement de sa main et après en avoir discuté avec le médecin et le chirurgien, ils émirent la possibilités d'une intervention. Une ténolyse serait ainsi pratiquée au niveau des tendons FCS et FCP et permettrait peut être une mobilité plus importante.

A noter que patient a bénéficié de séances de rééducation en libéral à partir du moment où notre prise en charge kinésithérapique à l'hôpital s'est terminée.

10. CONCLUSION

Ce mémoire a eu pour objectif de présenter une prise en charge kinésithérapique d'un transfert articulaire d'une articulation IPP d'un orteil, au niveau d'un doigt. La rééducation étant réaliser lors d'une phase post opératoire tardive (J+80).

Les modes de rééducation de la main varient selon la localisation des lésions, son mécanisme, ses complications et aussi le psychisme du sujet. Il est donc nécessaire d'adapter à chacun des techniques spécifiques de rééducation tout en sachant que celles-ci sont basées sur une même approche de l'anatomie et de la cinésiologie. Il en est de même de l'appareillage, qui tout en ayant le même objectif (la récupération d'une main fonctionnelle), doit s'adapter à l'évolution de la pathologie.

Le but de notre prise en charge était d'obtenir une trophicité et une mobilité normale ainsi qu'une réintégration de son doigt dans les activités quotidiennes.

D'un point de vue anatomique la nouvelle articulation permet une bonne mobilité ainsi qu'un travail en force et en endurance. La présence d'adhérences au niveau de la néo-articulation empêche toute mobilité active et toutes possibilités fonctionnelles du doigt.

Une ténolyse est envisagée afin de parfaire la rééducation entreprise depuis plusieurs mois.

BIBLIOGRAPHIE

1. **I-A. KAPANDJI**
   Physiologie articulaire Tome 1 – membre supérieur
   Maloine 1994 p192 à 205

2. **KAMINA. P**
   Anatomie introduction à la clinique : ostéologie des membres
   Maloine Paris 1997 p66 à 70

3. **KAMINA. P**
   Anatomie introduction à la clinique : arthrologie des membres
   Maloine Paris 1997 p106 à 108

4. **KAMINA. P**
   Anatomie introduction à la clinique : myologie des membres
   Maloine Paris 1997 p81 à 96

5. **R. TUBIANA – JM. THOMINE**
   La main
   Anatomie fonctionnelle et examen clinique
   Masson Paris 1990 p49 à 181

6. **H. ROUVIERE**
   Anatomie humaine
   Description et topographie
   Masson 1954 7ème édition p30 à 79

7. **MERLE**
   La main traumatique 1
   Masson Paris 1997 p36 à 43

8. **JP. BEAUTHIER – P. LEFEVRE**
   Traité d'anatomie
   De Boeck Université 1991
   P292 à 310

ANNEXES

ANNEXE I
Rappels anatomiques

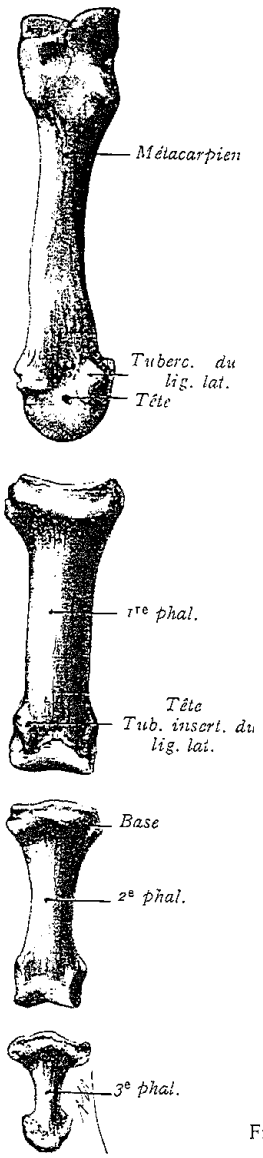

Fig.1 - Métacarpien et phalanges

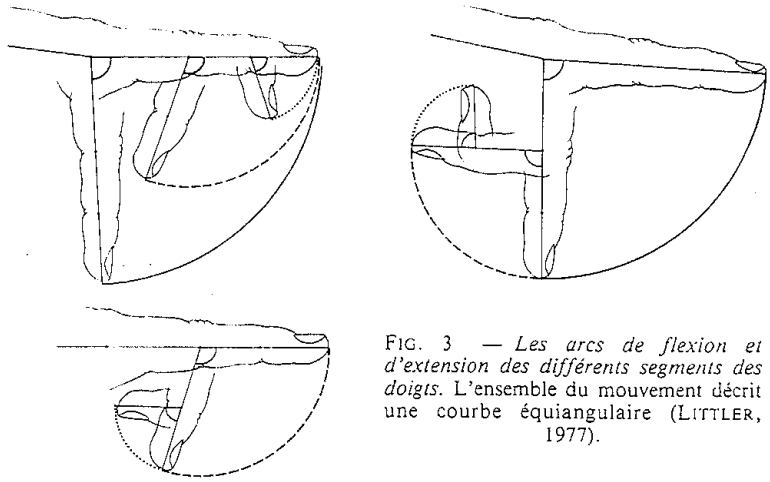

FIG. 3 — *Les arcs de flexion et d'extension des différents segments des doigts.* L'ensemble du mouvement décrit une courbe équiangulaire (LITTLER, 1977).

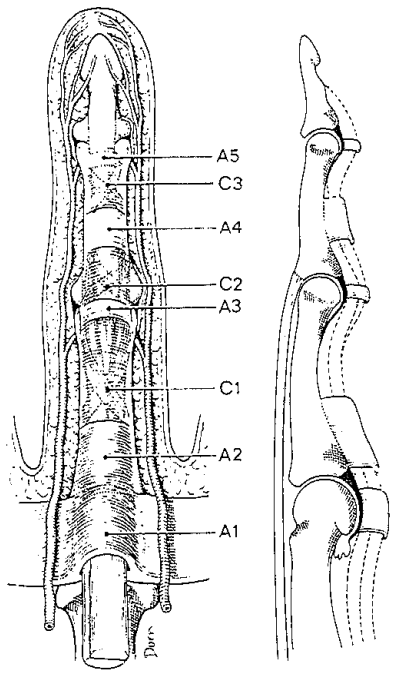

FIG. 4 — *Gaine fibreuse des tendons fléchisseurs.* Vue d'ensemble montrant les 5 portions annulaires (poulies), A_1, A_2, A_3, A_4 et A_5 et les 3 portions cruciformes C_1, C_2, C_3 où s'accumule le liquide synovial et dont le volume et la configuration s'accommodent aux mouvements du doigt. Des petites branches artérielles transverses, provenant des artères collatérales palmaires, pénètrent dans la gaine des fléchisseurs au niveau des portions cruciformes. Elles sont destinées aux vincula des tendons fléchisseurs.

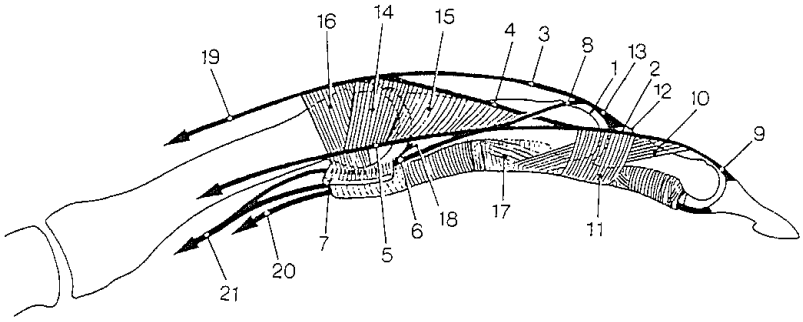

FIG. 2 — *Vue schématique de profil d'un doigt montrant les insertions des muscles extrinsèques et intrinsèques ainsi que les ligaments rétinaculaires.* Il existe une certaine symétrie entre les formations fibreuses au niveau des articulations métacarpo-phalangiennes et des articulations interphalangiennes proximales. 1. Tendon extenseur central ; 2. Tendon extenseur latéral ; 3. Bandelette centrale du long extenseur ; 4. Bandelette latérale du long extenseur ; 5. Tendon de l'interosseux ; 6. Tendon du lombrical ; 7. Ligament transverse intermétacarpien (ou interglénoïdien) ; 8. Bandelette centrale des intrinsèques ; 9. Tendon extenseur terminal ; 10. Ligament rétinaculaire oblique ; 11. Ligament rétinaculaire transverse ; 12. Ligament triangulaire ; 13. Insertion de l'extenseur commun sur la deuxième phalange ; 14. Fibres transverses de la dossière des interosseux ; 15. Fibres obliques de la dossière des interosseux ; 16. Bandelettes sagittales ; 17. Gaine fibreuse des tendons fléchisseurs ; 18. Insertion de l'interosseux sur la base de P_1 ; 19. Tendon de l'extenseur commun ; 20. Tendon fléchisseur superficiel ; 21. Tendon fléchisseur profond, sur lequel s'attache le muscle lombrical.

référence : R. TUBIANA (La main)

ANNEXE II

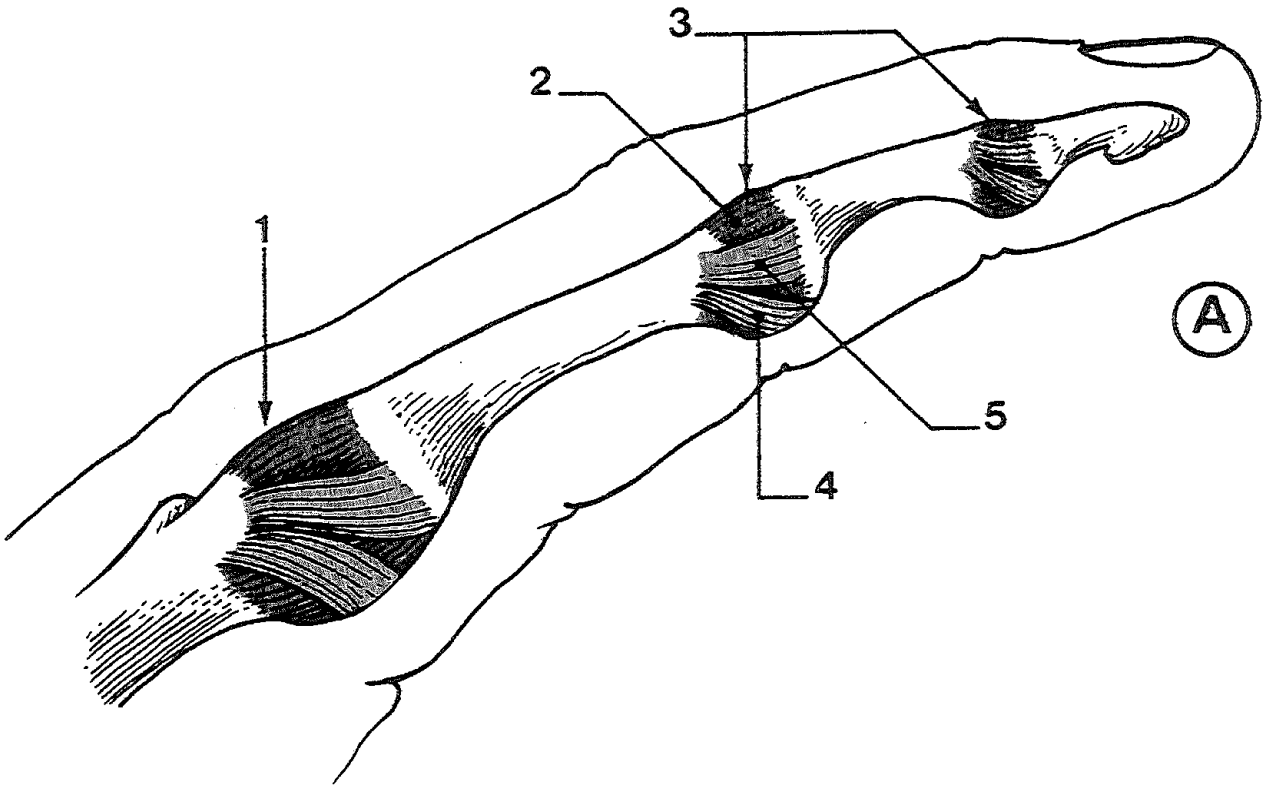

Articulations interphalangiennes
(vue latérale)

1 - art. métacarpo-phalangienne
2 - capsule articulaire
3 - art. interphalangiennes
4 - lig. collatéral (faisceau dorsal)
5 - lig. collatéral (faisceau palmaire)

référence : P. KAMINA (Arthrologie des membres)

ANNEXE III

Muscles, tendons et aponévroses d'un doigt de la main

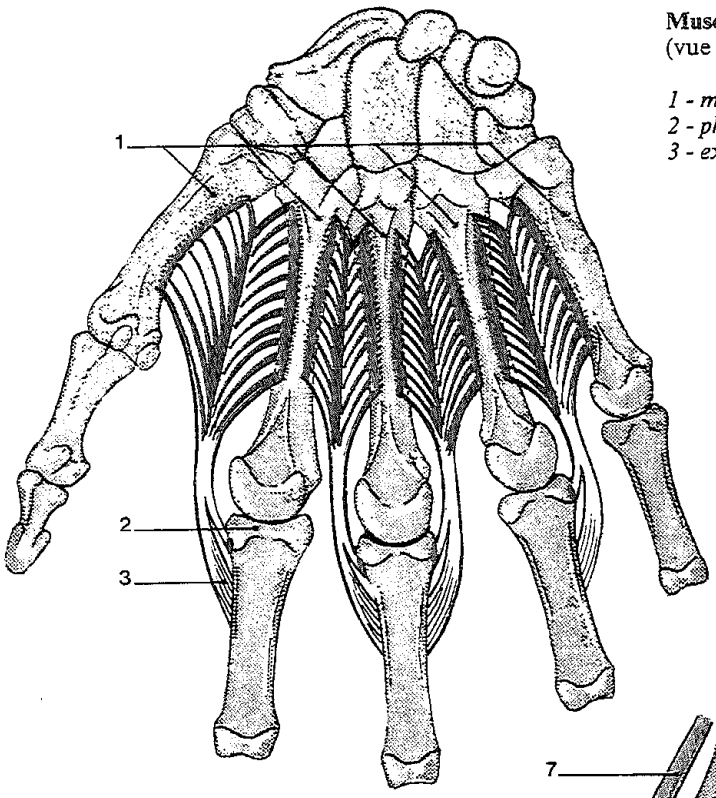

Muscles interosseux dorsaux de la main
(vue palmaire)

1 - métacarpiens
2 - phalange proximale
3 - expansion dorsale

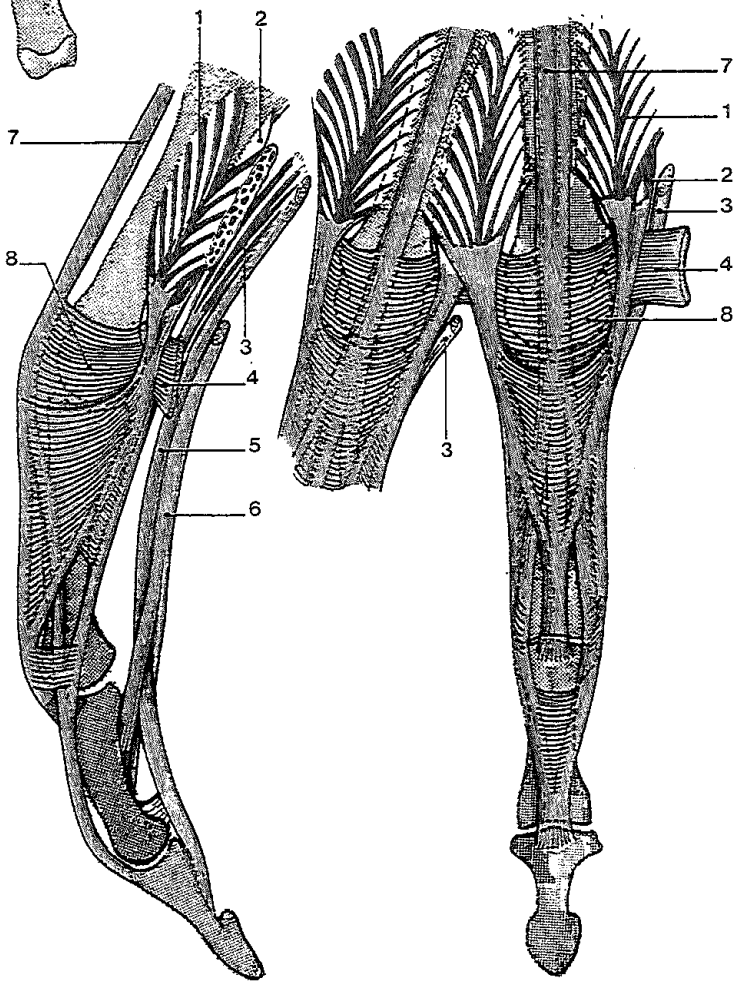

Tendons et aponévrose
d'un doigt de la main (le médius)

1 - m. interosseux dorsal
2 - m. interosseux palmaire
3 - m. lombrical
4 - lig. métacarpien tranverse profond
5 - tendon du m. fléchisseur profond des doigts
6 - tendon du m. fléchisseur superficiel des doigts
7 - tendon du m. extenseur commun des doigts
8 - aponévrose dorsale du doigt

référence : P. KAMINA (Myologie des membres)

ANNEXE IV

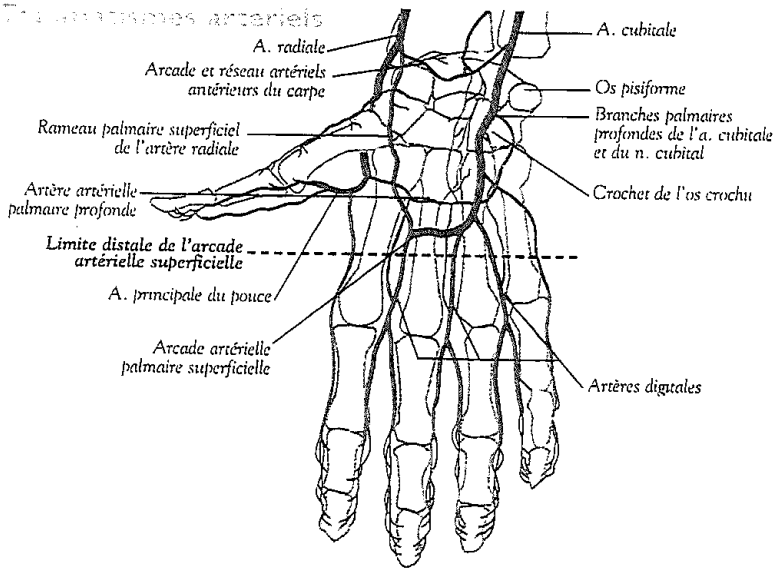

Anatomie des artères de la main

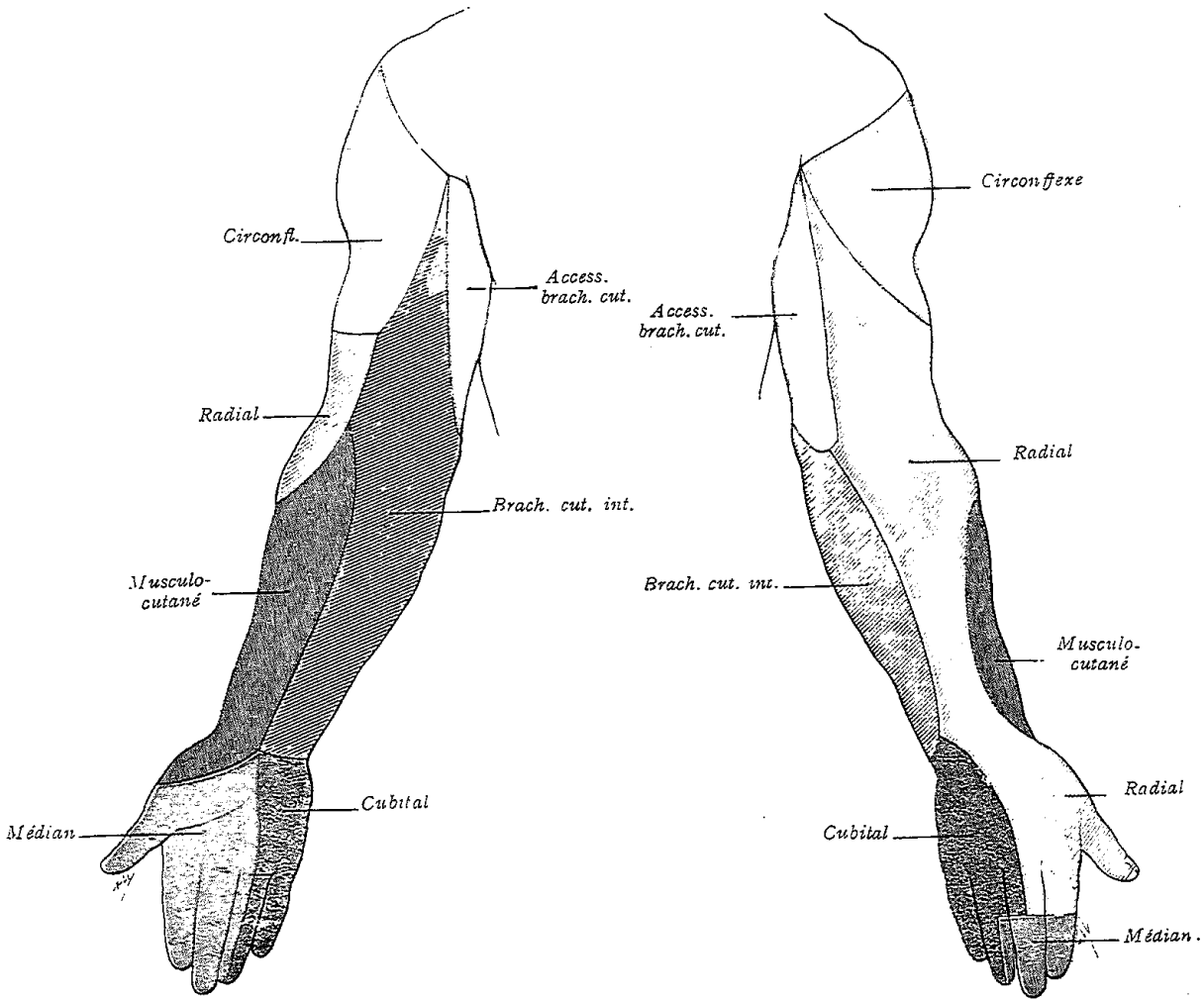

Territoire sensitif du membre supérieur

référence : H. ROUVIERE (Anatomie humaine)

ANNEXE V

RAPPEL GONIOMETRIQUE

La goniométrie s'effectue avec un goniométre de Balthazar.

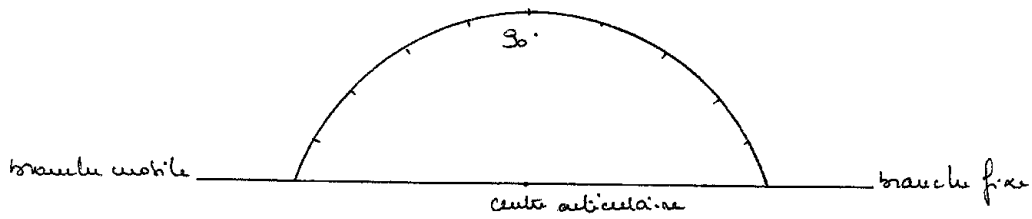

- Au niveau des métacarpo-phalangienne en flexion/extension

  - le centre articulaire se situe en regard de la tête des métacarpiens
  - la branche fixe suit l'axe des métacarpiens
  - la branche mobile suit l'axe de P1

  En flexion le goniomètre se place à la face dorsale de la main et en extension à la face palmaire.

- Au niveau des inter-phalangiennes proximales

  - le centre articulaire se situe en regard de la tête de P1
  - la branche fixe suit l'axe de P1
  - la branche mobile suit l'axe de P2

- Au niveau des inter-phalangiennes distales

  - le centre articulaire se situe en regard de la tête de P2
  - la branche fixe suit l'axe de P2
  - la branche mobile suit l'axe de P3

ANNEXE VI
Eléments du bilan fonctionnel

Cotation des stades de l'opposition selon Kapandji

1 — Prise latérale proximale (pulpe du pouce-face latérale de la phalange proximale de l'index)
2 — Prise latérale moyenne (pulpe du pouce-face latérale de la phalange moyenne de l'Index)
3 — prise latérale distale (pulpe du pouce-face latérale de la phalange distale de l'index)
4 — Prise termino subterminale pouce-index
5 — Prise termino-terminale pouce-index
6 — Prise pulpo-pulpaire pouce-médius
7 — Prise pulpo-pulpaire pouce-annulaire
8 — Prise pulpo-pulpaire pouce-auriculaire
9 — Pulpe du pouce-2e phalange de l'auriculaire
10 — Pulpe du pouce 1re phalange de l'auriculaire



FIG. 1. — *Dynamomètre de Jamar avec les 5 crans qui permettent d'étudier la force de serrage pour des écartements différents des poignées* (avec l'autorisation de W.B. Saunders d'après *Examination of the hand* by R. Tubiana, E. Mackin, J.M. Thomine).

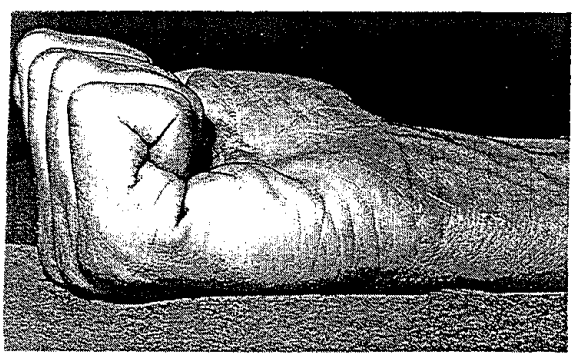

La fermeture des doigts

Elle présente *une séquence* où se succèdent normalement les articulations métacarpophalangienne, interphalangienne proximale et interphalangienne distale. Lorsque cette séquence est perturbée la prise des objets peut être rendue impossible par la flexion première des interphalangiennes.

Son *amplitude* conditionne le calibre du plus petit objet que peuvent maintenir les doigts serrés dans une prise cylindrique. Elle conditionne aussi la force de rétention des objets d'un calibre un peu supérieur. Elle

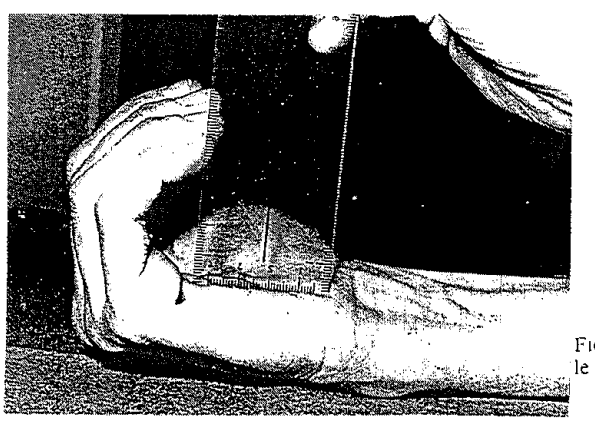

FIG. 2 — *a)* Une flexion complète amène l'extrémité distale des pulpes dans le pli palmaire. *b)* La distance paume-pulpe évalue en centimètres le défaut global de flexion.

référence : R. TUBIANA (La main)

ANNEXE VII

LES DIFFERENTES MOBILISATIONS PASSIVES

- Mobilisation globale des métacarpiens

  Position du patient : assis, avant-bras vertical.

  Position du MK : il est assis en face . Les doigts de ses 2 mains se trouvent sur la face dorsale de la main du patient, ses 2 pouces se trouvent dans la paume.

  Mouvement : le MK écarte progressivement les pouces tout en maintenant les doigts à la même place.

- Mobilisation analytique des métacarpo-phalangienne

  Position du patient : assis, sa main reposant sur un coussin triangulaire.

  Position du MK : il est assis en face du patient

  ➢ Glissements antero-postérieur : ils préparent à la flexion/extension

  - Contre prise : sur la tête du métacarpien , le pouce à la face dorsale et le majeur à la face palmaire.
  - Prise : le pouce se situe à la face dorsale de P1 et le majeur à la face palmaire
  - Mouvement : nous effectuons des glissements antérieurs et postérieurs

  ➢ Glissements latéraux :

  - Contre prise : idem
  - Prise : le pouce se situe à la face cubitale de P1 et le majeur à la face radiale
  - Mouvement : nous effectuons des glissements latéraux

  ➢ Glissements et roulements : ils préparent aussi à la flexion/extension

  Nous sommes en présence d'une surface concave qui se mobilise sur une surface convexe : les roulements et les glissements s'effectuent dans le même sens.

  - Contre prise : idem
  - Prise : - en flexion : 2 doigts à la face dorsale de P1. Le doigt proximal effectue la glissement et la distal le roulement.
    - en extension : 2 doigts à la face palmaire de P1
    - en abduction/adduction : 2 doigts au bord cubital ou radial de P1,

- Mouvement : nous effectuons des mouvements de flexion, extension, abd et add.

- Mobilisation analytique des inter-phalangiennes proximales et distales

  - Glissements antero-postérieur
    - Contre prise : sur la phalange proximale : le pouce sur la face dorsale et le majeur sur la face palmaire.
    - Prise : sur la phalange. Le pouce et le majeur sont situés de la même façon.
    - Mouvement : nous effectuons des glissements antérieurs et postérieurs.

  - Flexion/Extension
    - Contre prise : idem
    - Prise : idem
    - Mouvement : nous amenons la phalange en flexion et en extension.

- Mobilisation globale des doigts en flexion/extension

  - Contre prise : elle se situe au niveau des métacarpiens : le pouce se trouve à la face dorsale et les doigts communs à la face palmaire.
  - Prise : les doigts du kinésithérapeute recouvrent la face palmaire des doigts du patient, le pouce étant à la face dorsale.
  - Mouvement : le thérapeute effectue un mouvement d'enroulement et d'ouverture.