MINISTERE DE LA SANTE
REGION LORRAINE
INSTITUT DE FORMATION EN MASSO-KINESITHERAPIE
DE NANCY

PRISE EN CHARGE MASSO-KINESITHERAPIQUE D'UNE PATIENTE ATTEINTE DE POLYARTHRITE RHUMATOIDE APRES CHIRURGIE DE SA MAIN DOMINANTE

Rapport de travail écrit personnel
présenté par **Delphine BUARD**
Etudiante en 3ème année de kinésithérapie
en vue de l'obtention du Diplôme d'Etat
de Masseur-Kinésithérapeute
2000-2001.

SOMMAIRE

Page

RESUME

1. INTRODUCTION ..... p. 1

1. 1. Présentation générale du cas : histoire de la maladie..... p. 1

1. 2. La polyarthrite rhumatoïde..... p. 1

1. 3. Déformation du poignet et de la main dans la polyarthrite rhumatoïde..... p. 2

1. 4. Traitement chirurgical du poignet et de la main rhumatoïde..... p. 3

1. 4. 1. Traitement de l'instabilité de la radio-ulnaire inférieure..... p. 3

1. 4. 2. Synovectomie des tendons extenseurs du poignet pour prévenir leur rupture. p. 3

1. 4. 3. Correction de la déformation du col de cygne..... p. 4

1. 4. 4. Traitement d'une rupture du long extenseur du pouce..... p. 5

2. BILAN DU 11/09/2000..... p. 5

2. 1. Anamnèse..... p. 5

2. 2. Attitude spontanée..... p. 6

2. 3. Inspection / Palpation..... p. 6

2. 4. Bilan douloureux..... p. 7

2. 5. Bilan articulaire..... p. 7

2. 5. 1. Bilan analytique..... p. 7

2. 5. 2. Bilan global..... p. 8

2. 6. Bilan musculaire..... p. 9

2. 6. 1. Bilan analytique..... p. 9

2. 6. 2. Bilan global..... p. 9

2. 7. Bilan sensitif.....p. 10

2. 8. Bilan fonctionnel.....p. 10

2. 9. Bilan psychologique.....p. 10

2. 10. Conclusions de bilan.....p. 11

2. 11. Objectifs du traitement kinésithérapique.....p. 11

3. PROPOSITIONS KINESITHERAPIQUES.....p. 12

3. 1. Pour éliminer l'œdème.....p. 12

3. 2. Pour lever les adhérences cicatricielles.....p. 12

3. 3. Pour récupérer des amplitudes articulaires fonctionnelles.....p. 13

3. 4. Pour améliorer la force de préhension.....p. 13

3. 5. Pour intégrer la nouvelle fonction du muscle transféré.....p. 14

4. DESCRIPTIONS DE L'APPLICATION PRATIQUE DES TECHNIQUES.....p. 14

4. 1. La pressothérapie.....p. 14

4. 2. Massage du membre supérieur à visée circulatoire.....p. 14

4. 3. Massage cicatriciel.....p. 15

4. 4. Mobilisation passive.....p. 15

4. 4. 1. Mobilisation passive du poignet.....p. 15

4. 4. 2. Mobilisation passive de l'IPP du majeur.....p. 16

4. 4. 3. Mobilisation passive de la MP du majeur.....p. 16

4. 4. 4. Mobilisation passive des autres articulations.....p. 17

4. 5. Postures.....p. 17

4. 6. Orthèses.....p. 17

4. 6. 1. Orthèse de stabilisation de poignet.....p. 18

4. 6. 2. Orthèse statique de maintien de l'IPP du majeur en flexion..... p. 18

4. 6. 3. Orthèse dynamique de maintien de l'IPP du majeur en flexion..... p. 18

4. 7. Travail actif..... p. 19

4. 7. 1. Travail actif analytique..... p. 19

4. 7. 2. Travail actif global.....p. 20

4. 8. Intégration de la nouvelle fonction du long extenseur propre de l'index..... p. 21

4. 8 .1. Travail bilatéral symétrique..... p. 21

4. 8 .2. Travail homolatéral.....p. 21

4. 8. 3. Travail global du transfert tendineux.....p. 22

5. BILAN DU 26/10/2000.....p. 23

5. 1. Attitude spontanée.....p. 23

5. 2. Inspection / Palpation.....p. 23

5. 3. Bilan douloureux.....p. 23

5. 4. Bilan articulaire.....p. 23

5. 4. 1. Bilan analytique.....p. 23

5. 4. 2. Bilan global.....p. 24

5. 5. Bilan musculaire.....p. 24

5. 6. Bilan fonctionnel.....p. 24

5. 7. Bilan psychologique..... p. 25

6. CONCLUSION..... p. 25

BIBLIOGRAPHIE

ANNEXES

RESUME

Mme L., âgée de 52 ans, atteinte d'une polyarthrite rhumatoïde évoluant depuis une dizaine d'années, a été opérée de sa main droite le 20/07/2000. L'intervention a consisté en une synovectomie du poignet, en une réanimation du long extenseur du pouce rompu et en une correction du col de cygne du troisième doigt par arthroplastie de la M. P. , ténodèse du fléchisseur superficiel et arthrodèse de l' I. P. D.

Il ne s'agit pas ici de faire une prise en charge globale de Mme L. , mais de cibler notre rééducation sur la main opérée afin d'orienter la fibrose du tissu cicatriciel. Le bilan initial révèle une main oedématiée, des cicatrices adhérentes, un flexum de poignet, un majeur qui se plaît en rectitude, une force de préhension quasi inexistante et un extenseur propre de l'index qui n'a pas intégré sa nouvelle fonction. En terme d'incapacité l'écriture, l'habillage, la préhension et bien d'autres activités se trouvent compromises.

Manuelle, douce, progressive, indolore, tels sont les mots d'ordre de notre rééducation qui recherche une meilleure fonction de la main droite. Nous nous satisfaisons, 7 semaines plus tard, d'avoir retrouvé les gestes élémentaires de la vie, car dans ce contexte de polyarthrite rhumatoïde évoluée, les ambitions restent limitées.

Mots clés : polyarthrite rhumatoïde, col de cygne, synovectomie , prothèse de Swanson, ténodèse, transfert tendineux.

1. INTRODUCTION

La polyarthrite rhumatoïde est le rhumatisme inflammatoire le plus fréquent. Elle se rencontre surtout chez les femmes au moment de la ménopause et débute le plus souvent au niveau des mains. Cette atteinte articulaire peut aboutir à des déficiences importantes et conduire à une gêne fonctionnelle majeure nécessitant une intervention chirurgicale conservatrice, prothétique ou définitive. Aussi nous nous proposons dans un tel contexte de polyarthrite rhumatoïde d'étudier le cas de Mme L.

1. 1. Présentation générale du cas : histoire de la maladie

Mme L., âgée de 52 ans, est atteinte d'une polyarthrite rhumatoïde évoluant depuis une dizaine d'années.

Elle a été opérée le 20 juillet 2000 du poignet, du pouce et du majeur de la main droite, intervention qui a consisté en :

- une résection de la tête ulnaire et synovectomie de l'appareil extenseur du poignet pour prévenir sa rupture ;
- correction du col de cygne du troisième doigt par une arthrodèse de l'interphalangienne distale (I. P. P.) fixée à vingt degrés de flexion par deux broches et une ténodèse en légère flexion par une bandelette du fléchisseur superficiel ;
- une arthroplastie de la métacarpophalangienne (M. P.) du majeur avec mise en place d'une prothèse de Swanson ;
- réanimation du long extenseur du pouce rompu, par l'extenseur propre de l'index.

1. 2. La polyarthrite rhumatoïde

La polyarthrite rhumatoïde « se caractérise par une inflammation du tissu conjonctif

prédominant au niveau de la membrane synoviale : la synovite rhumatoïde, qui distend les structures capsulo-ligamentaires et envahit progressivement la cavité articulaire et les gaines tendineuses ; ce «pannus synovial» est responsable de la destruction ostéo-cartilagineuse et de la rupture des tendons» (3).

Cette maladie qui prédomine sur les articulations distales est le plus souvent bilatérale et symétrique évoluant par poussées et «entraînant la production de douleurs, de déformations et d'attitudes vicieuses qui conduisent à une impotence fonctionnelle plus ou moins complète» (4). Les facteurs déclenchants ne sont pas connus, la polyarthrite rhumatoïde est considérée comme une pathologie auto-immune où il existe une prédisposition héréditaire par la présence de l'antigène HLA DR4.

1. 3. Déformation du poignet et de la main dans la polyarthrite rhumatoïde (cf. annexe I)

Les déformations articulaires sont le résultat de contraintes mécaniques exercées sur des articulations détruites par la maladie. « La prédominance des déformations sur la main dominante souligne le rôle délétère du facteur mécanique» (3).

L'atteinte de la radio-ulnaire inférieure provoque, suite à la lésion du disque articulaire, la luxation postérieure de la tête ulnaire (3). Cette luxation est à l'origine d'une mobilité anormale en «touche de piano» (11).

Les déformations du carpe sont permis « par la distension des éléments capsulo-ligamentaires qui le stabilisent » (3). Dans le plan frontal, la prédominance des muscles radiaux entraîne une inclinaison radiale du carpe. Dans le plan sagittal , nous observons le plus fréquemment le glissement antérieur du carpe. Cela provoque une saillie dorsale en «dos de chameau» (3).

La déviation habituelle se fait en **inclinaison ulnaire des doigts avec subluxation palmaire des M. P.** . L'inclinaison radiale du carpe retentit sur les chaînes digitales en aggravant la déviation ulnaire des M. P. (3).

Au niveau du doigt, **la déformation en col de cygne** correspond à une hyperextension de l'I. P. P. avec flexion de l'I. P. D. Elle est due à l'altération du système capsulo-ligamantaire et des systèmes tendineux extrinsèques et intrinsèques. Cette déformation se trouve être très gênante sur le plan fonctionnel car elle entrave la préhension (3, 10 et cf. figure 2 de l'annexe I).

La rupture des tendons de la main dans la polyarthrite rhumatoïde est due à la synovite des gaines tendineuses qui les fragilise et ceux-ci finissent par se rompre au contact des reliefs osseux, comme le long fléchisseur du pouce qui «frotte» contre le tubercule de Lister (3).

1. 4. Traitement chirurgical du poignet et de la main rhumatoïde

1. 4. 1. Traitement de l'instabilité de la radio-ulnaire inférieure

Il se fait par résection de la tête ulnaire (intervention de Darrach). Cela permet de « diminuer la douleur, de rétablir la mobilité du poignet, d'éviter les ruptures tendineuses », tout en autorisant une synovectomie plus complète (11).

1. 4. 2. Synovectomie des tendons extenseurs du poignet pour prévenir leur rupture

Il s'agit d'enlever le plus de tissu pathologique. Elle est indiquée lorsque les tendons sont encore en bon état pour éviter leur dégradation, mais aussi pour soulager le patient. La rééducation intervient ici précocement pour lutter contre la raideur articulaire et les adhérences tendineuses (3, 7).

1. 4. 3. Correction de la déformation du col de cygne

«Le traitement consistera d'une part à traiter l'agent ayant entraîné la déformation, d'autre part à corriger les déformations et à empêcher leur récidive» (14).

- *traitement de l'agent causal*

La subluxation palmaire de la M. P. va être corrigée le plus souvent par la mise en place d'une prothèse de Swanson (fig.1). « La flexion de l'articulation fait plier l'implant mais aussi le déplace longitudinalement, le fait «pistonner» dans les diaphyses des os voisins» (7). L'implant siliconé ne permet qu'une mobilité réduite : environ 50° de flexion pour l'articulation M. P. mais le danger majeur est de voir apparaître une instabilité ou un enraidissement.

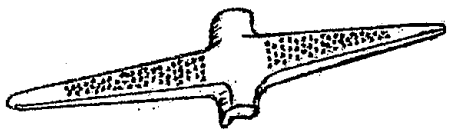

Figure 1 : Implant de Swanson (métacarpo-phalangienne) (11)

- *traitement des articulations sous-jacentes*

L'hyperextension de l'I. P. P. , encore réductible, est corrigée par une ténodèse du fléchisseur superficiel. Ce tendon est «raccourci», dans le but de placer l'articulation en flexion. L'articulation I. P. D. est arthrodésée en position de fonction (20° de flexion) permettant une préhension sans douleur. L'arthrodèse nécessite un délai de consolidation assez long par ostéosynthèse, durant lequel il faut veiller à ce que l'articulation ne soit pas mobilisée (7, 14).

1. 4. 4. Traitement d'une rupture du long extenseur du pouce

Le tendon étant fragilisé sur une partie de son trajet, la suture n'est pas judicieuse. Le transfert tendineux de l'extenseur propre de l'index est plus opportun pour remplacer le long extenseur du pouce, car «les transferts des muscles agonistes posent peu de problème d'intégration corticale» (13). Il faudra veiller à ce que les désunions, les adhérences et les rétractions n'apparaissent pas (7, 13).

2. BILAN INITIAL

2. 1. Anamnèse

Mme L. est droitière et âgée de 52 ans. Elle vit dans une maison avec son ami, rénovateur d'intérieur, et s'occupe de ses deux petits enfants (6 et 7 ans). Elle suit un traitement de fond par Néoral et un traitement anti-inflammatoire (Voltarène).

En raison de cette maladie, Mme L. a subit plusieurs interventions :

- canaux carpiens en 1992 ;
- et depuis 1996 : rupture du fléchisseur profond de l'index de la main droite, arthroscopie de l'épaule gauche et synovectomie suivies trois mois plus tard de la mise en place d'une prothèse totale d'épaule gauche puis d'une prothèse totale d'épaule droite et dernièrement une synovectomie du majeur de la main gauche et du genou droit sous arthroscopie.

Nous sommes à J+ 7 semaines de l'intervention du 20 juillet 2000, la cicatrisation cutanée, tendineuse (du transfert tendineux et de la ténodèse du fléchisseur superficiel) est acquise. Par contre la consolidation osseuse n'est pas effective, l'arthrodèse de l'I. P. D. du troisième doigt ne sera solide que dans une dizaine de jours. De toute façon, il est interdit de

mobiliser cette articulation. L'implant de Swanson interdit toute électrothérapie à base de courant galvanique et «aucun mouvement latéral, tant actif que passif ne doit être effectué» (10).

2. 2. Attitude spontanée

La main de Mme L. se tient en flexion et adduction de poignet. Nous remarquons «un coup de vent ulnaire» et l'I. P. P. du majeur est en rectitude. Nous ne notons pas de déformations particulières du pouce. Les deux coudes dévient en varus.

2. 3. Inspection / Palpation

La peau de Mme L. paraît fragile, fine et légèrement transparente. Elle présente des tâches brunes à proximité de la tabatière anatomique, séquelles d'une allergie sous plâtre. Au contact avec le dos de notre main, sa main droite apparaît plus chaude.

Elle est également plus gonflée que la gauche surtout au niveau de l'I. P. P. du majeur. Le signe du godet est positif, signalant la présence d'un œdème veineux. Nous mesurons le volume de cet œdème grâce à une oedémométrie. Nous remplissons d'eau un bac muni d'un bec verseur de sorte que celui-ci soit prêt à déborder. La patiente plonge alors sa main dans le bac de telle façon que la troisième commissure vienne buter sur une barre repère. Nous récupérons l'eau déplacée dans une éprouvette graduée et nous répétons l'opération avec le côté opposé.

Nous obtenons 410 ml d'eau à droite et 370 ml à gauche, soit un œdème de 40 cm3.

Nous observons plusieurs cicatrices : cicatrices des interventions précédentes et cicatrices de la dernière opération.

- Une cicatrice à la face dorsale du poignet, oblique vers le bas et le dedans, longue de

6,5 cm, présentant à la palpation une adhérence en son centre.

- Une cicatrice longitudinale à la face médiale du troisième doigt de 4,5 cm de long, adhérente sur tout son trajet.
- De petites cicatrices à la face dorsale de la M. P. et de l'I. P. P. du majeur et de la M. P. de l'index (prélèvement de l'extenseur propre de l'index) bien mobilisables.

Nous ne signalons pas de contractures ou de points douloureux particuliers.

2. 4. Bilan douloureux

La patiente nous signale des douleurs nocturnes au niveau du coude gauche, cotée à 7/10 sur l'échelle E. V. A. Mme L. présente aussi des douleurs localisées à la M. P. du majeur après un effort important (ménage…) d'une intensité de 2/10.

2.5. Bilan articulaire

2. 5. 1. Bilan analytique

- *Méthodologie*

Les amplitudes du coude en flexion / extension sont mesurées avec un goniomètre à grandes branches (Houdre) ; les amplitudes en prono-supination avec un goniomètre Labrique (dont une des branches indique la verticale). Le centre du goniomètre est placé en regard du centre articulaire et les branches dans l'axe des segments sus et sous-jacents.

La mesure des amplitudes du poignet et des différentes articulations de la main se fait à l'aide d'un goniomètre de Balthazar, les articulations adjacentes étant positionnées en rectitude. Le centre du goniomètre se place au-dessus du centre articulaire et les branches parallèles aux segments sus et sous-jacents.

Les amplitudes sont mesurées en actif puis en passif.

- *Interprétations des résultats* (cf. annexe II)

Mme L. présente un flexum de 10° et un adductum de poignet de 5°. En ce qui concerne la colonne du pouce, il y a un flexum de la M. P. de 15° et un déficit actif en extension de l'I. P. D. de 50°. Pour le troisième rayon, les amplitudes passives de la M. P. et de l'I. P. P. sont limitées en flexion (respectivement : 60/0/0 et 40/0/0) et nous pouvons noter une faiblesse musculaire de son fléchisseur superficiel (perte de 20° de flexion en actif sur l'I. P. P.). La mise en flexion ou extension de poignet ne modifie pas les amplitudes des articulations sous-jacentes et les fins de course sont «élastiques dures», il s'agit donc de limitations capsulo-ligamentaires.

Les autres doigts présentent aussi des limitations articulaires de même origine.

2. 5. 2. Bilan global (cf. annexe III)

Nous mesurons de façon comparative :

- **L'empan** : distance entre la pulpe du pouce et la pulpe de l'auriculaire lors de l'écartement actif maximal de la main.

  A droite : 16cm A gauche : 16,5cm

- **L'Ecart Pulpo Palmaire (E. P. P.)** : distance de la perpendiculaire de la dernière phalange passant par la pulpe du doigt à la paume de la main lors de la fermeture de la main.
- **L'Ecart de la Pulpe au Pli des M. P. (E. P. P. M. P.) :** distance entre la pulpe du doigt et le pli palmaire distal lors de l'enroulement global de la main.
- **L'opposition du pouce (6)** : A droite : 1/10 A gauche : 8/10 sans le 4 et le 6
- **La contre opposition du pouce (6) :** A droite : 0/4 A gauche : 0/4

Nous donnons un aperçu des capacités articulaires du complexe de l'épaule en remplissant

la grille de l'aire fonctionnelle (cf. annexe IV).

2. 6. Bilan musculaire

2. 6. 1. Bilan analytique

L'E. M. F. M. ne nous a pas semblé appropriée dans le cas de Mme L. D'une part nous sommes dans un contexte de pathologie rhumatismale et non neurologique et d'autre part les amplitudes de certaines articulations sont si minimes voire inexistantes et les compensations si nombreuses que l'appréciation de la force musculaire risquait d'être erronée. C'est pourquoi nous lui avons préféré une évaluation plus globale.

2. 6. 2. Bilan global

Il existe pléthore de tests mesurant la force de préhension mais ceux-ci «sont trop compliqués pour un usage en pratique quotidienne, car il requiert soit un équipement spécial, soit un personnel entraîné, soit encore les deux» (12). La force de la main est donc mesurée par l'intermédiaire de divers dynamomètres.

La force de préhension entre les quatre derniers doigts et la paume de la main est mesurée en utilisant un dynamomètre de Jamar, l'avant bras étant préalablement placé sur un coussin triangulaire. La force entre les quatre doigts longs et le pouce est chiffrée par la pince-étau et la prise de finesse est mesurée entre le pouce et le bord latéral de l'index en utilisant un «pinchmètre».

Tableau I : force de préhension au 11/09/2000

	DROITE	GAUCHE
JAMAR	2 Kg	6 Kg
PINCE-ETAU	12 mm Hg	22 mm Hg
PINCHMETRE	1.5 Kg	2 Kg

2. 7. Bilan sensitif

Nous ne notons aucun trouble de la sensibilité chez Mme L. qu'elle soit tactile, algique, thermique ou profonde.

2. 8. Bilan fonctionnel (cf. annexes V et VI)

L'incapacité de Mme L. est évaluée par autoquestionnaires :

- Le H. A. Q. (Health Assessment Questionnaire) «qui explore la douleur, la fonction physique, l'aide et quelques fonctions sociales» (10) .
- L'échelle d'évaluation de l'incapacité fonctionnelle en rapport avec l'atteinte rhumatoïde des mains.

Il en ressort que Mme L. présente de nombreuses incapacités en rapport avec sa pathologie : incapacité de marcher, de s'accroupir, de monter les escaliers, de faire ses courses, ses tâches ménagères et sa toilette, et que certaines incapacités concernant la préhension, l'écriture, l'habillage et la conduite automobile sont majorées par l'intervention chirurgicale.

Même si Mme L. a recourt à quelques aides techniques, en terme de désavantages elle reste dépendante de son ami dans de nombreux domaines et sa mobilité est réduite.

2. 9. Bilan psychologique

Mme L. est complètement impliquée dans sa rééducation. Elle désire retrouver le maximum d'autonomie surtout dans les domaines de l'écriture et de la conduite automobile. Elle s'inquiète parfois de ne pas voir sa main évoluer aussi vite qu'elle l'espérait, mais elle ne se décourage pas pour autant.

2.10. Conclusions de bilan

Ce bilan initial nous a permis de mettre en évidence des déficiences de l'appareil moteur :

- **Une impotence fonctionnelle de la main droite** due à :
  - son état oedèmatié et inflammatoire,
  - un flexum de poignet de 10 degrés fixé en inclinaison ulnaire,
  - une cicatrice adhérente à la face dorsale du poignet et sur le bord interne du majeur,
  - une force de préhension quasi inexistante,
  - des limitations d'amplitudes articulaires de l'ensemble des doigts mais surtout du majeur,
  - l'absence d'intégration corticale de la nouvelle fonction du muscle transféré.

- **Des limitations articulaires de la main gauche et des articulations des deux membres supérieurs** qui réduisent sa capacité à accomplir les activités quotidiennes habituelles.

2.11. Objectifs du traitement kinésithérapique

Mme L. présente de nombreuses déficiences et incapacités et son traitement kinésithérapique ne consiste pas en une prise en charge globale de ceux-ci. Nous nous concentrerons, dans le cadre d'une rééducation post-opératoire, sur les articulations réparées par la chirurgie.

Mais dans ce contexte de polyarthrite rhumatoïde évoluée, les ambitions sont limitées. Nous tenterons **d'améliorer la fonction de la main droite :**

- en éliminant l'œdème,
- en levant les adhérences cicatricielles,
- en récupérant une force de préhension comparable au côté opposé,

- en récupérant ou maintenant les amplitudes articulaires fonctionnelles des doigts longs surtout concernant la flexion de l'I . P. P. du troisième doigt,
- en retrouvant une fonction utile du transfert tendineux.

de conseiller la patiente sur son hygiène de vie, de l'informer sur l'économie articulaire et de lui préparer un programme de gymnastique quotidienne, essentiel à l'entretien de ses capacités de préhension.

3. PROPOSITIONS KINESITHERAPIQUES

3. 2. Pour éliminer l'œdème

Nous avons recours de façon alternée, soit au massage du membre supérieur à visée circulatoire, soit à la pressothérapie. Nous apprenons également à la patiente à réaliser entre chaque séance des exercices de «pompes veineuses» qui consistent à placer le membre supérieur en élévation maximale et à fermer le poing une dizaine de fois. Ces techniques ont pour but de faciliter le retour veineux par la mise en déclive, d'augmenter le débit et de dilater les capillaires inactifs.

3.2. Pour lever les adhérences cicatricielles

Le massage manuel va nous permettre de : - mobiliser le plan superficiel sur le plan profond ,

- assouplir les tissus,
- lutter contre la fibrose.

Pour cela nous utilisons des techniques de pétrissage, de frictions punctiformes,

d'étirements et de palpé roulé. Le massage instrumental, du fait de la fragilité cutanée, n'est pas utilisé et la présence d'arthroplastie empêche l'utilisation des ultrasons (8).

3. 3. Pour récupérer des amplitudes articulaires fonctionnelles

La décompression articulaire est réalisée en même temps que la mobilisation passive et par son jeu de variations de pressions articulaires, elle améliore la trophicité cartilagineuse et détend le patient. La mobilisation passive analytique doit être manuelle, douce, progressive et indolore. Les glissements et roulements respectent la physiologie articulaire. Nous réalisons aussi des postures manuelles douces, brèves et indolores.

En ce qui concerne la M. P. du troisième doigt, la mobilisation se fera uniquement en actif, cette articulation ne bénéficiant plus de protection capsulaire.

Ces différents moyens permettent : - d'étirer les éléments capsulo-ligamentaires rétractés ,

- d'éviter les adhérences tendineuses,
- de recréer l'image motrice de l'articulation.

Nous avons aussi recours à des orthèses statiques et dynamiques qui conservent et améliorent les amplitudes articulaires en dehors des séances de rééducation (7, 9).

3.4. Pour améliorer la force de préhension

Le travail actif analytique permet de solliciter un muscle précis déficient ou un groupe musculaire s'opposant à une déformation. Il peut-être aidé, libre ou résisté mais le travail isométrique est le mieux toléré car il évite les contraintes articulaires. Les périodes de repos doivent être suffisamment longues pour éviter la fatigue musculaire. Le travail actif global, manuel ou instrumental permet d'orienter la main dans des gestes fonctionnels (7, 9).

3. 5. Pour intégrer la nouvelle fonction du muscle transféré

Nous stimulons la symétrie fonctionnelle des hémisphères cérébraux en réalisant les exercices du côté controlatéral puis de manière bilatérale et enfin du côté lésé. Cela permet de prendre conscience de la nouvelle fonction du muscle. Le travail actif dynamique puis statique nous permet de réduire le risque d'adhérence (13).

4. DESCRIPTION DE L'APPLICATION PRATIQUE DES TECHNIQUES

4. 1. La pressothérapie

Position de la patiente : Mme L. est assise, le membre supérieur droit habillé du gant pneumatique est installé en déclive sur un plan dur, la main étant au-dessus du coude, lui-même au-dessus de l'épaule, elle-même au-dessus du cœur.

Les chambres de compression se gonflent de la périphérie du membre vers sa racine en exerçant une pression dégressive dans le même sens. Le programme n° 4 du MEDI-Lymphe «BASIK» que nous utilisons créé une manœuvre de résorption insistant sur le tiers inférieur du membre. La pression est réglée à 30 mm de Hg, le temps de maintien en pression de 2 secondes et le temps de repos à 4 secondes (2).

Posologie : 20 minutes avant la séance de rééducation.

4. 2. Massage du membre supérieur à visée circulatoire

Position de la patiente : idem.

Nous commençons par un effleurage de tous le membre supérieur puis nous réalisons des pressions glissées toujours dirigées vers le creux axillaire :

- **Manœuvres d'appel** depuis le moignon de l'épaule jusqu'à l'avant-bras, et enfin

pressions glissées sur les éminences thénar et hypothénar, massages en peigne dans les espaces intermétacarpiens et massages en «doigt de gant».

- **Manœuvres de chasse** jusqu'à l'épaule

  Posologie : 20 minutes avant la séance en alternance avec la pressothérapie.

4. 3. Massage cicatriciel

Position de la patiente : la face palmaire de la main repose sur un coussin triangulaire.

Nous débutons par un effleurage de la face dorsale du poignet puis réalisons les techniques spécifiques (8) :

- **pincé** : nous saisissons le tissu cicatriciel entre la pulpe des doigts puis nous le soulevons en tournant simultanément.
- **Palpé roulé** : nous décollons un pli de peau entre la pulpe des doigts et le pouce et lui imprimons une manœuvre de rouler transversal tel un rouler de cigarette.
- **Pétrissage** : il consiste à former deux plis de peau avec la pulpe des doigts des deux mains, à mobiliser ceux-ci en sens contraire et perpendiculairement à la cicatrice.
- **Etirement** : nous effectuons avec la pulpe des doigts longs des pressions que nous maintenons lors de l'étirement de la cicatrice dans le sens longitudinal puis transversal.

  Posologie : 5 minutes au début de chaque séance.

4. 4. Mobilisation passive

Position de la patiente : assise face au kinésithérapeute, le bord ulnaire de l'avant-bras reposant sur un coussin triangulaire.

4. 4. 1. Mobilisation passive du poignet

Nous mobilisons surtout dans le sens inverse des déformations, c'est-à-dire en extension

et inclinaison radiale (les autres amplitudes ne sont débattues que dans le but de les conserver) (9).

La contre-prise s'effectue par la main du thérapeute qui encercle l'extrémité inférieure de l'avant-bras.

La prise est réalisée par le pouce et l'index qui se placent sur la face antérieure et postérieure de la première rangée du carpe. Le kinésithérapeute, en même temps qu'il tracte dans l'axe de l'avant-bras, imprime un glissement antérieur et un roulement postérieur dans le mouvement d'extension.

Pour l'inclinaison radiale, la prise se fait avec le pouce et l'index placés cette fois-ci sur les bords latéral et médial de la première rangée du carpe et le mouvement induit un glissement ulnaire et un roulement radial.

4. 4. 2. Mobilisation passive de l'I. P. P. du majeur

La contre-prise s'effectue par le pouce et l'index qui immobilisent la phalange proximale. L'index et le majeur de l'autre main placés sur la face postérieure de la phalange moyenne réalisent, dans le mouvement de flexion, un glissement et un roulement antérieur (nous mobilisons une surface concave sur une surface convexe, glissement et roulement sont donc dans le même sens).

4. 4. 3. Mobilisation passive de la M. P. du majeur

Nous réalisons une mobilisation active poussée sur cette articulation c'est-à-dire que la patiente fléchit activement la M. P. et le kinésithérapeute imprime une légère pression en fin d'amplitude sur la face postérieure de la phalange proximale pour gagner en débattement articulaire. Ce type de prothèse interdit la reproduction de glissement et roulement.

4. 4. 4. Mobilisation passive des autres articulations

A l'exception de l'I. P. D. du majeur qu'il est interdit de mobiliser, toutes les articulations de la main et du poignet (prono-supination) vont être mobilisées analytiquement pour entretenir leur amplitude articulaire en respectant leur physiologie.

Posologie : 15 minutes à chaque séance.

4. 5. Postures

La mobilisation passive est complétée par des postures manuelles. Celles-ci se font dans le sens inverse des déformations, c'est-à-dire en extension, inclinaison radiale de poignet, flexion de M. P. et d'I. P. P. du troisième doigt. Le thérapeute maintient l'amplitude maximale obtenue lors de la mobilisation passive pendant quelques secondes (10).

4. 6. Orthèses

A chaque séance nous surveillons la peau de la patiente qui est très fragile, afin de s'assurer que l'orthèse est bien supportée.

Figure 2 : les différentes orthèses de Mme L.
1. Orthèse de stabilisation du poignet. 2. Orthèse de Bissley. 3. Orthèse dynamique.

4. 6. 1. Orthèse de stabilisation de poignet (n°1 fig. 2 et cf. annexe VII)

Elle est réalisée sur mesure et en cuir, très apprécié pour son confort et son esthétique. Elle immobilise le poignet dans le sens de l'extension maximale compte tenu du flexum. L'attelle palmaire libère le pli palmaire distal et l'ouverture du pouce est large jusqu'au pli thénarien. Ainsi les mouvements des doigts sont libres. Cette orthèse vise à réduire la douleur, l'inflammation, à contenir les déformations actuelles en flexum et adductum et à augmenter la force de préhension (1, 10).

Posologie : elle est portée le jour en continu.

4. 6. 2. Orthèse statique de maintien de l'I. P. P. du majeur en flexion ou orthèse de Bissley (n°2 fig. 2 et cf. annexe VIII)

Cette orthèse est réalisée en thermoformable (orfit ®). L'articulation est maintenue en flexion grâce à un appui dorsal sur les phalanges sus et sous-jacentes et un appui palmaire sur la phalange proximale. Cette orthèse permet d'aider au gain d'amplitude en flexion sinon d'éviter à l'I. P. P. de se fixer en rectitude, mais aussi d'améliorer la fonction «dans la mesure où la perte de flexion de l'I. P. P. a un retentissement fonctionnel important» (1, 10). L'orthèse est rectifiée en fonction de la résorption de l'œdème afin que les appuis soient toujours efficaces.

Posologie : elle est portée en alternance avec l'orthèse dynamique.

4. 6. 3. Orthèse dynamique de maintien de l'I. P. P. du majeur en flexion (n°3 fig. 2 et cf. annexe IX)

Il s'agit d'une orthèse longue à appui antébrachial confectionné en orfit ®. Elle s'étend dans sa partie inférieure jusqu'à l'extrémité distale des phalanges proximales de

l'annulaire, de l'auriculaire et du majeur, ce qui libère le pli de flexion de l'I. P. P. et maintient la M. P. en rectitude. L'index est libre. Une traction élastique fixée à la partie supérieure de l'orthèse est solidarisée au majeur par une petite sangle placée sur la phalange moyenne, qui rappelle celle-ci en flexion. Cela permet de posturer l'articulation en dehors des séances de rééducation (1).

Posologie : 10 minutes par heure pendant les heures de la journée.

4. 7. Travail actif

Il est effectué après la mobilisation passive et à pour but de transformer le gain passif en gain actif, de renforcer la musculature du poignet de la main et de s'opposer aux déformations.

4. 7. 1 Travail actif analytique

Il débute par un travail actif aidé : le kinésithérapeute aide la fin du mouvement et maintient cette dernière position où la patiente réalise des contractions statiques. Cela évite les balayages articulaires et l'inflammation.

- Travail actif des extenseurs de poignet

Position de la patiente : assise face au thérapeute, la face palmaire de l'avant-bras sur un coussin triangulaire, poignet en flexion maximale.

Nous demandons à la patiente de réaliser, doigts fléchis, une extension de poignet dans le peu d'amplitude existante. Le problème réside dans le fait que Mme L. n'arrive à réaliser le mouvement qu'en tendant simultanément les doigts longs. Mais à ce stade évolué de polyarthrite rhumatoïde l'essentiel est que l'amplitude existante soit débattue, avec ou sans compensations, l'objectif final étant un travail fonctionnel efficace.

- Travail actif des inclinateurs radiaux de poignet

Position de la patiente : le bord ulnaire de l'avant-bras est posé sur un coussin triangulaire.

Nous demandons à Mme L. de soulever la main du coussin.

Nous travaillons également les fléchisseurs et les adducteurs de poignet mais sans insister car ils accentuent la déformation.

- Travail actif de la M. P. du majeur

Position de la patiente : idem

Le kinésithérapeute réalise une contre-prise sur le troisième métacarpien, demande une flexion de P1 sur le métacarpien et le maintien de cette position pendant quelques secondes. L'extension est également travaillée mais ne représente pas une priorité.

- Travail actif de l'I. P. P. du majeur

Position de la patiente : idem.

Le thérapeute réalise une contre-prise sur la première phalange du troisième doigt, les articulations sus-jacentes étant en rectitude et nous demandons une flexion de l'I. P. P. L'extension étant la position de repos, celle-ci n'est pas travaillée.

Nous poursuivons le travail par du travail actif libre puis contre une résistance correctement dosée (3, 9, 10).

4. 7. 2. Travail actif global

- Enroulement global des doigts longs (7)

Position de la patiente : idem.

Nous demandons à la patiente d'enrouler les doigts longs dans la paume de la main et ce de façon harmonieuse, en commençant par les phalanges distales pour terminer par la première phalange.

- Travail d'écartement et de resserrement des doigts longs

Position de la patiente : la face palmaire de la main est posée sur un coussin triangulaire.

Nous lui demandons d'écarter puis de serrer ses doigts, mouvement qui fait intervenir les muscles interosseux dorsaux et palmaires.

Posologie : 10 à15 minutes par séance en fonction de la fatigue de la patiente.

4. 8. Intégration de la nouvelle fonction du long extenseur propre de l'index (L. E. P. II)

4. 8. 1. Travail bilatéral symétrique

Position de la patiente : les deux mains sont posées à plat sur le plan de travail.

La patiente décolle simultanément les deux pouces de la table. «Le cerveau connaît un mouvement pas un muscle» (Beevor) (13). Cela permet de stimuler le long extenseur du pouce (L. E. I) à gauche et le L. E. P. II à droite dans sa nouvelle fonction.

4. 8. 2. Travail homolatéral

Dès que le travail bilatéral est acquis, nous poursuivons par un travail actif analytique homolatéral.

Position de la patiente : le bord ulnaire de la main droite est placée sur un coussin triangulaire.

Le thérapeute maintient la phalange proximale du pouce en extension et Mme L. réalise

une extension active aidée de P2 sur P1. Nous mettons progressivement la suture en tension en fléchissant P1. Puis nous demandons un travail actif libre et enfin résisté.

Une fois le travail actif dynamique devenu efficace, nous plaçons passivement le tendon transféré en course interne (T. M., P1, P2 en extension) et nous demandons un travail statique dans cette position (7, 13).

4. 8. 3. Travail global du transfert tendineux

- Travail en rétropulsion de la colonne du pouce

Nous reprenons le même exercice que dans le 4. 8. 1. mais cette fois-ci uniquement du côté droit.

- Travail d'opposition du pouce

Mme L. doit mettre en contact la pulpe du pouce face à la pulpe des doigts longs. Nous insistons particulièrement sur le mouvement d'opposition pouce/majeur.

- Travail de lâcher de balle

Position de la patiente : la face palmaire de l'avant-bras est posée sur un coussin triangulaire, la main en dehors de celui-ci.

Nous demandons à Mme L. de saisir une balle de tennis en mousse (choisie pour sa légèreté) et de la lâcher en tendant bien le pouce et tous les doigts longs.

Posologie : 10 minutes à chaque séance.

5. BILAN DU 26/10/2000

5. 1. Attitude spontanée

Le poignet est toujours en flexum et adductum, le « coup de vent ulnaire » ne s'est pas accentué et la rectitude de l'I. P. P. du troisième doigt perdure.

5 .2. Inspection / Palpation

La main droite est encore un peu chaude après l'effort, mais celle-ci n'est plus oedématiée. L'oedèmométrie nous indique un volume de 360 ml pour la main droite contre 370 ml pour la main gauche.

Les cicatrices à la face dorsale du poignet et à la face interne du majeur ne sont plus adhérentes.

5. 3. Bilan douloureux

Le coude gauche et la M. P. du majeur ne sont plus douloureux, par contre Mme L. nous signale une nouvelle douleur sur le trajet du tendon du L. E. P. II qui apparaît sans cause particulière.

5. 4. Bilan articulaire (annexe II)

5. 4. 1 Bilan analytique

Les amplitudes du poignet n'ont pas évolué, par contre l'extension active de l'I. P. D. du pouce a augmenté de 45°. Pour le troisième rayon, nous avons gagné 20° en flexion active et 25° en flexion passive de M. P. La flexion active de l'I. P. P. s'est améliorée de 15°. Mais la flexion passive de l'I. P. P. n'a pas évolué ce qui peut être dû au fait que Mme L. ne porte pas régulièrement son orthèse dynamique trop gênante pour ses activités quotidiennes et trop

difficile à mettre. Les amplitudes des articulations des doigts se sont, quant à elles, maintenues, voire améliorées.

5. 4. 2 Bilan global

- L'empan : à droite = 16,5 cm à gauche = 17 cm
- L'E. P. P. et l'E. P. P. M. P. , allant dans le sens du gain global obtenu en flexion, voient leurs valeurs en moyenne diminuer de 0,5 à 1cm.
- L'opposition du pouce : à droite = 2/10 à gauche = 8/10 sans le 4 et le 6
- La contre opposition du pouce : à droite : 2/4 à gauche = 0/4

Ces deux derniers résultats ont peu progressé du fait du peu de mobilité de la T. M. touchée par la polyarthrite rhumatoïde.

5. 5. Bilan musculaire

Tableau II : force de préhension au 26/11/2000

	DROITE	GAUCHE
JAMAR	2 Kg	8 Kg
PINCE-ETAU	20 mm Hg	28 mm Hg
PINCHMETRE	2Kg	3 Kg

La force de préhension s'est légèrement améliorée en bilatéral, mais reste faible.

5. 6. Bilan fonctionnel (annexes V et VI)

L'ensemble des activités faisant intervenir la main droite est réalisée subjectivement avec plus de facilité qu'au premier bilan. Mme L. a recommencé à conduire sur de petits trajets et n'a plus de problème pour écrire.

5. 7. Bilan psychologique

Mme L. est complètement satisfaite de l'évolution de sa main droite, qui se révèle être de plus en plus fonctionnelle.

6. CONCLUSION

Nous avons rempli la plupart de nos objectifs : il n'y a plus d'œdème à la main droite, nous avons redonné de la souplesse aux cicatrices, gagné sur les amplitudes articulaires passives et actives des doigts et la nouvelle fonction du transfert tendineux est bien intégrée. Et même si la force de préhension reste faible, la main de Mme L. est bien plus fonctionnelle. Il ne faut pas oublier que les objectifs de rééducation dans une telle pathologie rhumatismale se limitent le plus souvent aux gestes élémentaires de la vie quotidienne, contrairement à une pathologie traumatique qui vise une récupération aussi complète que possible (7).

Ainsi la main de Mme L. ayant retrouvé une fonction utile, le traitement kinésithérapique s'arrête à ce jour. Il faut espérer que Mme L. continuera à porter quelques temps ses orthèses, réalisera ses exercices d'entretien de façon quotidienne et appliquera les conseils d'économie articulaire enseignés.

BIBLIOGRAPHIE

1. **ANDRE J. M., GABLE C., XENARD J.** – Atlas pratique des orthèses de la main. – Paris : Springer Verlag, France, 1994. – p. 108 et p. 226-229.

2. **CASILLAS J.M., DULIEU V., BRENOT R., ADER P. COGET P. et DIDIER J.P.** – Rééducation des troubles de la circulation de retour. – Encycl. Méd. Chir. Kinésithérapie Réadaptation fonctionnelle, 26-560-A-10, 1995, 7 p.

3. **COURTILLON A., FOURASTIER J., NOËL D. et PERDRIGER A.**- Polyarthrite rhumatoïde de l'adulte. Rééducation fonctionnelle et stratégie de réadaptation. – Editions techniques – Encycl. Méd. Chir. (Paris – France), Kinésithérapie – Rééducation fonctionnelle, 26-290-A –10, 1993, 22 p.

4. **GARNIER M., DELAMARE V., DELAMARE J., DELAMARE T.**- Dictionnaire des termes de médecine.- 25ème édition. – Paris : Maloine, 1999. – p. 651.

5. **GUILLEMIN F., BRIANCON S., POUREL J.** – Mesure de la capacité fonctionnelle dans la polyarthrite rhumatoïde : adaptation française du Health Assessement Questionnaire (HAQ). – Revue du Rhumatisme, 1991, 58(6), p. 459-465.

6. **KAPANDJI A.I.** – Evaluation fonctionnelle et pratique de la flexion-extension des doigts et de l'opposition du pouce. – ALLIEU Y. – Pathologie tendineuse de la main. – Paris : Masson, 1989, p. 129-139. - Collection de pathologie locomotrice 18.

7. **KENESI C.** – Rééducation de la main non traumatique. – Paris : Expansion Scientifique Française, 1983.- p. 3-46. – Collection Bibliothèque de rééducation.

8. **MARHI-LIPSKI F., DUVIAU F.** – Possibilité de la kinésithérapie dans les cicatrices. Encycl. Méd. Chir. (Elsevier, Paris), Kinésithérapie - Médecine physique – Réadaptation, 26-275-A-10, 1998, 6 p.

9. **MAYOUX-BENHAMOU A., REVEL M.** – Kinésithérapie et orthèses. - TUBIANA R., MENKES C. J. – Polyarthrite rhumatoïde du membre supérieur : approche médico-chirurgicale. – Paris : Masson, 1999. – p. 75-83.

10. **MAYOUX-BENHAMOU A., REVEL M., LE VIET D.** - Rééducation et réadaptation de la main rhumatoïde. Encycl. Méd. Chir. (Elsevier, Paris), Kinésithérapie-Médecine physique-Réadaptation, 26-220-B-30 , 1997, 12 p.

11. **MERLE M. , FOUCHER G., TAMISIER J. N., ANDRE J. M.** – La main rhumatoïde.- Paris : Dow Corning, 1980, 47 p.

12. **POIRAUDEAU S., LEFEVRE-COLAU M.M., FERMADIAN J., MAYOUX-BENHAMOU A.** – Qualités méthodologiques de l'indice d'incapacité fonctionnelle de Cochin adaptée à la main rhumatoïde. – Annales de Réadaptation et de Médecine physique, 2000, vol. 43.3, p.106-115.

13. **THOMAS D.** – Rééducation des ruptures tendineuses opérées au niveau du poignet dans la polyarthrite rhumatoïde. Cah. Kinésithér., 1987, fasc. 126, n°4, p. 29-35.

14. **TUBIANA R., MENKES C. J.** – Polyarthrite rhumatoïde du membre supérieur : approche médico-chirurgicale. – Paris : Masson, 1999. – p. 214-222.

ANNEXES

ANNEXE I

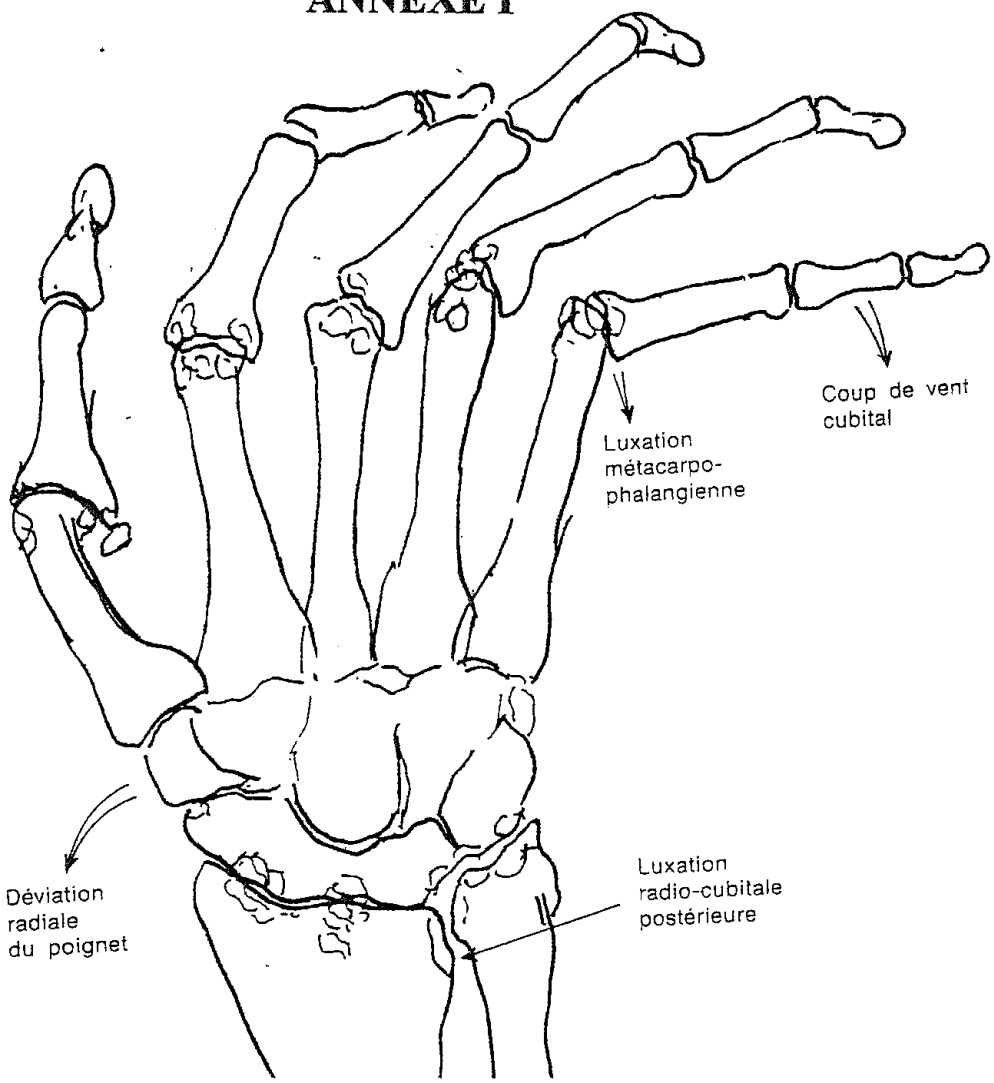

Figure 1 : déformation de la main rhumatoïde (10)

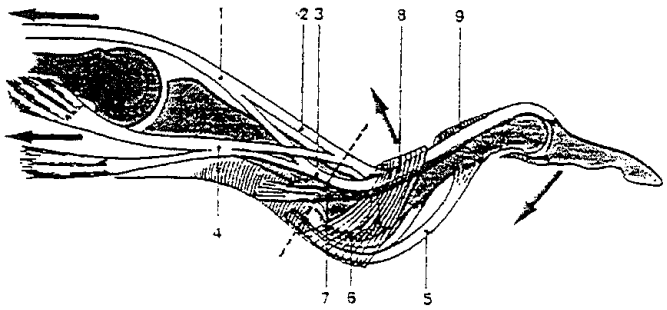

Figure 2 : déformation en col de cygne d'après Zancolli : les éléments anatomiques participant à cette déformation (13)
1.Tendon extenseur. 2.Bandelette centrale du tendon extenseur qui va former après sa jonction avec la bandelette centrale du muscle intrinsèque, le tendon extenseur central. 3.Tendon extenseur latéral déplacé dorsalement. 4.Tendon fléchisseur superficiel. 5.Tendon fléchisseur superficiel. 6.Plaque palmaire distendue. 7.Ligament rétinaculaire oblique. 8.Ligament rétinaculaire transverse. 9.Lame triangulaire.

ANNEXE IIa

MEMBRE SUPERIEUR DROIT

BILAN ARTICULAIRE DU 11/09/2000

COUDE

Flex / Ext	Actif	145/10/0
	Passif	150/5/0
Pro / Sup	Actif	80/0/90
	Passif	85/0/95

POIGNET

Flex / Ext	Actif	20/10/00
	Passif	25/10/00
Abd / Add	Actif	0/10/15
	Passif	0/5/15

POUCE
Trapézo- métacarpienne

Flexion	Actif	25
	Passif	25
Abduction	Actif	40
	Passif	40

		MP	IPD
Flex / Ext	Actif	30/20/0	60/20/0
	Passif	35/15/0	65/0/30

BILAN ARTICULAIRE DU 26/11/2000

COUDE

Flex / Ext	Actif	145/10/0
	Passif	150/5/0
Pro / Sup	Actif	80/0/90
	Passif	85/0/95

POIGNET

Flex / Ext	Actif	20/10/00
	Passif	25/10/00
Abd / Add	Actif	0/10/15
	Passif	0/5/15

POUCE
Trapèzo- métacarpienne

Flexion	Actif	35
	Passif	35
Abduction	Actif	40
	Passif	40

		MP	IPD
Flex / Ext	Actif	30/15/0	65/0/25
	Passif	35/15/0	70/0/35

MEMBRE SUPERIEUR GAUCHE

COUDE

Flex / Ext	Actif	140/40/0
	Passif	145/35/0
Pro / Sup	Actif	80/0/90
	Passif	85/0/95

POIGNET

Flex / Ext	Actif	45/10/0
	Passif	50/10/0
Abd / Add	Actif	0/5/15
	Passif	0/5/15

POUCE

Trapézo-métacarpienne

Flexion	Actif	50
	Passif	55
Abduction	Actif	45
	Passif	50

		MP	IPD
Flex / Ext	Actif	45/5/0	65/0/30
	Passif	50/0/0	65/0/30

ANNEXE IIb

DOIGTS LONGS DE LA MAIN DROITE

BILAN ARTICULAIRE DU 11/09/2000

		MP	IPP	IPD	EPP (cm)	EPPMP (cm)
II	Actif	50/25/0	15/15/0	35/30/0	7,5	6
	Passif	55/0/15	85/10/0	70/30/0		
III	Actif	55/10/0	20/5/00	Fixée à	6	6,5
	Passif	60/0/0	40/0/0	35° de flexion		
IV	Actif	50/5/0	75/0/0	20/0/0	4	4
	Passif	55/0/0	80/0/0	50/0/0		
V	Actif	25/0/0	40/0/0	35/0/0	6	5
	Passif	55/0/5	60/0/0	45/0/0		

BILAN ARTICULAIRE DU 26/10/2000

		MP	IPP	IPD	EPP (cm)	EPPMP (cm)
II	Actif	60/0/0	15/15/0	35/30/0	4,5	5
	Passif	70/0/15	85/0/0	65/30/0		
III	Actif	75/0/0	35/0/0	Fixée à	5	5,5
	Passif	85/0/10	40/0/0	35° de flexion		
IV	Actif	65/0/0	85/0/0	25/0/0	3,5	4
	Passif	70/0/10	90/0/0	50/0/5		
V	Actif	40/0/0	50/0/0	35/0/5	5,5	5
	Passif	55/0/15	70/0/0	55/0/0		

DOIGTS LONGS DE LA MAIN GAUCHE

	EPP	EPPMP
II	0	1,5
III	4,5	5
IV	2	1,5
V	1	1

ANNEXE IIIa

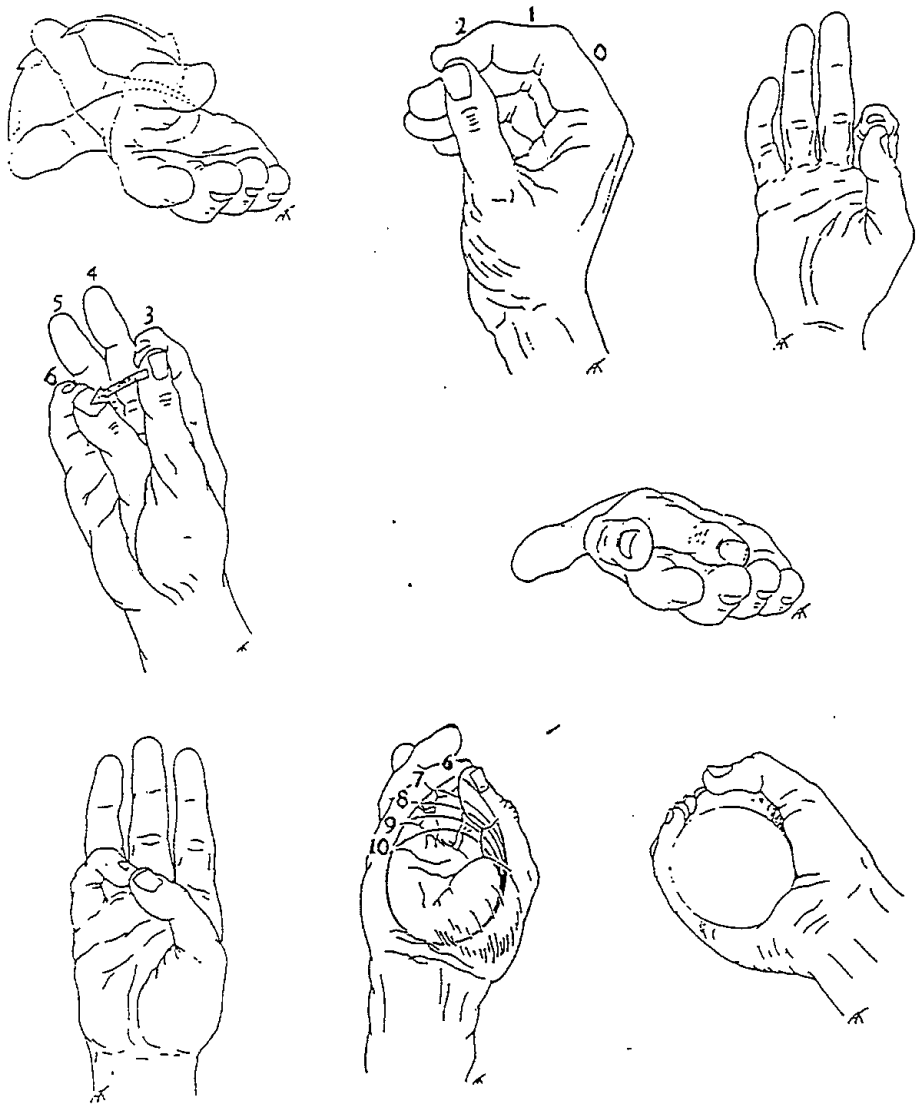

Figure 3 : opposition du pouce selon le bilan fonctionnel de Kapandji (5)

Le pouce doit réaliser « la grande course », et on décrit 10 positions :

- Stade 0 : le pouce l'extrémité du pouce touche l'extrémité de la pulpe se trouve sur la face externe de P1 de l'index
- Stade 1 : l'extrémité du pouce sur la face externe de P2 de l'index
- Stade 2 : l'extrémité du pouce sur la face externe de P3 de l'index
- Stade 3 : l'extrémité du pouce touche l'extrémité de la pulpe de l'index
- Stade 4 : l'extrémité du pouce touche l'extrémité de la pulpe du majeur
- Stade 5 : l'extrémité du pouce touche l'extrémité de la pulpe de l'annulaire
- Stade 6 : l'extrémité du pouce touche l'extrémité de la pulpe de l'auriculaire
- Stade 7 : l'extrémité du pouce touche le pli de flexion de l'inter-phalangienne distale de l'auriculaire
- Stade 8 : l'extrémité du pouce touche le pli de flexion de l'inter-phalangienne proximale de l'auriculaire
- Stade 9 : l'extrémité du pouce touche le pli digito palmaire de l'auriculaire
- Stade 10 : l'extrémité du pouce touche le pli palmaire inférieur

ANNEXE IIIb

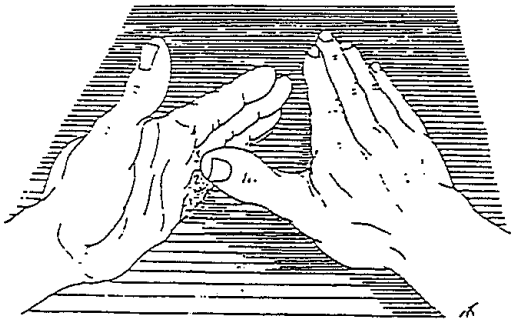

Figure 4 : contre opposition du pouce selon le bilan fonctionnel de Kapandji (5)

La main examinée est à plat sur le plan, l'autre est posée sur son bord ulnaire, il s'agit de soulever activement le pouce du plan :

- Stade 0 : pas de décollement du pouce
- Stade 1 : l'extrémité du pouce arrive à la base de l'auriculaire
- Stade 2 : l'extrémité du pouce arrive à la base de l'annulaire
- Stade 3 : l'extrémité du pouce arrive à la base du majeur
- Stade 4 : l'extrémité du pouce arrive à la base de l'index

ANNEXE IV

Tableau 1 : aire fonctionnelle du complexe gléno-huméral droit

Secteur de mobilité

Secteur de non mobilité

Elévation complète au-dessus de la tête			X	TOP
Main -épaule opposée	Main - vertex	Main - Oreille	Main - Nuque	SUPERIEUR
Main - Taille opposée	Main - Poitrine	Main -Taille	Main - Dos	MOYEN
Main - Poche opposée	Main - Ceinture	Main - Poche	Main - Fesse	INFERIEUR
INTERNE	ANTERIEUR	EXTERNE	POSTERIEUR	PLANS

Tableau 2 : aire fonctionnnelle du complexe gleno-huméral gauche

Elévation complète au-dessus de la tête			X	TOP
Main -épaule opposée	Main - vertex	Main - Oreille	Main - Nuque	SUPERIEUR
Main - Taille opposée	Main - Poitrine	Main -Taille	Main - Dos	MOYEN
Main - Poche opposée	Main - Ceinture	Main - Poche	Main - Fesse	INFERIEUR
INTERNE	ANTERIEUR	EXTERNE	POSTERIEUR	PLANS

ANNEXE Va

Adaptation française du Health Assessement Questionnaire

X = bilan du 11/09/2000
X = bilan du 26/10/2000

Tableau 3 : veuillez indiquer d'une croix la réponse qui décrit le mieux vos capacités au cours des 8 derniers jours :

	Sans AUCUNE difficulté	Avec QUELQUE difficulté	Avec BEAUCOUP de difficulté	Incapable de le faire
S'HABILLER ET SE PREPARER Etes-vous capable de :				
- Vous habiller, y compris nouer vos lacets et boutonner vos vêtements ?	X	X		
- Vous laver les cheveux ?	X	X		
SE LEVER Etes-vous capable de :				
- Vous lever d'une chaise ?	XX			
- Vous mettre au lit et vous lever du lit ?	XX			
MANGER Etes-vous capable de :				
- Couper votre viande ?		X	X	
- Porter à votre bouche une tasse ou un verre bien plein ?	XX			
- Ouvrir une brique de ou de lait jus de fruit ?		XX		
MARCHER Etes-vous capable de :				
- Marcher en terrain plat à l'extérieur ?	XX			
- Monter 5 marches ?		XX		

Veuillez indiquer d'une croix si vous utilisez habituellement un de ces appareils ou accessoires pour effectuer ces activités :

Canne	……..	Accessoires pour s'habiller (crochet à bouton ou à fermeture-éclair, chausse-pied à long manche …)	……
Déambulateur	……..	Ustensile spécialement adapté	…...
Béquilles	…….	Chaise spécialement adaptée	XX
Chaise roulante	…….	Autre(s) préciser : attrape-capuche	

ANNEXE Vb

Veuillez indiquer les activités pour lesquelles vous avez besoin de l'aide de quelqu'un :

S'habiller et se préparer ..... Manger .....

Se lever ..... Marcher .....

Tableau 4 : veuillez indiquer d'une croix la réponse qui décrit le mieux vos capacités au cours des 8 derniers jours :

	Sans AUCUNE difficulté	Avec QUELQUE difficulté	Avec BEAUCOUP de difficulté	Incapable de le faire
HYGIENE Etes-vous capable de :				
- Vous laver et vous sécher entièrement ?	X	X		
- Prendre un bain ?		XX		
- Vous asseoir et vous relever des toilettes ?	XX			
ATTRAPER Etes-vous capable de :				
- Prendre un objet pesant 2,5 kg situé au-dessus de votre tête ?				XX
- Vous baisser pour ramasser un vêtement par terre ?		XX		
PREHENSION Etes-vous capable de :				
- Ouvrir une porte de voiture ?	XX			
- Dévisser le couvercle d'un pot déjà ouvert une fois ?	XX			
- Ouvrir et fermer un robinet ?	XX			
AUTRES ACTIVITES Etes-vous capable de :				
- Faire vos courses ?			X	X
- Monter et descendre de voiture ?	XX			
- Faire des travaux ménagers tels que passer l'aspirateur ou faire du petit jardinage ?		XX		

ANNEXE Vc

Veuillez indiquer d'une croix si vous utilisez habituellement un de ces accessoires ou appareils pour effectuer ces activités ?

Siège de WC surélevé	XX	Poignée ou barre de baignoire	……
Siège de baignoire	…….	Instruments à long manche pour attraper les objets	……
Ouvre-pots (pour les Pots déjà ouverts)	…….	Instrument à long manche dans la salle de bain	……

Autres (préciser) : escabeau à 2 marches

Veuillez indiquer les activités pour lesquelles vous avez besoin de l'aide de quelqu'un :

Hygiène	……	Saisir et ouvrir des objets	XX
Atteindre et attraper	XX	Courses et tâches ménagères	XX

ANNEXE VI

Tableau 5 : échelle d'évaluation de l'incapacité fonctionnelle en rapport avec l'atteinte rhumatoïde des mains

Réponses aux questions : 0 = oui sans difficulté ; 1 = possible avec très peu de difficulté ; 2 = possible avec quelques difficultés ; 3 = possible avec beaucoup de difficultés ; 4 = presque impossible ; 5 = impossible.

Bilan du :	11/09/00	26/10/00
C1 A la cuisine		
1 Pouvez-vous tenir un bol ?	2	1
2 Pouvez-vous saisir une bouteille pleine et la lever ?	0	0
3 Pouvez-vous tenir un plat plein ?	0	0
4 Pouvez-vous versez le liquide de la bouteille dans un verre?	1	0
5 Pouvez-vous dévisser le couvercle d'un pot déjà ouvert une fois ?	0	0
6 Pouvez-vous couper de la viande avec un couteau ?	2	1
7 Pouvez-vous piquer efficacement avec une fourchette ?	4	3
8 Pouvez-vous peler des fruits ?	5	5
C2 Habillage		
9 Pouvez-vous boutonner votre chemise ?	0	0
10 Pouvez-vous ouvrir puis fermer les fermetures Eclair ?	2	2
C3 Toilette		
11 Pouvez-vous presser un tube de dentifrice plein ?	2	1
12 Pouvez-vous tenir une brosse à dents efficacement ?	0	0
C4 Au bureau		
13 Pouvez-vous écrire une phrase courte avec un crayon ou un stylo ordinaire ?	4	0
14 Pouvez-vous écrire une lettre avec un crayon ou un stylo ordinaire	4	1
C5 Divers		
15 Pouvez-vous tourner une poignée de porte ronde ?	2	2
16 Pouvez-vous utiliser des ciseaux pour couper un morceau de papier ?	1	1
17 Pouvez-vous saisir les pièces de monnaie sur une table ?	5	5
18 Pouvez-vous tourner une clé dans la serrure ?	0	0

ANNEXE VII



Figure 5 : face dorsale de l'orthèse de stabilisation de poignet

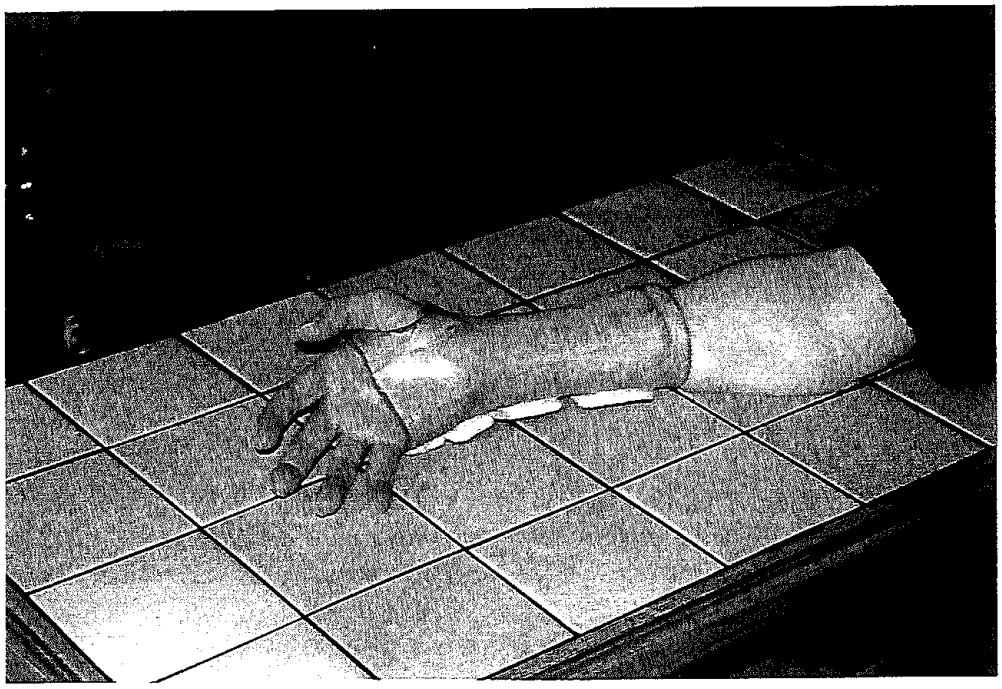

Figure 6 : face palmaire de l'orthèse de stabilisation de poignet

ANNEXE VIII

Figure 7 : face dorsale de l'orthèse statique de maintien de l'I. P. P. du majeur en flexion

Figure 8 : face palmaire de l'orthèse statique de maintien de l'I. P. P. du majeur en flexion

ANNEXE IX

Figure 9 : face dorsale de l'orthèse dynamique de maintien de l'I. P. P. du majeur en flexion

Figure 10 : face palmaire de l'orthèse dynamique de maintien de l'I. P. P. du majeur en flexion