MINISTERE DE LA SANTE

REGION LORRAINE

INSTITUT DE FORMATION EN MASSO-KINESITHERAPIE

DE NANCY

PRISE EN CHARGE D'UN PATIENT AYANT SUBIT UN POLYTRAUMATISME DE LA MAIN

Rapport de travail écrit personnel
présenté par Emilie COMMOVICK
étudiante en 3ème année de kinésithérapie
en vue de l'obtention du Diplôme d'Etat
de masseur-kinésithérapeute
2004-2005

SOMMAIRE

RESUME

1.INTRODUCTION 1

1.1. Présentation générale :.....1

1.1.1. Présentation de M. P.....1

1.1.2. Présentation des lésions occasionnées 1

1.2. Rappels anatomo-physio-pathologiques.....2

1.2.1. Biomécanique de la main.....2

1.2.2. A propos de la main.....2

1.2.3. La main et ses traumatismes.....3

1.2.4. La technique du lambeau chinois.....3

2. BILAN INITIAL LE 09/09/04 :.....4

2.1. Bilan cutané trophique.....4

2.2. Bilan de la douleur 5

2.3. Bilan orthopédique.....5

2.4. Bilan musculaire.....8

2.5. Bilan sensitif.....8

2.5.1. Sensibilité extéroceptive.....8

2.5.2. Sensibilité propioceptive.....9

2.6. Bilan fonctionnel.....9

2.7. Bilan psychologique.....11

2.8. Appareillage.....11

2.9. Diagnostic masso-kinésithérapique.....12

3.TRAITEMENT.....13

3.1. Objectifs de traitement.....13

3.2. Principes.....13

3.3. Propositions masso-kinésithérapiques et description des techniques.....14

3.3.1. Lutte contre la douleur.....14

3.3.2. Contre les adhérences.....14

3.3.3. Récupération et entretient des amplitudes articulaires.....15

3.3.4. Travail musculaire 18

3.3.5. Travail de coordination et d'entretient musculaire.....20

3.3.6. Rééducation de la sensibilité.....21

3.3.7. Vérification de l'appareillage.....21

4.BILAN PRE OPERATOIRE LE 08/10/04.....22

4.1. Bilan proprement dit.....22

4.1.1. Bilan cutané trophique.....22

4.1.2. Bilan de la douleur.....22

4.1.3. Bilan orthopédique.....22

4.1.4. Bilan musculaire.....22

4.1.5. Bilan sensitif.....23

4.1.6. Bilan fonctionnel.....23

4.1.7. Bilan psychologique.....23

4.2. Discussion.....23

5. INTERVENTION CHIRURGICALE.....24

6. CONCLUSION.....25

BIBLIOGRAPHIE

ANNEXES

RESUME

Ce travail décrit la prise en charge de M. P , 35 ans, menuisier et droitier, ayant subi un traumatisme important de sa main gauche dans le cadre de son travail. Il en résulte de nombreuses lésions traitées initialement, nous citons notamment une importante perte de substance de la première commissure traitée par lambeau chinois, fracture des métacarpiens II et III, et lésion vasculaire et nerveuse au niveau de l'index. Notre prise en charge se réalise à 5 mois après l'accident, M. P ayant subit auparavant de nombreuses interventions chirurgicales. Nous sommes entre deux temps opératoires puisqu'une amputation du deuxième rayon est programmée. Le traitement masso-kinésithérapique consiste donc à réduire au maximum les déficits présents et à préparer au mieux la main à l'intervention à venir. Les principaux objectifs sont donc la récupération des amplitudes articulaires, de force musculaire, et d'agir en prévention d'une éventuelle exclusion de son membre supérieur gauche.

Notre prise en charge doit s'adapter aux difficultés rencontrées tout au long du traitement.

Le résultat est satisfaisant, il a permis d'obtenir une main indolore et parfaitement intégrée avec néanmoins des déficits de mobilité qui évolueront encore par la suite en post-opératoire.

L'évolution de M. P s'annonce à long terme en bonne voie pour récupérer une main indolore, esthétique et fonctionnelle.

Ce travail montre la capacité d'adaptation du traitement masso-kinésithérapique en fonction de la chirurgie, des douleurs,....

Mots clés : - Lambeau chinois

- Amputation de Chäse
- Préhension

1. INTRODUCTION :

1. 1. Présentation générale :

1. 1. 1. Présentation de M. P

Nous prenons en charge M. P, âgé de 35 ans, il est marié et a deux enfants en bas âge (18 mois et 2ans 1/2) , il est menuisier et droitier, il pratique le VTT à très bon niveau (championnat de France l'année passée) .

M. P a été victime d'un accident dans le cadre de son travail le 14 avril 2004 : une chute de 5 mètres avec réception sur sa main gauche en terrain accidenté.

1. 1. 2. Présentation des lésions occasionnées :

.Sur le plan osseux : fracture ouverte de M2 et M3 et fracture comminutive de la base de P1 du II : ces fractures ont été ostéosynthésées par broches.

.Sur le plan vasculaire : dévascularisation du II pour laquelle il a été réalisé une greffe artérielle sur l'artère collatérale ulnaire et les interosseux des trois premiers espaces inter métacarpiens.

.Sur le plan nerveux : section du nerf collatéral du II (dans un premier temps suturé mais qui a cédé lors d'une intervention suivante) .

.Sur le plan cutané : perte de subtance importante qui a conduit à la mise en place d'une greffe par lambeau chinois pédiculé à contrario le 28 avril 2004.

.Au traumatisme initial s'ajoute une infection pour laquelle il a du subir plusieurs interventions de nettoyage au bloc opératoire.

Depuis l'accident M. P a eu plusieurs consultations avec son chirurgien, la question du devenir de sa main est abordée et en particulier la situation de l'index : compte tenu de l'état du 2ème rayon (cf. bilan) l'éventualité d'une amputation de type Chase est envisagée.
Après de nombreuses discussions et multiples réflexions M. P a pris la décision de réaliser l'intervention afin d'améliorer la fonctionnalité de sa main. Au début de nôtre prise en charge la date d'intervention n'est pas encore fixée.

1. 2. Rappels anatomo-physio-pathologiques :

1. 2. 1. Biomécanique de la main : (3, 10)

Lorsqu'on observe l'architecture du squelette de la main on remarque la multitude de mobilité offerte par les différentes combinaisons des articulations : le poignet et le carpe permettent l'orientation de la main, les métacarpiens sont une zone semi mobile de transition, et les phalanges très mobiles permettent la préhension. (fig 1, ANNEXE II).
La main humaine se caractérise également par l'opposition de la colonne du pouce. Elle est donc un véritable outil très perfectionné, mais une atteinte d'un des éléments peut avoir une répercussion importante sur sa fonctionnalité.

1. 2. 2. A propos de la main : (6,7,12)

Le passage de l'homme de la quadrupédie à la bipédie marque une étape très importante dans l'évolution de la main : elle est libérée et devient dés lors capable d'explorer l'environnement, la préhension va alors se développer. La main depuis se spécialise jusqu'à devenir un véritable outil et organe sensoriel de perception. Il est à noter qu'elle n'agit pas seule : elle ne peut être efficace sans une bonne stabilité d'épaule et de poignet, le coude a également un rôle important en rapprochant et éloignant la main du corps.

Ajoutons enfin que l'association de la main et du cerveau est également indispensable : l'être humain au cours de son développement met plusieurs années à acquérir une bonne utilisation de sa main et à perfectionner ses gestes : c'est le développement de la main image.

1. 2. 3. La main et ses traumatismes : (9)

Les accidents de la main sont les premières lésions traumatiques en France, 62% de ces accidents ont lieu dans le cadre de la vie courante, et 28% sont déclarés en accident de travail ; ils prennent donc une part importante dans notre société, d'où la création de centres SOS main qui permettent une prise en charge précoce diminuant ainsi les séquelles, et les campagnes de préventions surtout dans les entreprises. La mise en place de la semaine de travail à 35h a par contre provoqué une augmentation des accidents par le développement des activités de bricolage et un matériel perfectionné mis à disposition du public.
Les études statistiques ont permis d'établir le profil type des accidentés de la main : on retrouve majoritairement les hommes, jeunes, travailleurs manuels, l'âge moyen étant de 31 ans, le cas étudié dans ce mémoire en est donc un exemple type, nous allons pouvoir ainsi apprécier les conséquences qu'un tel traumatisme peut engendrer.

1. 2. 4. La technique du lambeau chinois: (8, 13)

Cette technique de recouvrement cutané a été proposée par des auteurs chinois en 1978 et ramenée en France par la suite et affinée pour être telle que nous la connaissons aujourd'hui (ANNEXE I) . Cette technique utilise la peau de la face antérieure de l'avant-bras vascularisée par l'artère radiale comme site donneur, le lambeau est donc vascularisé et donne ainsi de bons résultats. L'avantage de ce lambeau est qu'il permet de recouvrir des surfaces importantes, ici il est d'autant plus intéressant que l'élasticité de la peau du site donneur est

comparable à celle de la zone à couvrir : fine et avec une bonne élasticité, surtout à la face dorsale de la main, contrairement à la paume de la main qui nécessiterait moins d'élasticité permettant une préhension efficace. Les inconvénients de cette technique sont le sacrifice de l'artère radiale et le fait que le site donneur soit visible et peu esthétique.

2. BILAN INITIAL du 09/09/04 :

2. 1. Bilan cutané trophique :

La face antérieure de la main et de l'avant bras de M. P présentent de nombreuses cicatrices (fig.1) :

- cicatrices dues au lambeau chinois : la zone de prise de greffe s'étend dans la région médiane de l'avant-bras, de forme ovale à laquelle s'ajoute en haut et en bas des cicatrices pour la mise en place du lambeau (du pli de flexion du coude en haut et en bas jusqu'au poignet puis suit le pli d'opposition du pouce). Cette zone a été elle même recouverte par un lambeau prélevé au niveau de la cuisse droite.

La zone de greffe proprement dite occupe la 1ère commissure, face palmaire elle est limitée par le pli de flexion des MP en haut, le pli de flexion de la TM en bas et en médial va jusqu'au 3ème espace inter métacarpien ; à la face dorsale la forme est symétrique.

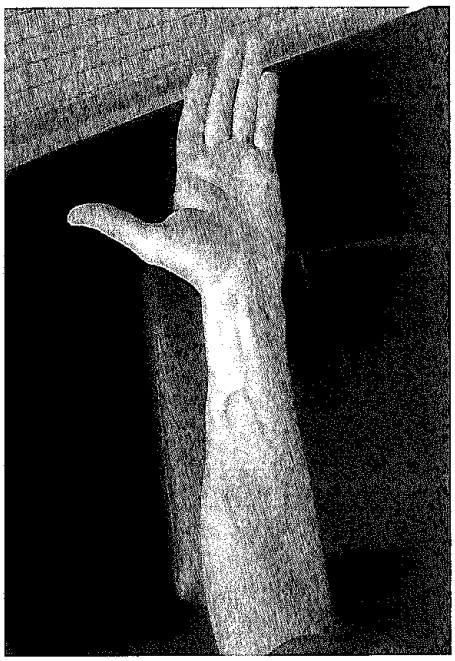

Figure 1 : Aspect de la main le 09/09

- la cicatrice qui a permis la prise du greffon artériel part du milieu du poignet et remonte vers la face interne de l'avant bras sur environ 10 cm.

Les cicatrices au niveau du dos de la main sont adhérentes surtout au niveau de la base du II, la zone de prise de greffe au niveau de l'avant bras présente également des adhérences à sa partie moyenne.
Le test de vitro pression est négatif : les cicatrices ne sont donc pas inflammatoires.

Sur le plan trophique des perturbations sont à noter au niveau du II où l'on observe une peau luisante, une sudation qui est augmentée et une rougeur importante surtout à la face dorsale de l'IPP. Ces troubles sont dus à la lésion vasculaire initiale.

La centimétrie de l'avant bras met en évidence 1,5 cm de moins par rapport au côté sain aux deux niveaux, (ANNEXE III). Au niveau des MP la largeur est diminuée de 2cm.
M. P ne présente pas d'oedème, les mesures mettent donc en évidence une amyotrophie des muscles de l'avant bras ainsi que des muscles intrinsèques de la main.

2. 2. Bilan de la douleur :

M. P ne présente pas de douleur spontanée, il décrit toutefois une douleur au niveau de l'IPP du III lors de la mobilisation, de type mécanique, le patient côte cette douleur sur l'échelle visuelle analogique : la cotation peut aller jusqu'à 7 si la mobilisation est prolongée.

2. 3. Bilan orthopédique : (7,10,15)

La forme globale de la main n'est pas modifiée : les arches sont conservées ainsi que les axes des doigts, on note juste une tendance à l'adduction du II. La convergence des doigts vers le scaphoïde lors de la fermeture des doigts est respectée.

La mobilité entre les métacarpiens est normale en ce qui concerne le IV par rapport au V, légèrement diminuée entre le III et le IV, et quasi nulle entre le II et III du fait de la présence de broches entre les deux os : ceci n'étant que très peu gênant compte tenu de la physiologie de la main où la mobilité inter métacarpienne est plus importante pour les 4ème et 5ème rayons afin de permettre une bonne adaptation de la main lors des diverses préhensions. La mobilité des os du carpe et des articulations carpo-métacarpiennes n'est pas altérée.

Les mesures goniométriques de la main ont été réalisées avec un goniomètre de Balthazar et notées selon la cotation de De Brunner. (ANNEXE III)

- Au niveau du pouce la mobilité est normale voir augmentée par l'ouverture de la première commissure provoquée par la perte de substance : la distance entre les pulpes du I et du II est augmentée de 2,5 cm et ce malgré la diminution d'amplitude de la MP du II.

- L'index conserve un aspect figé en position de détente capsulo-ligamentaire : MP en rectitude, IPP à 50° et IPD à 10° : il n'est plus mobilisé compte tenu de la pseudarthrose de M2 et de la décision prise de pratiquer une amputation de type Chase.
Il existe tout de même un léger débattement de l'IPP entre 35° et 75° de flexion et de 10° sur l'IPD. Il n'y a pas de mouvement possible de la MP dans aucun plan.

- Le majeur : On note une diminution de longueur de 1,5 cm de la colonne du III : elle est due à un raccourcissement de M3 suite au traumatisme important. D'où un décalage de la MP avec effacement de la tête de M3 au dos de la main.
L'ext° est quasi acquise : il subsiste un léger flexum de 5° de l'IPP en passif comme en actif cette limitation est de cause articulaire. Les plus gros déficits sont à noter au niveau de la F°, ils sont répartis sur les trois articulations mais en particulier sur la MP et sur l'IPP.

On note une différence des mesures réalisées selon la position du poignet sur le 3ème rayon : lorsque le poignet est fléchi on a une diminution d'amplitude de flexion :

5° sur la MP en passif et actif

5° sur l'IPP en passif

10° sur l'IPD en passif

Cette différence ajoutée au fait qu'il existe une tension au niveau de la face dorsale de la main lors de l'enroulement des doigts met en évidence la présence d'adhérences causées par le traumatisme sur le dos de la main. Celles-ci s'expliquant d'autant plus par le fait que :

.le traumatisme soit ouvert, en fracas et pluritissulaire : donc occasionnant une cicatrisation importante.

.le dos de la main est une région fibreuse avec passage des tendons extenseurs (ANNEXE II, fig 2).

Le déficit de flexion au niveau du majeur est donc à la fois d'origine capsulo-ligamentaire mais aussi causé par la présence d'adhérences au niveau de la face dorsale du 3ème rayon.

- Le IV et le V ont des amplitudes fonctionnelles et sub-normales : l'EPPMP est nul en passif, il y a malgré tout un EPPMP du IV qui reste à 1cm en actif, ce déficit serait du à un problème musculaire : M. P était très limité en flexion à la suite du traumastisme initial, actuellement les amplitudes sont acquises mais les derniers degrés ne sont pas encore intégrés en actif. M. P a également tendance à limiter l'amplitude des IV et V en actif en les alignant avec le III : phénomène d'unité de la main.

Au niveau des autres articulations du MSG : poignet, coude et épaule les amplitudes articulaires sont normales et comparatives au côté sain.

2. 4. Bilan musculaire : (5,11)

L'évaluation de la force musculaire a été réalisée selon la cotation de DANIELS et WORTHIGAM pour le poignet, et selon LEVAME pour la main. Cf. ANNEXE III

Le bilan met en évidence :

- Un déficit de force peu important au niveau du poignet et du pouce du membre supérieur gauche : la force n'est pas comparative au côté sain, qui est de plus dominant, ce déficit est du à une sous utilisation de sa main depuis l'accident (depuis 5 mois). La faiblesse musculaire est également visible par l'amyotrophie des muscles de l'avant bras ainsi que par la mesure réalisée avec le pinchmètre (cf. bilan fonctionnel).

Il n'y a pas de contractures à la palpation des muscles de l'avant bras.

- Les muscles extrinsèques qui pontent la zone du traumatisme :

. Les FCS, FCP et EC: du III : 3 du II : 1

Les plus touchés sont donc les deux directement exposés par le choc : les tendons du II et du III, les extenseurs ayant en plus des phénomènes d'adhérences.

- Les muscles intrinsèques directement touchés pendant l'accident sont très faibles voir absents : en particulier les intrinsèques des deux premiers espaces inter métacarpiens. Selon le compte rendu opératoire les muscles interosseux des trois premiers espaces ont été revascularisé et réséqués : d'où le déficit musculaire.

2. 5. Bilan sensitif : (2,14,15)

2. 5. 1. Sensibilité extéroceptive :

Nous avons testé : - la sensibilité de protection : test pic touche, différenciation chaud froid

- la sensibilité discriminative : statique : test de Weber et dynamique : test de Delon
- la sensibilité tactile : tact léger

Les résultats de ces différents tests se superposent, (ANNEXE III) , nous pouvons les résumer ainsi (fig. 2) : zone d'hypoesthésie zone d'anesthésie

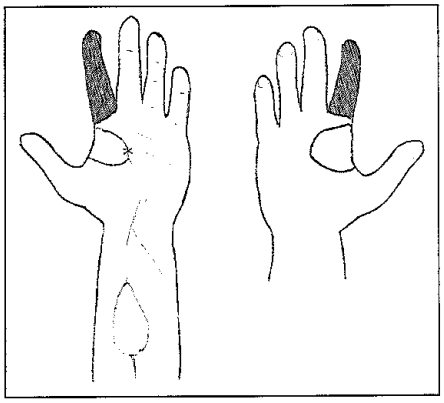

Figure 2 : shéma des zones sensitives atteintes le 09/09/04

L'anesthésie du II justifie l'intervention à venir d'amputation du II : ce doigt figé et privé de sensibilité est donc dangereux avec risque de se raccrocher surtout dans le cadre de ses activités : le patient décrit lui-même cette appréhension dans ses gestes de la vie quotidienne. plus latérale des doigts longs, une bonne sensibilité sera donc importante.

2. 5. 2. Sensibilité proprioceptive :

Le sens statestésique et kinesthésique ne sont pas déficitaires, seul le II n'a pas été testé du fait du faible débattement articulaire.

2. 6. Bilan fonctionnel : (6, 10,15)

Nous réalisons un bilan détaillé des différentes préhensions :

- **Quantitativement** :

. Dynamomètre de JAMAR : droite : 50 kilo force gauche : 10 kilo force

. Pinchmètre : pince subtermino-latérale :droite : 11 kilo force

gauche : 2,5 kilo force

Cette pince est réalisée grâce à l'adducteur du I et le premier interosseux palmaire, celui-ci étant côté à 0 on voit ici la répercussion fonctionnelle.

- Qualitativement :

+ *Prises en finesse* :

. Termino latérale : prendre une aiguille : M. P n'utilise pas le II, il se sert du I et du III.

. Inter digitale : tenir un crayon ou une cigarette entre deux doigts, cette prise n'est pas possible entre le II et le III, elle est possible mais non stable entre le III et le IV.

. Subtermino subterminale : tenir une pince à linge : exclusion du II.

. Subtermino latérale : tenir une clé : exclusion du II.

+ *Prises globales, en force* :

. digito palmaire : prise par enroulement : on observe un défaut d'enroulement du II et du III, le III se fermant sur l'objet quand le diamètre de est supérieur à 6 cm.

. digito thénarienne : utilisation d'un sécateur, cette prise est bien réalisée car elle fait appel à l'éminence thénar et au verrouillage des deux derniers doigts longs.

. sphérique : tenir une balle : nous observons une bonne adaptation de la main à la forme de l'objet mais pas d'enroulement du II et du III.

+ *Prises bi manuelles* :

. circulaire : ouvrir un bocal : ce geste est réalisé sans difficulté : la main droite tient le bocal et la main gauche ouvre en tournant le couvercle.

. presse-papier : la main gauche stabilise un objet, ici on a utilisé une planche de bois : la main bloque la planche mais uniquement par l'utilisation des éminences : car impossibilité de mettre la main à plat.

. utilisation couteau/fourchette : M. P ne maintient pas la fourchette normalement (par empaumement), il utilise une compensation en bloquant la fourchette entre ses doigts.

+ *Conclusion :*

On observe : - déficit d'enroulement du II et du III

- déficit de force du à la fois aux lésions et à la sous utilisation de la main
- exclusion du II.
- bonne dissociation entre la main interne et la main externe.
- bonne adaptation de la main à l'objet grâce à une bonne mobilité de M4 et M5.
- déficit d'habileté et de dextérité.

2. 7. Bilan psychologique :

Plus qu'un autre traumatisme, une atteinte au niveau de la main a un retentissement important et toute une symbolique ; M. P est motivé et participe pleinement à la rééducation, il parait néanmoins inquiet au sujet de l'amputation à venir.

2. 8. Appareillage : (1)

M. P possède deux orthèses : - une orthèse d'extension des IPP et IPD avec lames de Levame pour les doigts II, III et IV, (ANNEXE IV) . Cette orthèse est portée la nuit, et M. P décrit être comme protégés à l'intérieur : il n'a pas l'appréhension de se raccrocher le II.

- une orthèse de traction directe en flexion de MP sur les quatre doigts longs. Le patient la porte plusieurs fois dans la journée pendant environ 30 minutes. (ANNEXE IV).

2. 9. Diagnostic masso-kinésithérapique : (16)

- DEFICIENCES :

- Cutanée : - cicatrices : . Adhérentes au dos de la main et non esthétiques.

- troubles de la sensibilité extéroceptive avec absence de sensibilité de protection de l'index et hypoesthésie du lambeau.

- Trophicité perturbée surtout au niveau de l'index

- Articulaire : déficit important d'enroulement du II et III en actif comme passif et IV en actif.

- Douleur de l'IPP du III à la mobilisation.

- Musculaire : . Lésion dans leur structure des 1ers et 2èmes interosseux.

. Diminution de force des muscles intrinsèques et extrinsèques et amyotrophie de l'avant bras, dû à une sous utilisation et qui entraîne une baisse de force de préhension.

- Exclusion du II.

- INCAPACITES :

- De toute mobilité du II.

- De fermeture complète de la main.

- De certaines préhensions en finesse et certaines en force.

- DESAVANTAGE :

- Professionnel : menuiserie.

- social et de loisirs : M. P ne peux réaliser toutes les activités antérieures normalement (VTT, conduite automobile, ...).

3. TRAITEMENT :

M. P réalise 4 séances de deux fois 1 heure par semaine au départ puis il passe à 2 séances par semaine dans les quinze derniers jours.

3. 1. Objectifs de traitement :

- Lutte contre la douleur de l'IPP du III.
- Lutte contre les adhérences.
- Récupération des amplitudes articulaires, surtout au niveau du III, en passif et actif.
- Travail musculaire de renforcement -des muscles fléchisseurs des doigts en course interne,
  - des muscles extenseurs.
  - des muscles intrinsèques dans la possibilité de leur atteinte structurale.
- Travail musculaire d'entretien de tous les muscles indirectement touchés car sous utilisés : muscles de tout le membre supérieur gauche.
- Encourager l'utilisation de la main gauche.
- Stimuler les zones d'hypoesthésie.
- Vérifier l'adaptation et l'efficacité de l'appareillage.

3. 2. Principes :

Compte tenu de l'amputation à venir et de l'existence d'une pseudarthrose du 2ème métacarpien, la mobilisation du II n'est plus réalisée sous peine de déclencher des phénomènes inflammatoires.

La rééducation est douce, ne déclenche pas de douleur et tient compte de la variabilité quotidienne de l'état du patient en s'adaptant toujours à chaque situation.

3. 3. Propositions masso-kinésithérapiques et description des techniques: (11,12,15)

3. 3. 1. Lutte contre la douleur :

La douleur que décrit M. P est localisée à l'IPP du III : elle ne se déclenche que pendant la mobilisation passive du III, notre attitude face à cette douleur est plus préventive que curative : en effet l'IPP ne présente pas de gonflement ni de douleur à la palpation, en accord avec le médecin de rééducation et M. P, la décision est prise de diminuer la fréquence des séances avant l'intervention qui est dés lors programmée. L'IPP est donc mobilisée à visée d'entretien et non de gain d'amplitude. Cette mesure prise, M. P décrit après une semaine une diminution de sa douleur.

3. 3. 2. Contre les adhérences :

Il nous faut tout d'abord distinguer : - Les adhérences cicatricielles : au niveau du lambeau à la face dorsale ainsi qu'au niveau de la prise de greffe à la face antérieure de l'avant bras, pour lesquelles nous allons utiliser le massage afin de mobiliser le tissu cutané par rapport aux tissus sous jacents et rétablir les plans de glissements. Nous réaliserons donc des manœuvres d'effleurage, de pétrissages profond et superficiel ainsi que des étirements ; le massage est réalisé à chaque début de séance pendant environ 10 minutes, il permet ainsi une bonne prise de contact avec le patient. Un massage au jet en balnéothérapie est également réalisé au niveau de l'avant bras afin d'assouplir la cicatrice.

- Les adhérences pluritissulaires au niveau de la zone de traumatisme : face dorsale de M2 et M3 exposant les tendons extenseurs. Pour lever ces adhérences et libérer les tendons on utilisera le travail actif de l'EC, en effet la contraction des extenseurs va favoriser le glissement du tendon à la face dorsale de la main, cette contraction va permettre de tirer et ainsi de faire lâcher des adhérences et rendre ainsi l'EC efficace en

course interne. Afin de majorer l'effet de traction réalisée par la contraction du muscle nous plaçons le poignet en flexion ce qui crée une mise en tension de toute la face dorsale de la main et donc de la zone adhérente. Le patient est donc installé assis face à nous, l'avant bras gauche placé sur un coussin triangulaire en supination (ce qui va nous permettre un contrôle visuel des tensions de la face dorsale de la main) , poignet fléchis et poing fermé au maximum du possible, nous lui demandons une Ext° de MP tout en gardant les IP fléchies afin de ne pas avoir d'action des muscles intrinsèques puisque ici le but recherché est une contraction de l'EC. Nous plaçons une main au niveau de l'avant bras afin de le stabiliser et l'autre au niveau de la face dorsale de P1 des doigts III, IV et V afin de guider le mouvement par une afférence extéroceptive, sans résistance mais en demandant d'aller jusqu'au maximum de l'amplitude permise.

Les adhérences sont principalement localisées au niveau du III mais nous sollicitons tous les doigts (même si le II ne bouge pas) afin de faciliter la contraction en utilisant l'unité fonctionnelle de la main. Le mouvement est demandé 10 fois en insistant en fin de course afin de tirer au maximum sur les tissus et de redonner de l'efficacité au muscle en course interne.

3. 3. 3. Récupération et entretien des amplitudes articulaires :

- Mobilisation analytique de la MP du III :

La MP est une articulation condylienne à 2 degrés de liberté en actif avec en plus un mouvement de rotation axiale induit. On commence la mobilisation par des manœuvres de dé coaptation en réalisant une traction dans l'axe du doigt, afin d'étirer les structures capsulo-ligamentaires et stimuler la sécrétion de liquide synovial, source de nutrition du cartilage ; nous le réalisons une dizaine de fois.

Nous effectuons ensuite des manoeuvres de glissements analytiques antéropostérieurs qui vont également étirer la capsule dans le sens du mouvement de F°/ Ext°. On favorise la récupération de la F°, on insistera donc sur le glissement antérieur : la main de M. P repose sur son bord ulnaire, prise : pince tri digitale de P1, contre prise : maintient de la tête de M3. Nous plaçons l'articulation juste avant le maximum de F° permise et nous réalisons un glissement de P1 vers l'avant. Nous associons ensuite un roulement antérieur (car on mobilise une surface concave sur une surface convexe donc le roulement et le glissement se font dans le même sens) afin d'aller vers la F° maximale.
Cette mobilisation est réalisée de façon douce et infra douloureuse, et répétée environ 20 fois.
Nous réaliserons également une mobilisation en Add°/ Abd° en plaçant la MP en Ext°.

- mobilisation de IPP :

Au niveau du III cette mobilisation est à visée d'entretien., nous évitons le balayage articulaire trop important afin de ne pas déclencher de douleur ou de réactions inflammatoires, d'autant plus que les amplitudes existantes appartiennent au secteur utile.
Au niveau du IV et du V de la même façon les amplitudes sont quasi normales la mobilisation est donc d'entretien et sera réalisée plutôt de façon globale en enroulement et Ext° des doigts.

- mobilisation de IPD :

Elle sera mobilisée analytiquement au niveau du III avec de la même façon que pour la MP une première mobilisation en dé coaptation, puis en glissements analytiques et enfin en glissement/roulement : l'IPD est une articulation trochléenne avec un degré de liberté en F°/Ext°, les glissements et roulements se font dans le même sens. La récupération d'une

bonne amplitude de F° de l'IPD du III sera d'autant plus importante après l'amputation du II afin de réaliser les prises fines (avec la pulpe ou l'ongle). La mobilisation est répétée 10 fois.

- autres mobilisations spécifiques :

Mobilisation analytique des os du carpe entre eux : leur mobilité n'est pas directement touchée, mais la mobilisation est réalisée à visée d'entretient de la souplesse de la main et en prévention de raideurs qui pourraient s'installer suite au manque d'utilisation de la main.
Il en est de même pour les articulations carpo-métacarpiennes et inter métacarpiennes, sauf pour M2 qui présente une pseudarthrose, on ne mobilisera pas non plus M2 et M3 entre eux du fait de la présence des broches. Mobilisations réalisées en début de séance.

- mobilisation globale :

Nous allons réaliser après ces mobilisations analytiques, une manœuvre globale qui respecte plus la physiologie et l'unité fonctionnelle de la main : nous enroulons les doigts longs ensemble (sauf le II) afin d'obtenir un enroulement maximal. Le patient est installé en face de nous, l'avant bras sur un coussin triangulaire, nous plaçons le poignet en Ext° afin de relâcher au maximum les tensions de la face dorsale de la main et ainsi de cibler sur la mobilité articulaire. Nous enroulons ensuite les doigts par une prise à pleine main à la face dorsale des métacarpiens et des phalanges. Cette mobilisation sera réalisée une dizaine de fois avant les mobilisations analytiques à visée d'échauffement, puis après les mobilisations afin de majorer le gain d'amplitude en accompagnant avec tous les doigts.
Attention cette mobilisation doit tenir compte du décalage de la MP au niveau du III par rapport aux IV et V, la prise doit donc être ajustée afin d'être efficace sur cette articulation.

Toutes les mobilisations décrites ci-dessus sont poursuivies par du travail actif statique en fin d'amplitude afin d'intégrer les degrés gagnés et de les conserver.

3. 3. 4. Travail musculaire :

-Nous avons vu ci-dessus le travail de l'EC afin de libérer les adhérences du dos de la main, nous pouvons dans cette même position ajouter en progression des résistances à la face dorsale de P1, on demandera cette fois de tenir la contraction au minimum 6 secondes et on veillera à réaliser des temps de repos au moins égaux aux temps de travail. Nous demanderons 5 mouvements poignet fléchis puis poignet en extension pour travailler vers la course interne.

-Travail des muscles fléchisseurs des doigts :

Nous commençons par des sollicitations analytiques des FCP et FCS au niveau du III, qui suite à la mobilisation analytique vont permettre d'intégrer les amplitudes gagnées.

.*Pour solliciter le FCS* nous plaçons autant que possible les autres doigts en Ext° (pour éliminer l'action du FCP) et la MP en F°, puis nous demandons une F° de IPP, quelques mouvements en actif libre puis nous ajoutons une résistance progressive à la face antérieure de P2. Afin de ménager l'IPP nous appliquons une résistance peu importante et le mouvement est réalisé dans les derniers degrés de flexion avec peu de débattement puisque nous privilégions le travail en course interne.

.*Pour solliciter le FCP* nous maintenons P2 et nous demandons une F° de l'IPD, de la même façon nous demandons quelques mouvements libres puis contre résistance.

Après ces sollicitations particulières pour le III nous poursuivons par le travail d'*enroulement global* (sauf le II) : cet exercice va permettre un début de réintégration neuro-motrice par le

respect de l'unité fonctionnelle de la main, l'objectif étant d'obtenir un contact pulpe paume en actif.

Cet exercice peut être réalisé après la mobilisation passive en enroulement et commencé en actif aidé : ainsi nous demandons une fermeture complète de tous les doigts et en fin de course nous demandons de maintenir la contraction pendant que nous poursuivons en passif pour aller plus loin vers la flexion maximale. Ces exercices d'enroulements globaux sont réalisés poignet en extension afin de diminuer au maximum les tensions du dos de la main.

Cet exercice visera particulièrement les doigts III et IV afin d'obtenir un EPPMP actif nul. L'exercice est ensuite réalisé en actif libre puis contre résistance notamment par l'activité : exemple : on demande à M. P de serrer une balle en mousse, il peut le réaliser facilement chez lui plusieurs fois par jour : cet exercice est intéressant car il utilise la préhension, il fait appel à l'adaptation de la main à l'objet, il travaille vers la flexion et pour finir donne des afférences sensitives à la main.

- Travail des muscles intrinsèques de la main :

Les muscles intrinsèques des deux 1ers espaces inter métacarpiens ont été très exposés et certains même réséqués, il nous faut donc solliciter le plus possible les fibres restantes et les muscles non touchés afin de suppléer ce déficit.

Nous les travaillons dans leur composante d'Abd°/Add° des MP : nous sommes face au patient, son avant bras repose sur le coussin en pronation. Nous lui demandons dans un 1er temps une Ext° des doigts, puis nous demandons un écartement des doigts,

à alterner avec «serrer les doigts», nous demandons environ d'alterner 10 fois, à vitesse lente, puis repos, on renouvelle environ 2 ou 3 séries.

Nous travaillons ensuite en statique : dans la même position nous demandons une Ext° des doigts, puis nous effectuons des stabilisations rythmées sur les faces latérales des doigts III, IV et V. M. P a alors comme consigne de ne pas bouger lorsque nous le déstabilisons, il doit tenir la position. Cet exercice est plus adapté au III car dans la sollicitation dynamique d'écartement, le III étant l'axe de la main il ne bouge pas ou très peu.

Nous pouvons également travailler la musculature intrinsèque dans leur composante de F° de MP et Ext° des IP mais difficile à réaliser compte tenu du déficit de F° de MP du III : il se fera donc en parallèle du gain d'amplitude.

3. 3. 5. Travail de coordination et d'entretien musculaire :

- Travail de la synergie musculaire entre les muscles extenseurs de poignet et les fléchisseurs des doigts : permet une préhension efficace, stable et avec force.
Nous demandons donc de venir saisir différents objets en les abordant avec un poignet stabilisé par les extenseurs, la main ouverte puis de réaliser la prise et enfin de lâcher par flexion de poignet et extension des doigts.

- Ce même exercice peut être réalisé en ajoutant en progression des déstabilisations sur le poignet et les doigts.

- Travail en ergothérapie où l'on sollicite les activités bi manuelles, la coordination et le travail de tout le membre supérieur gauche.

Exemples : . atelier menuiserie : utilise la scie, fait du ponçage, de la peinture,...

. travail des prises : vissage / dévissage d'écrous, ...

3. 3. 6. Rééducation de la sensibilité : (2,15)

Rappelons tout d'abord l'importance de l'intégrité de la sensibilité au niveau de la main : une atteinte de celle-ci compromet la mise en jeu des réactions de défense. Nous allons ici réaliser une rééducation selon deux modalités :

- Stimulation des récepteurs subsistants dans les zones d'hypoesthésie : ce principe fait appel à la capacité des récepteurs à « s'éduquer » par l'entraînement (mécanisme utilisé notamment par les aveugles) et distinguer des stimulations de plus en plus fines. Nous utiliserons donc des stimulations différentes : textures, matières,... sur les zones d'hypoesthésie puis sur les zones saines pour que M. P puisse faire la comparaison des sensations sans contrôle de la vue. Nous utiliserons au fur et à mesure des stimulations de plus en plus fines. Ces exercices doivent être réalisés au calme, et pendant des séances courtes car ils demandent beaucoup de concentration de la part du patient. Nous conseillons à M. P de stimuler au maximum sa main tout au long de la journée, chez lui avec différents objets.

- Nous développons en parallèle un mécanisme de compensation pour le II :
en attendant l'amputation ce doigt en dangereux : risque de se raccrocher dans les gestes habituels. Nous enseignons donc à M. P comment il doit suppléer le manque de sensibilité par un contrôle visuel et un éventuel changement de stratégie pour certaines préhensions : mais ces modifications doivent être relatives et ne pas faire prendre de mauvais schémas moteurs.

3. 3. 7. Vérification de l'appareillage :

Nous demandons fréquemment à M. P de venir avec ses orthèses afin de vérifier leur bonne adaptation et leur efficacité. L'orthèse de traction directe en flexion est toujours bien adaptée, celle de posture en Ext° est moins efficace qu'initialement (du fait de la réduction des

flexums) mais M. P préfère continuer de la porter car il se sent « protégés » à l'intérieur : il n'a pas d'appréhension de s'accrocher le II durant le sommeil.

4. BILAN PRE OPERATOIRE : LE 08/10/04 :

4. 1. Bilan proprement dit :

4. 1.1. Bilan cutané trophique :

Nous ne notons pas de modification visible par rapport au bilan initial, la périmétrie d'avant bras est inchangée : l'amyotrophie est limitée par l'utilisation du MSG.

4. 1. 2. Bilan de la douleur :

Nous notons une diminution des douleurs au niveau de l'IPP par adaptation du nombre de séances et du traitement. Elle reste tout de même présente à la mobilisation et cotée à 2/10.

4. 1. 3. Bilan orthopédique :

Les seules amplitudes modifiées sont celles du III au niveau de l'IPP, les mesures montrent une régression des amplitudes en F° mais une réduction des flexums actifs et passifs. Cette régression et l'absence de gains s'expliquent par la diminution du nombre de séances.

4. 1. 4. Bilan musculaire :

L'EPPMP actif du IV a légèrement progressé par le travail en course interne des fléchisseurs. Nous ne notons pas d'augmentation de force musculaire visible dans la cotation mais une amélioration tout de même, notamment de la force de préhension visible au dynamomètre de Jamar. Le score au pinchmètre est inchangé, ceci étant du à l'atteinte du premier interosseux. L'amyotrophie de l'avant bras est ralentie mais persiste.

4. 1. 5. Bilan sensitif :

Il n'y a pas de modification de la sensibilité cutanée de la main gauche.

4. 1. 6. Bilan fonctionnel :

M. P utilise sa main au maximum et fait preuve de plus en plus d'habileté malgré la gène représentée par le II. Il a développé des compensations pour les préhensions.

4. 1. 7. Bilan psychologique :

M. P est très inquiet a propos de l'amputation, même si celle si est prévue depuis longtemps, lorsque la date fatidique approche il est normal d'avoir quelques appréhensions.

4. 2. Discussion :

Nous notons : → Une diminution des douleurs.

→ Une limitation de l'évolution de l'amyotrophie des muscles de l'avant bras.

→ Diminution de l'enroulement du III au profit de la lutte contre la douleur et tout en restant fonctionnel.

→ Réduction du flexum de IPP du III.

→ Amélioration de l'enroulement actif du IV.

→ Augmentation de la force de préhension.

Cette première phase a donc permis grâce au traitement masso-kinésithérapique d'aborder dans les meilleures conditions l'intervention d'amputation du deuxième rayon. Nous avons privilégié le travail musculaire en sachant que l'intervention à venir affaiblirait encore la musculature, et l'utilisation de sa main pour éviter tout phénomène d'exclusion, les amplitudes articulaires du III ont quant à elles été sollicitées modérément tout en sachant que

l'intervention favoriserait la récupération, l'état du II étant pour le moment un facteur limitant de la bonne évolution du III.

Nous avons donc répondu autant que possible aux besoins de M. P même si nous avons du privilégier certains éléments par rapport à d'autre : il a donc fallu s'adapter et accepter de diminuer la fréquence des séances à l'approche de l'intervention chirurgicale :

. Nous avons privilégié l'indolence tout en sachant qu'en post-opératoire immédiat la rééducation serait intensive et les articulations fortement sollicitées.

. Depuis 6 mois M. P participe pleinement aux séances de rééducation et avec motivation, un allègement juste avant une période intensive ne peut qu'être bénéfique sur le plan psychologique ; l'amputation étant en elle-même très éprouvante.

Certains objectifs n'ont pas été atteints mais il faut mettre les résultats à l'échelle de la durée du traitement : notre étude porte sur un mois compte tenu de l'intervention, il faudrait donc étudier les résultats à long terme pour juger de certains éléments comme la sensibilité ou la mobilité de la MP du III.

5. <u>INTERVENTION CHIRURGICALE :</u>

L'intervention a été réalisée le 12 octobre 2004, elle a associé :

-Amputation de Chase du II

-Cure de pseudarthrose de M3 diaphysaire avec plaque d'ostéosynthèse.

-Ténolyse de l'extenseur du III en zone 5 et 7.

-Arthrolyse de la MP du III.

-Dégraissage du lambeau.

6. CONCLUSION :

Le traitement masso-kinésithérapique a montré ici sa capacité d'adaptation : en effet il ne suffit pas d'appliquer des règles pour telle ou telle pathologie, nous devons chaque jour nous adapter au patient, être a son écoute, et ne pas oublier que sans sa collaboration le traitement n'aurait pas la même efficacité.

Après l'intervention la récupération du III sur le plan mobilité et force musculaire sera le principal objectif puisqu'il devra suppléer l'absence du II : la fonctionnalité de la main repose donc sur le III pour toutes les prises fines.

M. P a été revu à J+43 après l'intervention, après avoir suivi une rééducation intensive ; nous notons une nette amélioration des amplitudes articulaires et de la force, sa main est indolore et fonctionnelle, il reste toutefois une étape puisque M3 est encore en phase de consolidation en cours, toutes les prises en force sont alors contre indiquées. M. P devra donc encore suivre une période de rééducation après consolidation afin d'exploiter au maximum les résultats offerts par la chirurgie.

M. P a toujours envisagé la reprise de ses activités antérieures, cet objectif semble à ce stade possible, la véritable évaluation se fera à long terme, mais à priori il ne devrait pas subsister d'handicap lourd, l'amputation de Chase étant très fonctionnelle : ce cas nous montre donc que le choix de sacrifier un doigt qui devient génant au profit d'une main fonctionnelle est parfois préférable, d'autant plus ici compte tenu de l'âge, de la profession et des loisirs du patient.

Il serait intéressant de confirmer cette évolution probable en réétudiant le cas de M. P à long terme après consolidation de M3 et après la dernière phase de rééducation, nous pourrions ainsi voir les répercussions de l'accident et les incapacités rencontrées dans la vie quotidienne.

BIBLIOGRAPHIE

1. ANDRE J.M., GABLE C., XENARD J. -Atlas pratique des orthèses de la main- Springer Verlag France, Paris, 1994, 260 p.

2. ANDRE J.M., XENARD J., GABLE C., PAYSANT J. – Rééducation de la sensibilité de la main – Encyclopédie médico-chirurgicale (Paris France), Kinésithérapie – Rééducation fonctionnelle, 26-064-A-10, 1995, 9 p.

3. CHASE R. A. , Atlas of hand surgery, SAUNDERS COMPANY , 1973; p 151 à 157.

4. CHEVALIER J.M., Anatomie, tome 2 : Appareil locomoteur, Médecines-Sciences, Flammmarion, Paris, 1998, 475 p.

5. DANIELS L., WORTHINGHAM C., Le bilan musculaire : technique d el'examan clinique, 5ème édition, Paris, Maloine, 1990, 186 p.

6. DELPRAT J., EHRLER S., ROMAIN M., XENARD J. – Bilan de la préhension, Encyclopédie médico-chirurgicale (Edition scientifique et médicales Elsevier SAS, Paris, tous droits réservés), Kinésithérapie- Médecine physique- Réadaptation, 26-008-D-20, 2002, 16 p.

7. DELPRAT J., MANSAT M., EHRLER S. –Bilan articulaire. Le poignet et la main- Edition technique- Encyclopédie médico-chirurgicale (Paris, France), Kinésithérapie, 26008 D[10], 5-1990, 18 p.

8. FOUCHER G., GILBERT A., MERLE M., JACOB Y., Lambeau radial « chinois » p 244 → 249, Traité de chirurgie de la main, Tome 2. Dans Techniques chirurgicales : Traumatismes de la main dirigé par TUBIANA R., Masson, Paris, 1984.

9. GOURIET A., Traumatismes de la main, Kiné Actualité, 2004, n° 941, p 8-9.

10. KAPANDJI I.A., Physiologie articulaire, fascicule I : membre supérieur, Librairie Maloine S.A., Paris, 1971, 207 p.

11. LEVAME J., Rééducation des traumatisés de la main, ARCHEE Editeur, 1965, p 36-39.

12. LEVAME J., DURAFOURG M.P., Rééducation des traumatisés de la main, Maloine S.A. Editeur, 1987, 158 p.

13. MERLE M., DAUTEL G., Main traumatique, Tome I, L'urgence, 2ème édition, Masson, Paris, 1997, 366 p.

14. THAURY M.N., CAUQUIL C., STER F., DELPRAT J., Evaluation sensitive, Monographie du GEM n° 26, Réadaptation de la main 1999, p 61 à 66.

15. TUBIANA R., THOMINE J.M., La main, Anatomie fonctionnelle et examen clinique, Masson, 1990, 210 p.

16. VIEL E., Le diagnostic kinésithérapique, Masson, Paris, 1998, 132 p.

ANNEXES

ANNEXE I

La technique du lambeau chinois :

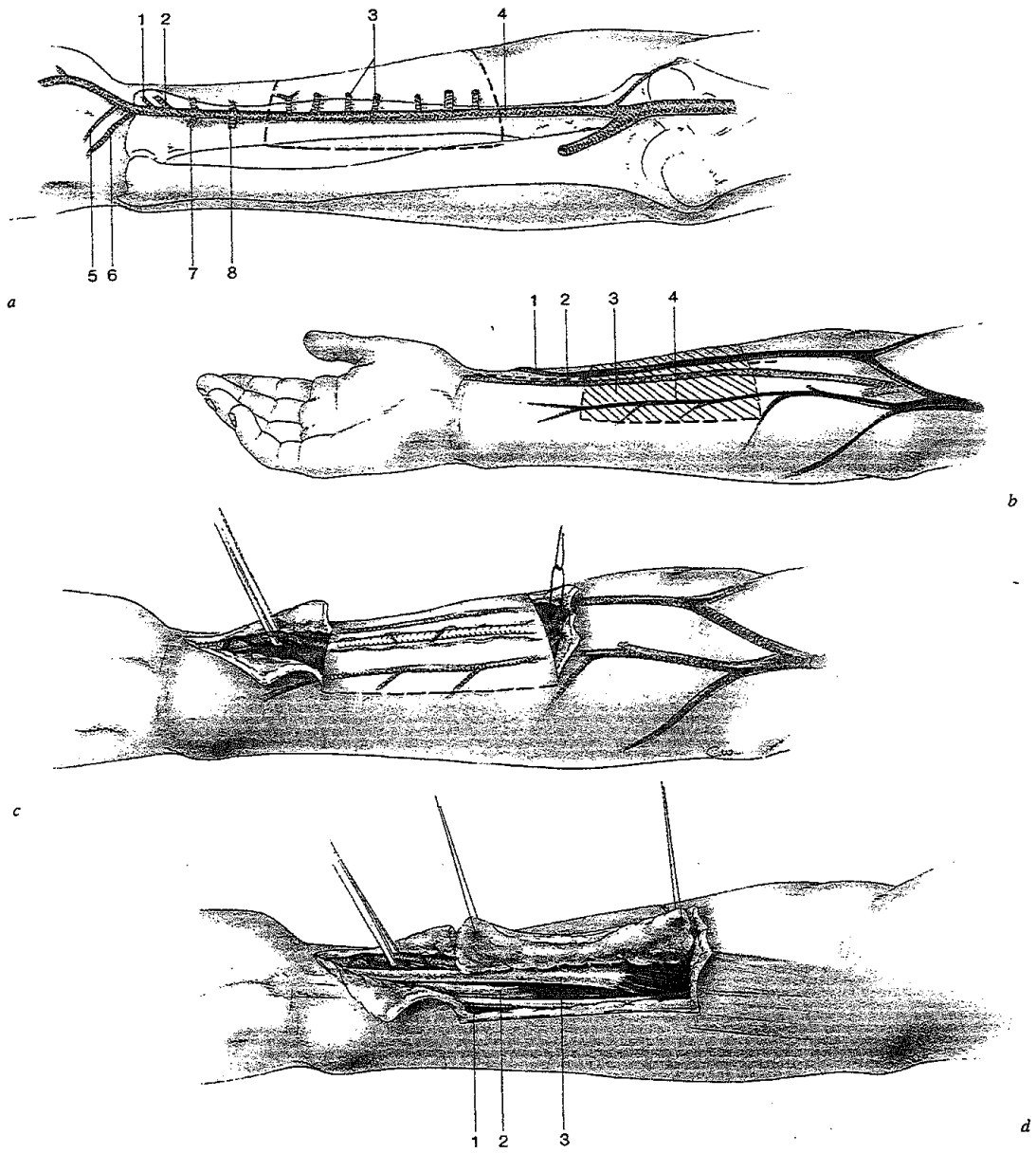

Fig. 7-84. — *Lambeau chinois en îlot.*

a) Branches collatérales de l'artère radiale.

1. Rameau carpien palmaire; 2. rameau palmaire superficiel; 3. branches à destinée cutanée; 4. artère radiale; 5 et 6. rameaux carpiens dorsaux; 7. rameau à destinée osseuse pour le radius; 8. rameau à destinée cutanée directe distale.

b) Anatomie et planification préopératoire.

1. Veine radiale superficielle; 2. artère radiale; 3. surface du lambeau (en hachuré); 4. réseau veineux superficiel de l'avant-bras.

c) Repérage pédiculaire. Mise sur lacs de l'artère radiale et de son réseau de veines comitantes aux bords proximal et distal du lambeau. Au bord proximal du lambeau, l'artère radiale et ses veines comitantes sont liées et solidarisées à la berge cutanée.

d) Dissection et soulèvement du bord cubital du lambeau.

1. Muscle petit palmaire; 2. muscle fléchisseur commun superficiel des doigts; 3. muscle grand palmaire.

Fig. 7-84. *(suite).*

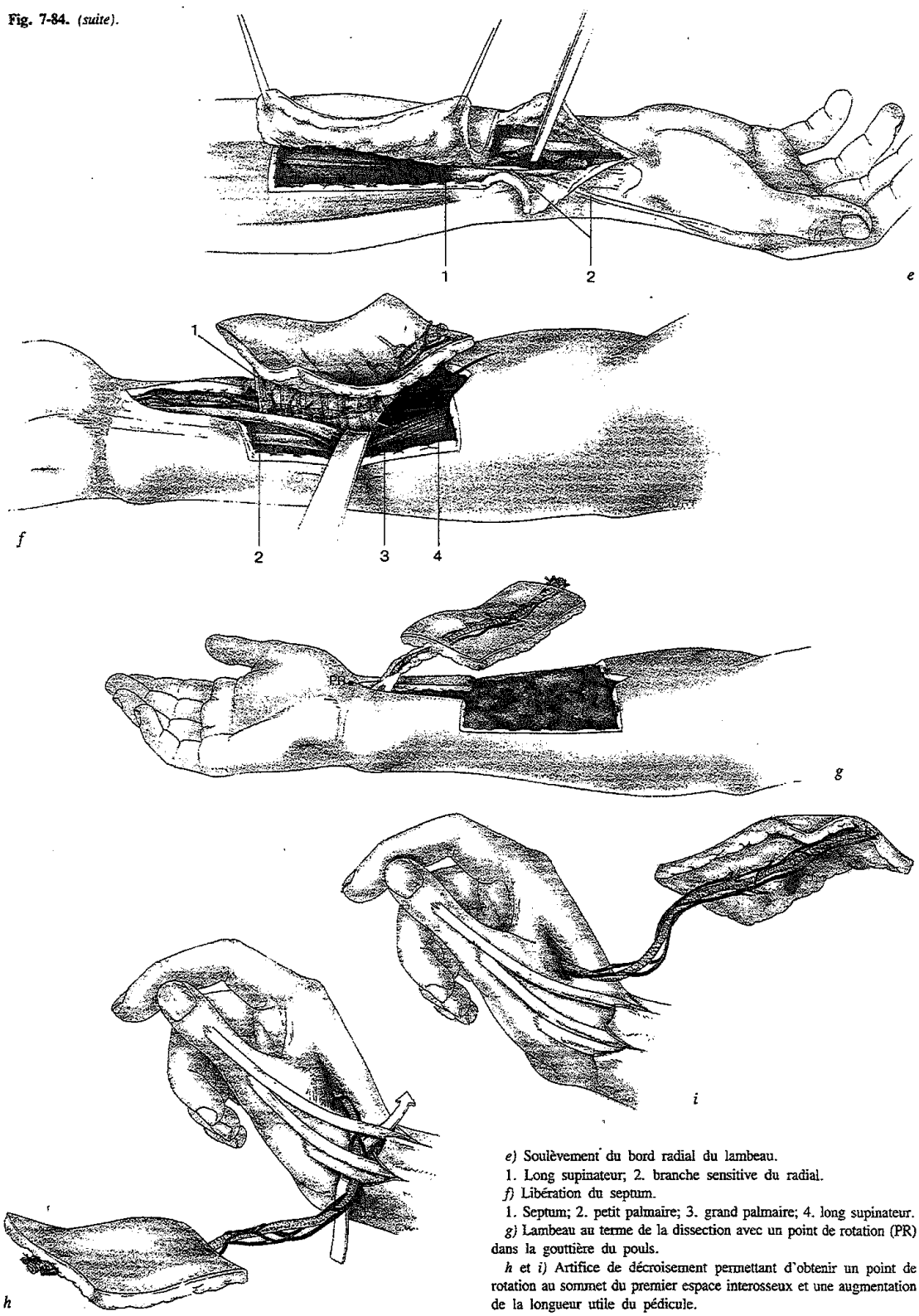

e) Soulèvement du bord radial du lambeau.
1. Long supinateur; 2. branche sensitive du radial.
f) Libération du septum.
1. Septum; 2. petit palmaire; 3. grand palmaire; 4. long supinateur.
g) Lambeau au terme de la dissection avec un point de rotation (PR) dans la gouttière du pouls.
h et *i)* Artifice de décroisement permettant d'obtenir un point de rotation au sommet du premier espace interosseux et une augmentation de la longueur utile du pédicule.

ANNEXE II

.Architecture de la main :

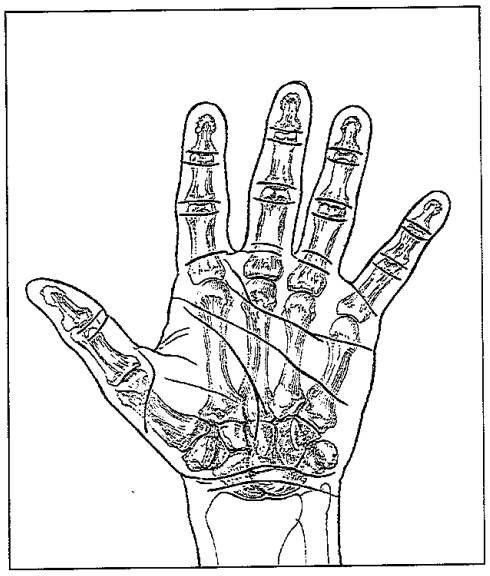

Figure 1

.La face dorsale de la main : zone fibreuse :

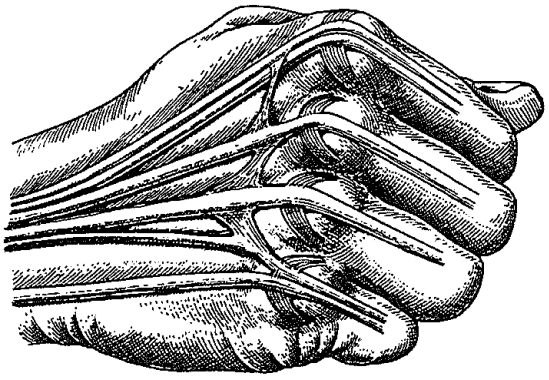

Figure 2

ANNEXE III

BILAN INITIAL 09/09/04

Périmétrie d'avant bras : à 3cm en dessous du pli de flexion du coude : D= 27cm G= 25,5cm
à 15cm en dessous du pli de flexion du coude : D= 19,5cm G= 18cm

Bilan goniométrique :

-Les mesures ont été réalisées après une mobilisation d'assouplissement et en position de détente des autres articulations : exemple mesure de flexion de MP, les autres articulations sont en extension.

▒ Amplitude limitée et ne couvrant pas le secteur utile

... Amplitude diminuée mais couvrant le secteur utile

././. Amplitude normale ou quasi normale

Tableau I : Goniométrie de la main

	I	II	III	IV	V
MP	A : 45/0/5 P : 65/0/15	Non testée : pseudarthrose métacarpien	A : 65/0/0 P : 70/0/0	A : 80/0/10 P : 85/0/20	A : 90/0/30 P : 110/0/45
IPP	A : 55/0/20 P : 80/0/30	A : ▒ P : 75/35/0	A : 90/5/0 P : 100/5⁻/0	A : 105/5⁻/0 P : 110/0/0	A : 105/0/0 P : 115/0/0
IPD		A : ▒ P : 15/5/0	A : 60/0/0 P : 80/0/0	A : 70/0/0 P : 80/0/0	A : 80/0/0 P : 90/0/0

-Poignet fléchis : Amplitudes modifiées par le changement de positions

Tableau II : Goniométie poignet fléchis

	I	II	III	IV	V
MP	A : 45/0/5 P : 65/0/15	Non testée : pseudarthrose métacarpien	A : 60/0/0 P : 65/0/0	A : 80/0/10 P : 85/0/20	A : 90/0/30 P : 110/0/45
IPP	A : 55/0/20 P : 80/0/30	A : 0 P : 75/35/0	A : 90/5/0 P : 95/5⁻/0	A : 105/5⁻/0 P : 110/0/0	A : 105/0/0 P : 115/0/0
IPD		A : 0 P : 15/5/0	A : 60/0/0 P : 70/0/0	A : 70/0/0 P : 80/0/0	A : 80/0/0 P : 90/0/0

- EPPMP :

Mesure de la distance entre la pulpe et le pli palmaire distal

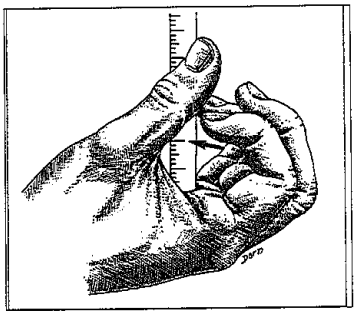

Tableau III : EPPMP

	II	III	IV	V
EPPMP passif	8	4,5	0	0
EPPMP actif	8,5	5	1	0

- Cotation de l'opposition par Kapandji :

Ici M. P coté à 10.

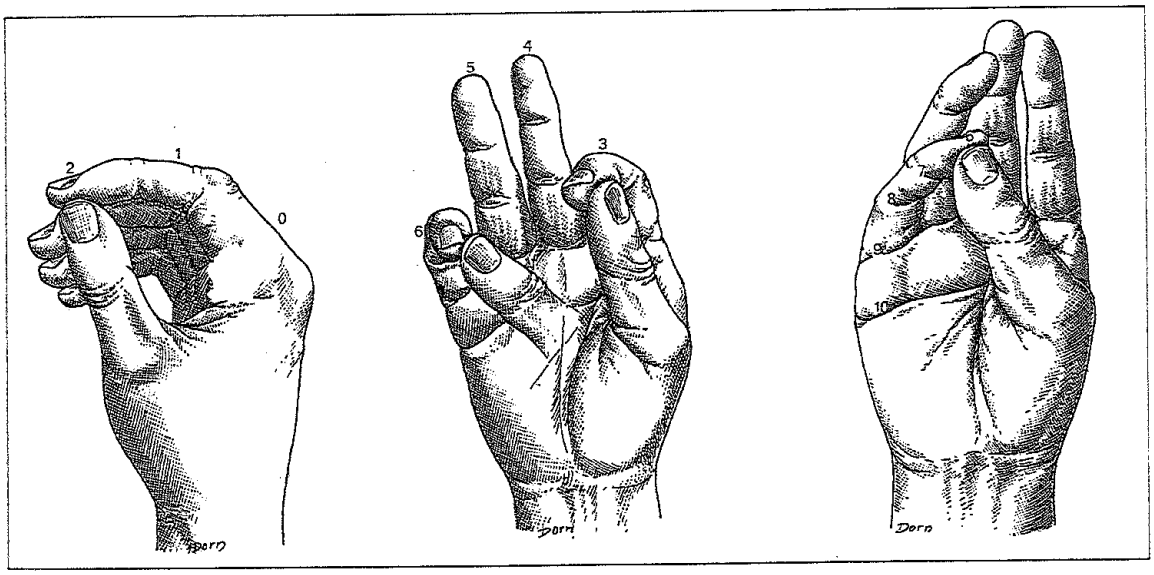

60
Cotation clinique de l'opposition d'après Kapandji.

<u>Bilan musculaire :</u>

Evaluation de la force musculaire :

Selon Daniels pour les muscles du poignet :

0 : pas de contraction visible ni palpable.
1 : contraction visible ou palpable mais pas de mouvement.
2 : mouvement réalisé dans toute l'amplitude sans l'action de la pesanteur.
3 : mouvement réalisé dans toute l'amplitude contre l'action de la pesanteur.
4 : mouvement réalisé dans toute l'amplitude contre résistance
5 : mouvement réalisé dans toute l'amplitude contre résistance comparative au côté sain.

Tableau IV : EMFM poignet

	Droite	Gauche
Flexion du poignet	5	5
Extension du poignet	5	5
Inclinaison radiale	5	5
Inclinaison ulnaire	5	5

Selon Levame pour les muscles de la main :

0 : force nulle, pas de contraction visible ou palpable.
1 : force minime, contraction visible ou palpable.
2 : force passable et médiocre, mouvement réalisé sans résistance.
3 : force normale et bonne, mouvement réalisé contre résistance.

Tableau V : Muscles du pouce

		Droite	Gauche
POUCE	Long fléchisseur	3	3
	Court fléchisseur	3	3
	Opposant	3	3
	Adducteur	3	3
	Long extenseur	3	3
	Court extenseur	3	3
	Long abducteur	3	3
	Court abducteur	3	3

Tableau VI : muscles intrinsèques

DOIGTS LONGS Muscles intrinsèques	Gauche	1er	2ème	3ème	4ème
	Interrosseux palmaires	0	0	3	3
	Interrosseux dorsaux	0	0	3	3
	lombricaux	0	0	3	3

Tableau VII : muscles extrinsèques

	gauche	II	III	IV	V
DOIGTS LONGS Muscles extrinsèques	Fléchisseur commun profond	1	3	3	3
	Fléchisseur commun superficiel	1	3	3	3
	Extenseur commun	1	3	3	3

Bilan fonctionnel :

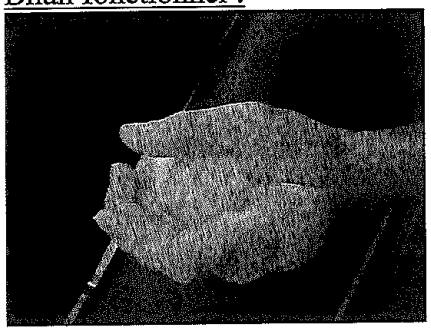



Bilan sensitif :

- tact léger : réalisé avec un coton
- pic touche : avec un trombone
- chaud/froid : avec tubes à essai remplis d'eau de 10°C et 40°C

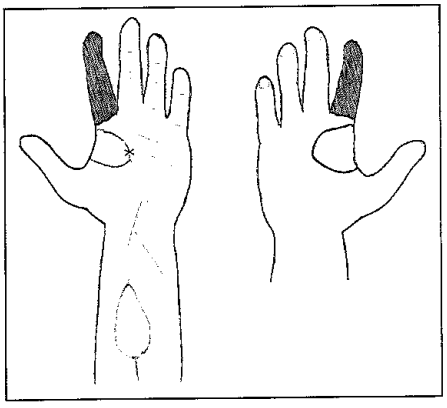

anesthésie hypoesthésie

-Test de Weber : N = anesthésie

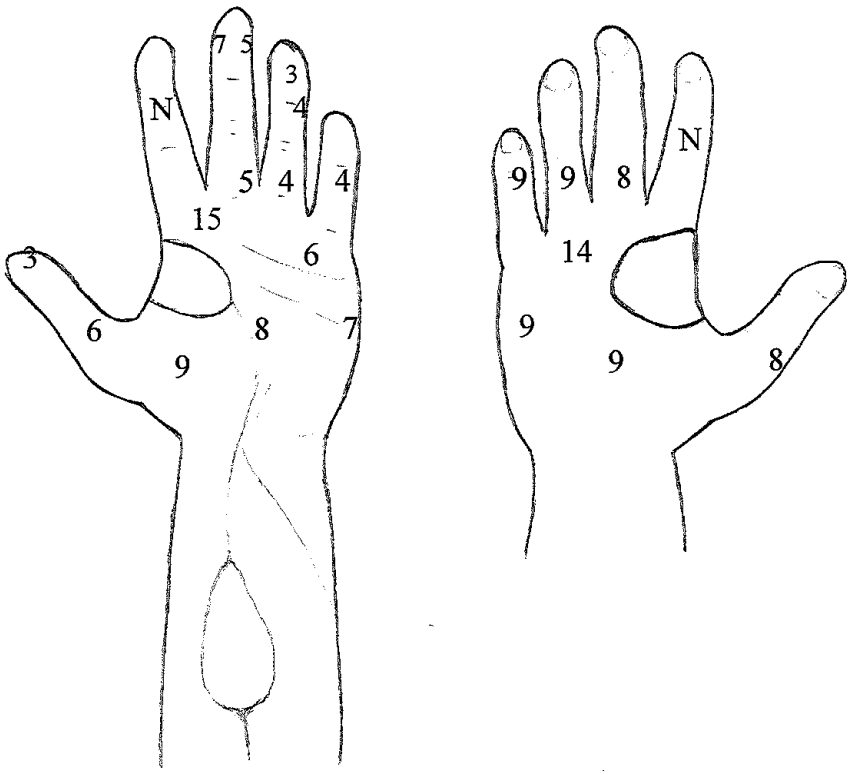

ANNEXE IV

ORTHESE DE POSTURE DYNAMIQUE DE LA MP EN FLEXION :

But thérapeutique : posture de la MP en flexion

Principes : orthèse antibrachio-métacarpienne dorso-palmaire de type bas-profil.
Traction directe de la MP en flexion.

Limites : - distale : pli de flexion des MP en palmaire et en dorsale les têtes des métacarpiens sont dégagées.
- proximale : moitié de l'avant bras.

Fermeture : par deux velcros, un en proximal et un en distal. Ouverture sur le bord ulnaire.

Utilisation : Cette orthèse est portée plusieurs fois dans la journée mais sur des périodes courtes. M. P la tolère environ 30 minutes et ce environ 3 ou 4 fois par jour selon ses activités.

ORTHESE DE POSTURE DYNAMIQUE DE IPP EN EXTENSION

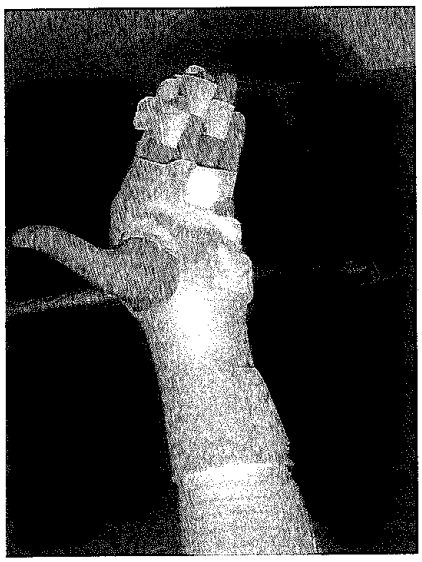

But thérapeutique : posture des IP en extension pour lutter contre les flexums.

Principes : orthèse antibrachio-métacarpienne et digitale dorso-palmaire et lames de Levame qui tractent sur les flexums des IPP des doigts II, III et IV.
Le poignet est en position neutre (légère extension) et les MP sont en flexion d'environ 30°.

Limites : -distales : stabilise les MP et s'arrête au niveau de P1 : en dorsal.
Dégage le pli de flexion des IPP.
- proximale : 1/3 moyen de l'avant-bras.

Fermeture : par deux velcros inextensibles : un en proximal au niveau de l'avant bras et un en distal en regard de l'articulation carpo-métacarpienne, l'ouverture se faisant sur le bord ulnaire de la main.

Utilisation : Cette orthèse est portée par M. P pendant la nuit

ANNEXE V

Bilan pré-opératoire : le 08/10/04

Périmétrie avant bras : 3 cm en dessous pli de flexion : 25.5cm

15 cm en dessous : 17 ,5cm (-0,5 cm par rapport au bilan initial)

Tableau I :Comparaison des amplitudes du III entre les deux bilans

	MP	IPP	IPD
Bilan initial	A : 65/0/0 P : 70/0/0	A : 90/5/0 P : 100/5/0	A : 60/0/0 P : 80/0/0
Bilan pré-opératoire		A : 70/0/0 P : 75/0/0	

Les autres amplitudes ne sont pas modifiées.

Tableau II :EPPMP :

	Actif	Passif
Bilan initial	8,5 - 5 - 1 – 0	8 – 4,5 – 0 – 0
Bilan pré-opératoire	8 – 6,5 – 0,5 – 0	7,5 – 6 – 0 – 0

Bilan musculaire inchangé

Tableau III : Dynamomètre :

	Jamar	Pinchmètre
Bilan initial	10 kilo force	11 kilo force
Bilan pré-opératoire	18 kilo force	

ANNEXE VI

Amputation de Chase : principes :

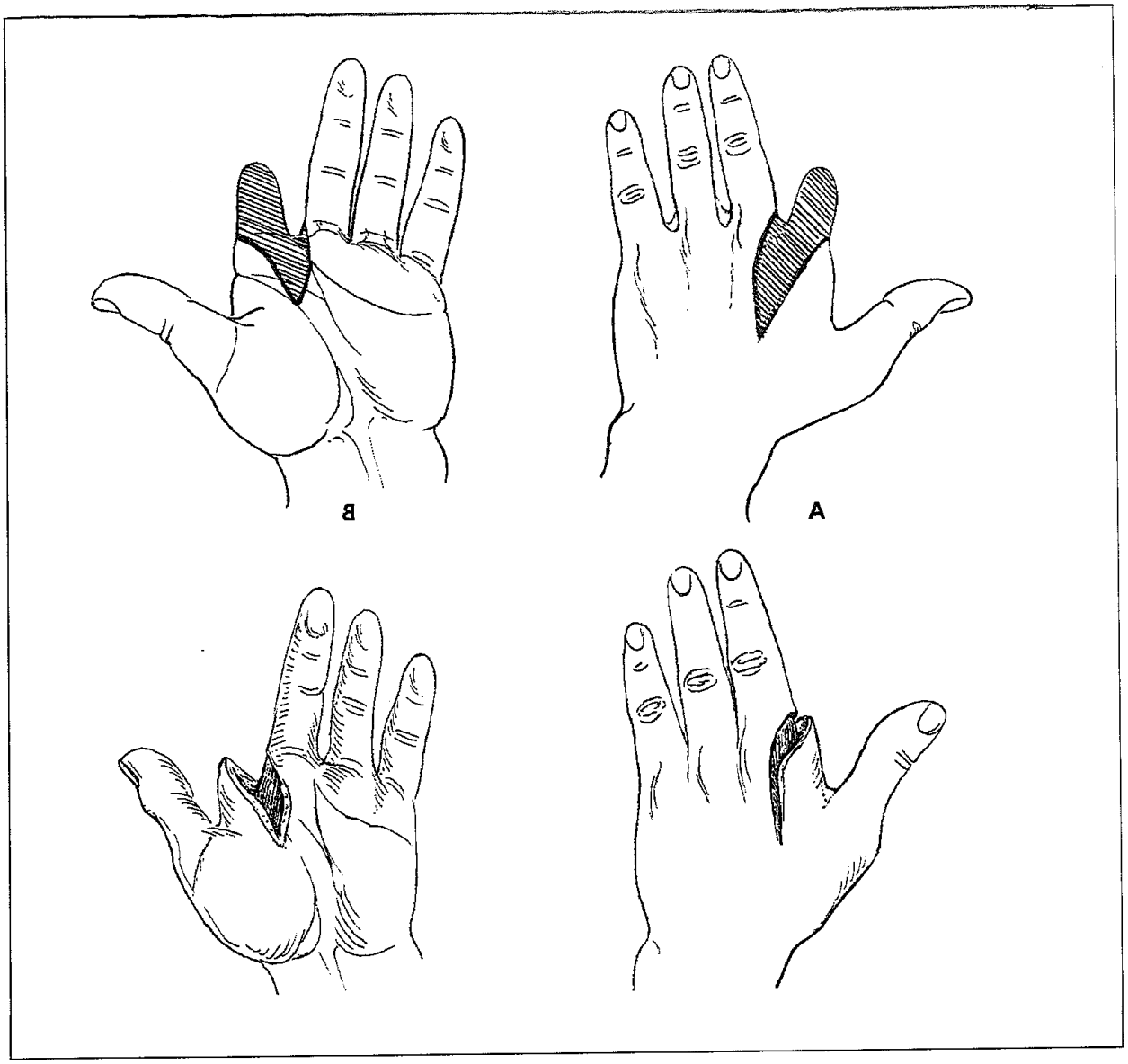

ANNEXES VII

Bilan post-opératoire : le 24/11/04 :

Bilan goniométrique :

Les amplitudes de poignet et du pouce sont normales et comparatives au côté sain.

Tableau I : goniométrie de la main :

	III	IV	V
MP	A : 65/15/0 P : 70/10/0	A : 80/5/0 P : 90/0/10	A : 90/0/30 P : 95/0/40
IPP	A : 95/5/0 P : 100/0/0	A : 115/5/0 P : 115/0/0	A : 105/0/0 P : 110/0/0
IPD	A : 70/0/0 P : 80/0/0	A : 75/0/0 P : 80/0/0	A : 90/0/0 P : 100/0/0
EPPMP	A : 1,5 cm P : 1 cm	A : 0 P : 0	A : 0 P : 0

Bilan musculaire :

Au niveau du poignet tous les muscles sont à 5 selon la cotation de Daniels.

Au niveau du pouce tous les muscles sont à 3 selon Levame.

Tableau II : EMFM de la main :

	III	IV	V
FCS	3	3	3
FCP	3	3	3
Extenseur commun	3	3	3
	Premier	Deuxième	Troisième
Interrosseux palmaires	1	3	3
Interrosseux dorsaux	1	3	3
lombricaux	1	3	3

Bilan fonctionnel :

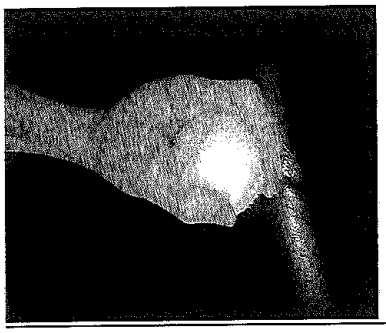



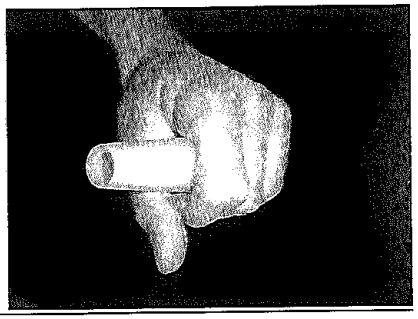

ANNEXE VIII

ABREVIATIONS :

MSG: membre supérieur gauche

I, II, III, IV, V : désigne les doigts

M1, M2, M3, M4, M5 : désigne les métacarpiens de chaque rayon

MP : articulation métacarpo-phalangienne

IPP : articulation inter-phalangienne proximale

IPD : articulation inter-phalangienne distale

TM : articulation trapézo-métacarpienne

P1 : phalange proximale

P2 : phalange moyenne

P3 : phalange distale

F° : flexion

Ext° : extension

Abd° : abduction

Add° : adduction

I.U : inclinaison ulnaire

I.R: inclinaison radiale

FCP : fléchisseur commun profond

FCS : fléchisseur commun superficiel

EC : extenseur commun

EPPMP : écart pulpo-pli des métacarpo-phalangiennes