MINISTERE DE LA SANTE

REGION LORRAINE

ECOLE DE KINESITHERAPIE DE NANCY

APPROCHE DE L'ANATOMIE FONCTIONNELLE DES ARTICULATIONS TEMPORO-MANDIBULAIRES

Rapport de travail écrit personnel
présenté par Floriane GAUDOT
étudiante en 3 ème année de kinésithérapie
en vue de l'obtention du diplôme d'état
de masseur-kinésithérapeute
1992-1993

RESUME

Nous nous sommes intéressés dans ce mémoire aux articulations temporo-mandibulaires ou A.T.M.

C'est à partir des connaissances anatomiques classiques de la région temporo-mandibulaire que nous avons essayé d'élaborer les concepts de la cinésiologie des A.T.M.

Ces concepts n'ont fait jusqu'à présent l'objet d'aucune étude. Il est important de noter que c'est à partir de là que se basent les grands principes de la rééducation temporo-mandibulaire (et ce qu'elles que soient les pathologies).

SOMMAIRE

1. INTRODUCTION ..... p 1

2. ANATOMIE. ..... p 1

2.1. Les surfaces articulaires. ..... p 2
2.1.1. La partie temporale. ..... p 2
2.1.2. La partie mandibulaire ..... p 2
2.1.3. Le ménisque. ..... p 2
2.2. Les moyens d'unions. ..... p 3
2.2.1. La capsule articulaire. ..... p 3
2.2.2. Les ligaments latéraux. ..... p 3
2.3. Les muscles moteurs de l' A.T.M. ..... p 3
2.3.1. Le muscle masséter. ..... p 4
2.3.2. Le muscle temporal. ..... p 4
2.3.3. Le muscle ptérygoïdien externe. ..... p 5
2.3.4. Le muscle ptérygoïdien interne..... p 5
2.3.5. Les muscles sous-hyoïdiens. ..... p 5
2.3.6. Les muscles sus-hyoïdiens. ..... p 6

3. PHYSIOLOGIE ET BIOMECANIQUE DE L' A.M.T. ..... p 6

3.1. Mouvement d'abaissement ou d'ouverture buccale. ..... p 6
3.2. Mouvement d'élévation ou de fermeture mandibulaire. ..... p 8
3.2.1. Cinésiologie des releveurs. ..... p 8
3.2.1.1. Le muscle temporal. ..... p 8
3.2.1.2. Le muscle masséter. ..... p 9
3.2.1.3. Le muscle ptérygoïdien interne. ..... p 10
3.2.2. Etude fonctionnelle de la fermeture mandibulaire. ..... p 11
3.2.2.1. Cas où la position de départ est l'ouverture maximale. ..... p 12
3.2.2.2. Cas où la position de départ est l'occlusion. ..... p 13
3.3. Mouvement d'antépulsion. ..... p 14
3.4. Mouvement de rétropulsion. ..... p 15
3.4.1. Cas où la position de départ est l'antépulsion. ..... p 15
3.4.2. Cas où la position de départ est la position de repos mandibulaire. ..... p 15
3.5. Mouvement de diduction droite et gauche. ..... p 15
3.5.1. La diduction de faible amplitude. ..... p 16
3.5.2. La diduction de grande amplitude. ..... p 16

4. CONCLUSION. ..... p 17

ANNEXES.

1. INTRODUCTION.

Les attitudes que prend la mandibule et les mouvements qu'elle exécute sont principalement dûs aux muscles qui s'y insèrent.

En effet, la mandibule se déplace sous l'action de forces dûes aux contractions musculaires.

Après un rappel anatomique de la région temporo-mandibulaire nous exposerons comment grâce à l'action des muscles moteurs de l'A.T.M. la mandibule évolue dans l'espace.

2. ANATOMIE.

La mandibule (Annexe I, Fig. 8) est le seul os mobile de la face. C'est en tant que telle qu'elle constitue avec l'os temporal (Annexe II, Fig. 9) l'articulation temporo-mandibulaire ou A. T. M.

Diarthrose bicondylienne, l'A.T.M. est une articulation à ménisque interposé. Elle fonctionne de façon paire et symétrique avec son homologue contro-latérale (mettant en jeu un système complexe de contrôles moteur et articulaire) lors de la déglutition, la mastication, la respiration et la phonation.

Par ailleurs, l'A.T.M. conduit à un travail en contre opposition.

2.1. Les surfaces articulaires (Annexe III, Fig. 10).

2.1.1. La partie temporale.

Elle présente deux surfaces :

- le condyle ou racine transverse de l'apophyse zygomatique qui est convexe d'avant en arrière et concave transversalement.
- la cavité glénoïde, placée en arrière du condyle et en avant du méat acoustique, reçoit le disque articulaire ou ménisque. Cette cavité est divisée en deux parties (antérieure et postérieure) par la scissure de Glaser. Seule la partie antérieure, située en continuité avec la partie postérieure du condyle, est articulaire. Elle constitue avec le condyle la surface articulaire de l'os temporal.

2.1.2. La partie mandibulaire.

Elle présente une seule surface qui est le condyle situé à l'angle postéro-supérieur de la branche montante . Ce condyle saillie allongée de dehors en dedans et d'avant en arrière présente deux versants séparés par une crête mousse. Le versant antérieur s'articule avec le condyle temporal par ménisque interposé. Le versant postérieur, lui, n'est pas articulaire.

2.1.3. Le ménisque.

Il assure la congruence entre le condyle temporal et le condyle mandibulaire. Ce ménisque, lentille biconcave au repos, est prolongé en avant par le frein méniscal antérieur recevant les insertions du muscle ptérygoïdien externe. En arrière se trouve le frein méniscal postérieur. Le ménisque adapte les surfaces articulaires aux divers mouvements de la mandibule. Il enveloppe le condyle mandibulaire et, est mobile sur lui d'avant en arrière.

2.2. Les moyens d'union.

2.2.1. La capsule articulaire.

Elle est mince et lâche, et s'insère sur le pourtour des surfaces articulaires temporale et mandibulaire. Sa face interne, adhérente au pourtour du ménisque, crée ainsi deux cavités articulaires (temporo-méniscale et ménisco-mandibulaire).

2.2.2. Les ligaments latéraux.

Il en existe deux, l'interne et l'externe, qui renforcent puissamment la capsule sphéno-maxillaire et ptérygo-maxil-maxillaire.

2.3. Les muscles moteurs de l'A.T.M.

2.3.1. Le muscle masséter.

Le masséter est un muscle court et épais. C'est aussi le muscle le plus puissant de la région temporo-mandibulaire (sa force est de 300 kg/mm2).

Il prend son origine au niveau de l'arcade zygomatique de l'os temporal et se termine sur la crête d'insertion du masséter au niveau de la face externe de la branche montante mandibulaire. Son corps se divise en deux faisceaux :

- le premier faisceau, superficiel, part des trois-quart antérieur de l'arcade et empiète au niveau de l'angle inférieur de l'os malaire. Ses fibres sont obliques en bas et en arrière (Annexe IV, Fig. 11).
- le deuxième faisceau possède une origine légèrement plus en arrière que le premier. Ses fibres sont uniquement verticales et profondes (Annexe V, Fig. 12).

2.3.2. Le muscle temporal (Annexe VI, Fig. 13).

Le temporal est un muscle large et plat. Il prend son origine sur toute l'étendue de la fosse temporale et sur les deux-tiers de la face profonde de l'aponévrose temporale. De là, toutes les fibres convergent. Les fibres antérieures convergent de façon verticale, les moyennes sont obliques en bas et en avant alors que les fibres postérieures prennent une direction quelque peu horizontale. Toutes se terminent sur l'apophyse coronoïde de la mandibule et sur les deux-tiers de la branche

montante.

2.3.3. Le muscle ptérygoïdien externe (Annexe VII, Fig. 14).

C'est un muscle court et épais. Il est formé de deux faisceaux :

- le premier faisceau ou faisceau ptérygoïdien prend son origine à la face externe de l'apophyse ptérygoïde, se dirige obliquement en bas, en arrière et en dehors pour se terminer sur le bord antérieur du ménisque et de la capsule.
- le second faisceau appelé aussi faisceau sphénoïdal naît de la grande aile sphénoïdale. Ses fibres se dirigent horizontalement et se terminent sur la fossette du ptérygoïdien externe de la mandibule (partie antéro-interne du col condylien)

2.3.4. Le muscle ptérygoïdien interne (Annexe VIII, Fig. 15).

Il est aussi nommé masséter interne. C'est un muscle épais. Il naît de la fosse ptérygoïdienne et de l'apophyse pyramidale de l'os palatin. Son corps, charnu, se dirige obliquement en bas, en arrière et en dehors pour se terminer sur la face interne de l'angle mandibulaire de la branche montante.

2.3.5. Les muscles sous-hyoïdiens (Annexe IX, Fig. 16).

Ces muscles minces appartiennent à la loge antérieure du cou et s'étendent longitudinalement à partir de l'os hyoïde. Ils sont disposés sur deux plans :

- un profond comprenant le sterno-thyroïdien et le thyro-hyoïdien.
- un superficiel formé par le sterno-cleïdo-hyoïdien et l'omo-hyoïdien.

2.3.6. Les muscles sus-hyoïdiens (Annexe IX, Fig. 16).

La musculature sus-hyoïdienne, qui s'étend obliquement en bas et en arrière de la mandibule à l'os hyoïde, regroupe quatre muscles :

- le génio-hyoïdien,
- le mylo-hyoïdien,
- le stylo-hyoïdien,
- le digastrique.

3. PHYSIOLOGIE ET BIOMECANIQUE DE L'A.T.M.

En tant que diarthrose, l'A.T.M. présente trois mouvements principaux :

- élévation et abaissement,
- propulsion et rétropulsion,
- diduction droite et gauche.

3.1. Mouvement d'abaissement ou d'ouverture buccale.

Nous définissons le départ du mouvement lorsque la mandibule est en position de repos.

La position de repos mandibulaire est une position d'inocclusion physiologique de deux millimètres entre les deux pré-molaires supérieures et inférieures. Nous parlons aussi de la relation-centrée, c'est à dire une position anatomique de référence. Il s'agit d'une relation mandibulo-crânienne indépendante des dents à partir de laquelle la mandibule peut effectuer une rotation pure.

Le mouvement se fait selon un axe transversal bicondylien autour duquel s'effectue, dans le plan sagittal, une rotation pure des deux têtes condyliennes dans la cavité glénoïde. Ceci s'effectue grâce à la contraction des muscles sus-hyoïdiens qui prennent leur point fixe sur l'os hyoïde, lui même stabilisé par la musculature sous-hyoïdienne. On évalue l'ouverture de bouche ainsi réalisée à 15-20 millimètres en moyenne.

Le condyle mandibulaire, ayant effectué une rotation maximale, se trouve bloqué contre le condyle temporal à l'intérieur de la cavité glenoïde. Pour avoir une ouverture maximale (42 millimètres en moyenne), il faut nécessairement une avancée du condyle mandibulaire sous le condyle temporal. Pour cela, il faut faire appel au complexe ménisco-ptérygoïdien. le travail de ce complexe se fait dans un plan quasi horizontal et se décompose ainsi :

- mise en tension du ménisque sous l'action du ptérygoïdien externe associée à un abaissement du condyle mandibulaire,
- glissement et avancée du condyle sous l'action des deux

muscles ptérygoïdiens (interne et externe),

- mise en contact des deux condyles par ménisque interposé tendu grâce à la contraction du ptérygoïdien interne seul (Annexe X, Fig 17) (1).

Par conséquent, il faut bien noter que l'ouverture de bouche maximale présuppose l'antépulsion.

3.2. Mouvement d'élévation ou de fermeture de bouche.

Ce mouvement s'effectue dans un plan sagittal autour d'un axe horizontal.

Avant d'aborder l'étude fonctionnelle de la fermeture mandibulaire, nous allons consacrer un paragraphe à l'étude cinésiologique des muscles releveurs.

3.2.1. Cinésiologie des muscles releveurs.

Il faut savoir que chaque muscle se comporte comme un vecteur musculaire dont l'action se divise en deux composantes (une longitudinale et une rotationnelle). L'étude va se faire à partir des insertions musculaires vues précédemment dans le chapitre "Anatomie".

3.2.1.1. Le muscle temporal.

Dans un plan sagittal autour d'un axe transversal le

vecteur musculaire du temporal se décompose ainsi :

- une composante rotationnelle (C.R.) qui est élévatrice,
- une composante longitudinale (C.L.) qui entraine une rétropulsion (recul) du condyle mandibulaire (Fig. 1).

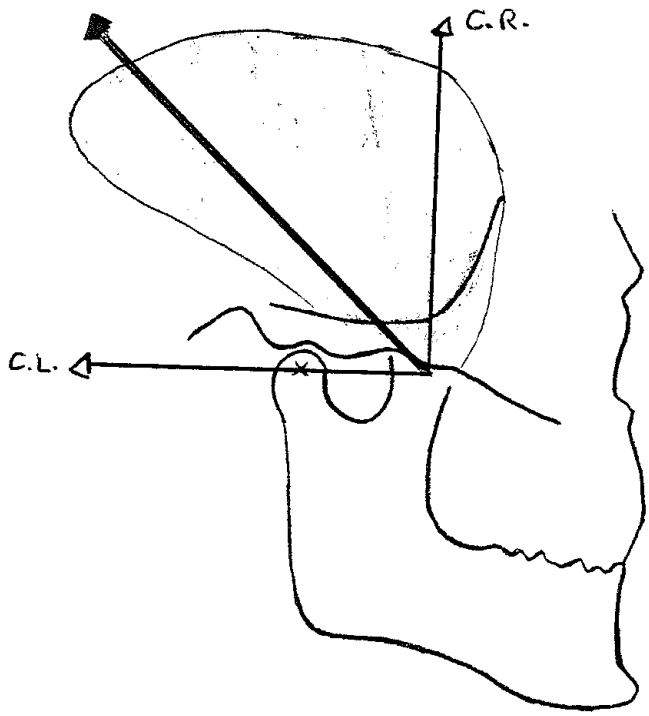

Figure 1 : vecteur musculaire du muscle temporal.

3.2.1.2. Le muscle masséter.

Dans un plan sagittal autour d'un axe transversal, le vecteur musculaire du masséter se décompose ainsi :

- une composante rotationnelle (C.R.) qui est élévatrice et antépultrice,

- une composante longitudinale (C.L.) qui coapte l'A.T.M. (Fig. 2).

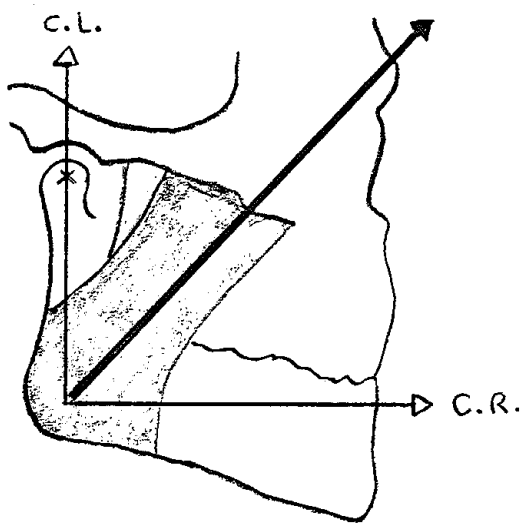

Figure 2 : vecteur musculaire du masséter.

3.2.1.3. Le muscle ptérygoïdien interne.

Toujours dans un plan sagittal autour d'un axe transversal, le vecteur musculaire du ptérygoïdien interne se décompose ainsi :

- une composante rotationnelle (C.R.) antépultrice et élévatrice,

- une composante longitudinale (C.L.) ascensionnelle (Fig. 3).

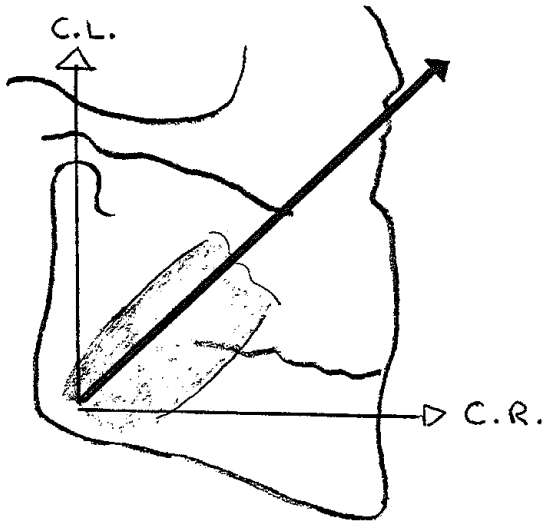

Figure 3 : vecteur musculaire du ptérygoïdien interne.

3.2.2. Etude fonctionnelle de la fermeture mandibulaire.

L'action des muscles élévateurs définie précédemment est valable lorsque nous parlons d'un mouvement s'effectuant dans un plan sagittal autour d'un axe transversal et lorsque la mandibule est en position de repos. Il faut savoir que les deux composantes, longitudinale et rotationnelle, du vecteur musculaire de ces trois muscles varient quand la position de départ du mouvement est différente. Par conséquent, en fonction de cette position, ce ne sont pas toujours les mêmes muscles qui déterminent le mouvement d'élévation.

3.2.2.1. Cas où la position de départ est l'ouverture maximale

L' A.T.M. est déjà en position d'antépulsion grâce au complexe ménisco-ptérygoïdien vu précédemment. Dès lors, les muscles releveurs sont étirés et principalement le masséter dont la composante rotationnelle (C.R.) devient surtout antépultrice et dont la composante longitudinale (C.L.) devient élévatrice et légèrement antépultrice (Fig. 4).

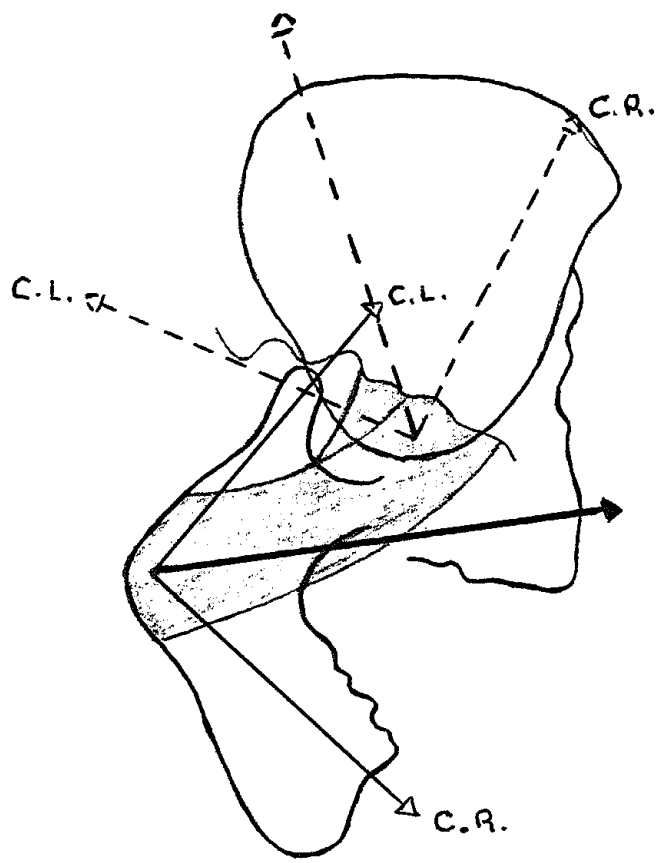

Figure 4 : modification des vecteurs musculaires du masséter et du temporal en ouverture maximale de bouche.

C'est à partir de ces modifications que nous présentons deux cas de figure qui sont :

- la fermeture de bouche contre résistance (ou croquer la pomme). Le masséter par sa composante rotationnelle permet l'antépulsion et le temporal la fermeture. Au niveau des condyles, le masséter est élévateur et antépulseur grâce à sa composante longitudinale alors que le temporal est élévateur et rétropulseur. C'est donc cette synergie musculaire qui permettra de centrer l'A.T.M. et d'antépulser la mandibule en la fermant.

- la fermeture de bouche sans résistance (ou mâcher un chewing-gum). Il y a une détente du ptérygoïdien externe, mis préalablement en tension par l'ouverture buccale, et une fermeture grâce au temporal.

3.2.2.2. Cas où la position de départ est l'occlusion.

La contraction des releveurs (temporal, masséter et ptérygoïdien interne) induira tout d'abord une rétropulsion des condyles mandibulaires grâce à la composante longitudinale (C.L.) rétropultrice du temporal mais qui sera annulée par la composante rotationnelle (C.R.) antépultrice du masséter. Il y aura aussi une fermeture des arcades dentaires en contre opposition ainsi qu'une élévation condylienne sous l'action de la composante longitudinale du masséter (Fig. 5).

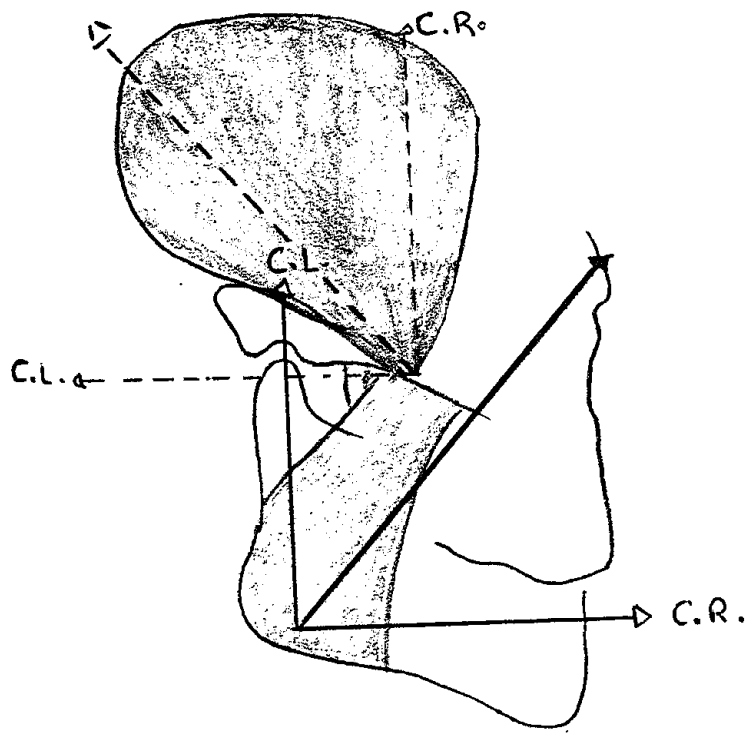

Figure 5 : action du muscle temporal et masséter en position d'occlusion.

3.3. Mouvement d'antépulsion.

Il s'effectue dans un plan horizontal à partir de la position de repos mandibulaire. C'est par l'intermédiaire du complexe ménisco-ptérygoïdien vu précédemment lors de l'étude de l'ouverture buccale que le condyle mandibulaire est amené en avant au contact du condyle temporal. Dès lors, la mandibule est en avant du maxillaire supérieur.

3.4.1. Cas où la position de départ est l'antépulsion.

Comme nous le savons, le condyle mandibulaire est au contact du condyle temporal par l'intermédiaire du ménisque. Le relâchement du complexe ménisco-ptérygoïdien, réalisé passivement grâce à l'élasticité du frein méniscal postérieur, amènera la mandibule en position de repos.

3.4.2. Cas où la position de départ est la position de repos mandibulaire

La rétropulsion se fait alors de façon active. La mandibule est amenée en retrait du maxillaire supérieur grâce à la contraction des muscles sus et sous-hyoïdiens ainsi que du faisceau postérieur du muscle temporal.

3.5. Mouvement de diduction droite et gauche.

C'est un mouvement complexe qui a lieu dans un plan horizontal autour d'un axe vertical et ce, à partir de la position de repos mandibulaire. On distingue deux hypothèses que nous allons étudier.

Bien que nous dissocions ces deux diductions, il faut savoir que c'est la contraction des ptérygoïdiens externes qui est à l'origine des mouvements. En effet, en contraction unilatérale chaque ptérygoïdien externe est diducteur côté opposé.

3.5.1. La diduction de faible amplitude.

Ce mouvement est effectué lors de la mastication. Le condyle mandibulaire contro-latéral à la diduction encore nommé condyle travaillant (C.T.) avance tandis que l'autre condyle non travaillant (C.N.T.), fait un mouvement de rotation autour d'un d'un axe vertical dans la cavité glénoïde de l'os temporal. La mandibule est alors amenée à droite ou à gauche (Fig. 6).

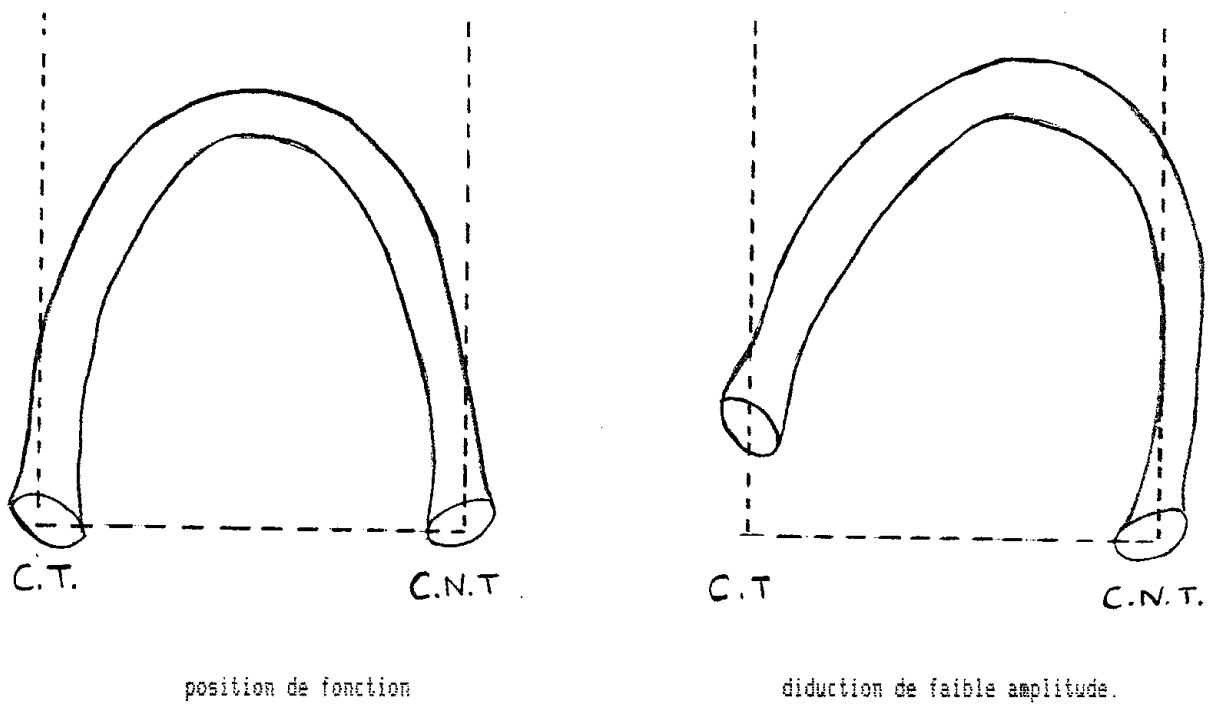

Figure 6 : coupe horizontale de la diduction droite de faible amplitude.

3.5.2. La diduction de grande amplitude.

Le mécanisme précité se poursuit. Le condyle travaillant avance tandis que le condyle non travaillant recule. En

fin de course articulaire, il y a une latéro-protrusion externe du condyle avançant et une latéro-protrusion interne du condyle reculant (Fig. 7).

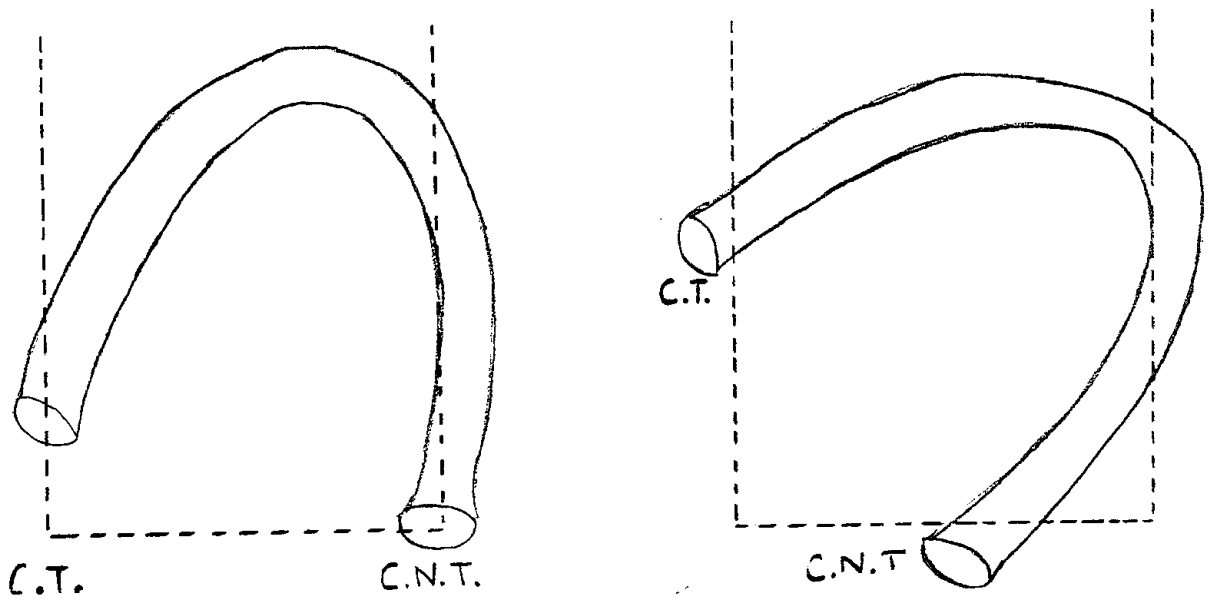

diduction faible amplitude.

diduction grande amplitude.

Figure 7 : coupe horizontale de la diduction droite de grande amplitude.

4. CONCLUSION.

Nous avons étudié dans ce mémoire les différents mouvements mandibulaires classiquement évoqués dans la littérature (ouverture et fermeture de bouche, anté et rétropulsion et diduction).

Nous pourrions considérer l'existence d'un autre mouvement se réalisant dans un axe antéro-postérieur ; axe qui permettrait une rotation de la mandibule dans un plan frontal. Le condyle conduisant le mouvement effectuerait une rotation dans la cavité glénoïde de l'os temporal entraînant ainsi une élévation du condyle contro-latérale. Cette élévation serait à l'origine d'une hyperpression au niveau de l'A.T.M considérée.

Notons enfin que la description de ce mouvement s'est faite sous forme conditionnelle sachant que jusqu'à présent rien n'a encore été démontré ...

BIBLIOGRAPHIE

1. DELAIRE, J. - GORDEEF, A. - MERCIER, J.
   Fracture de la mandibule. Revue du Praticien 37/37 : 2201 - 2207 - 1987.

2. JOUVIN, B.
   Kinésithérapie mandibulo-faciale.
   Paris, Maloine, 1985.

3. PSAUME - VANDEBEECK, D. - BENOIST, M.
   Principes et application de la kinésithérapie maxillo-faciale. Encycl. Méd. Chir. (Paris - France) Stomatologie 22014 Tome 10 - 21990 16 p.

4. ROUVIERE, H.
   Anatomie Humaine descriptive et topographique.
   Paris, Masson, 8 ème édition, 1959.

ANNEXES

ANNEXE I

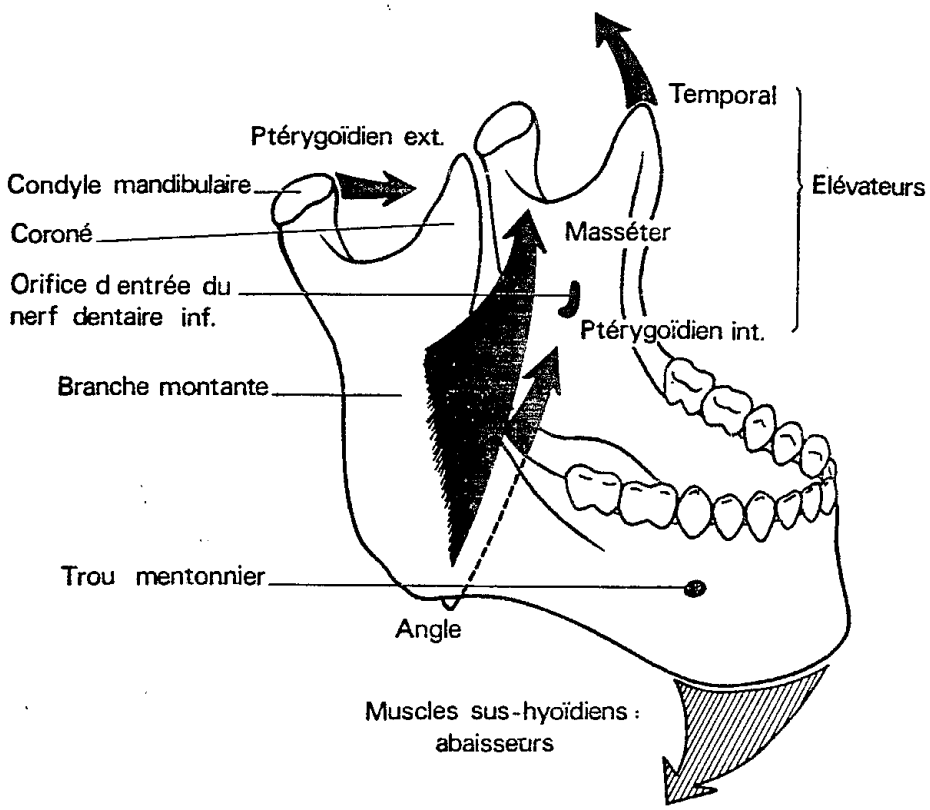

Figure 8 : schéma anatomique de la mandibule d'après la revue du praticien 9.10.87.

ANNEXE II

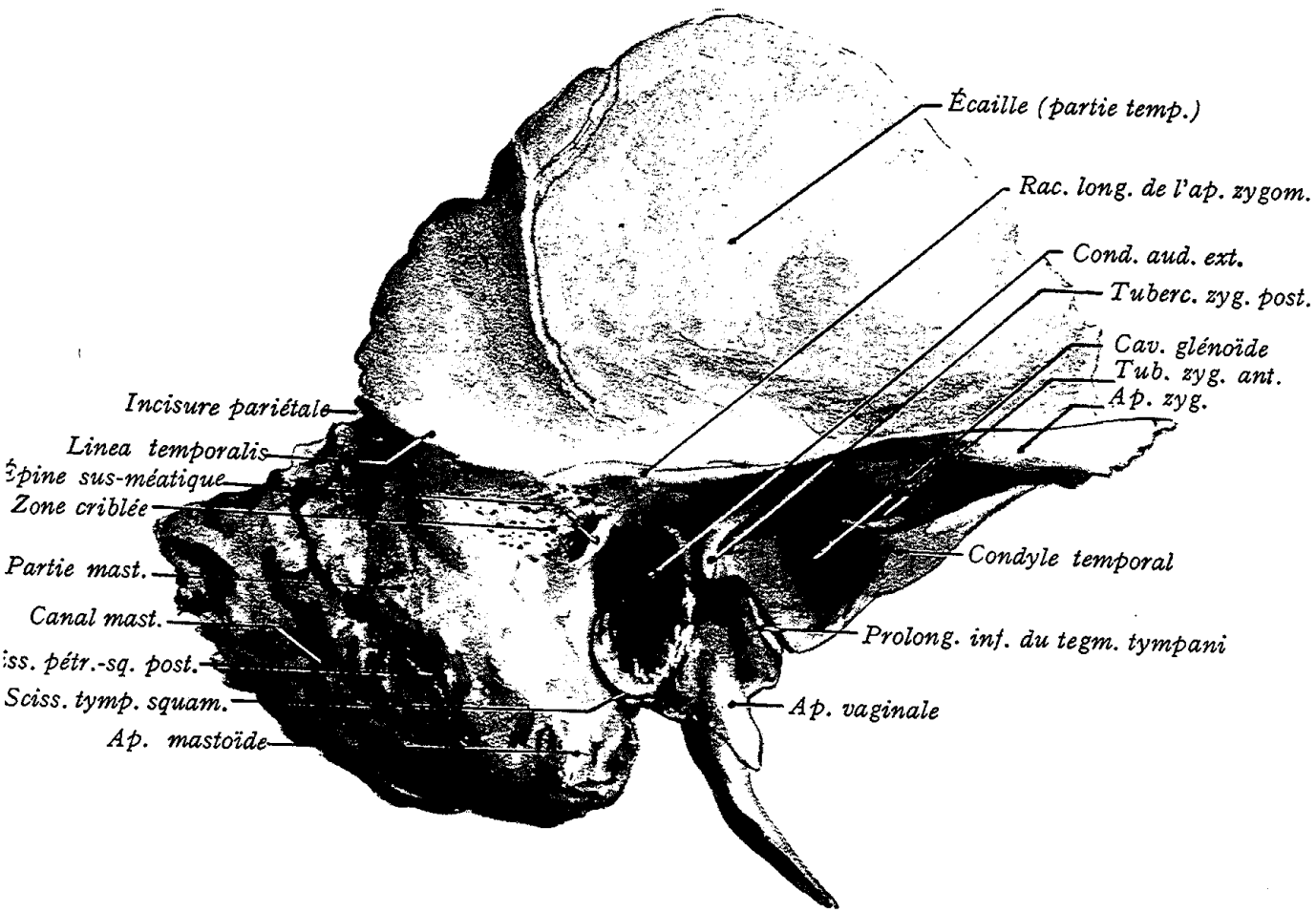

Figure 9 : schéma anatomique de l'os temporal d'après ROUVIERE (4)

ANNEXE III

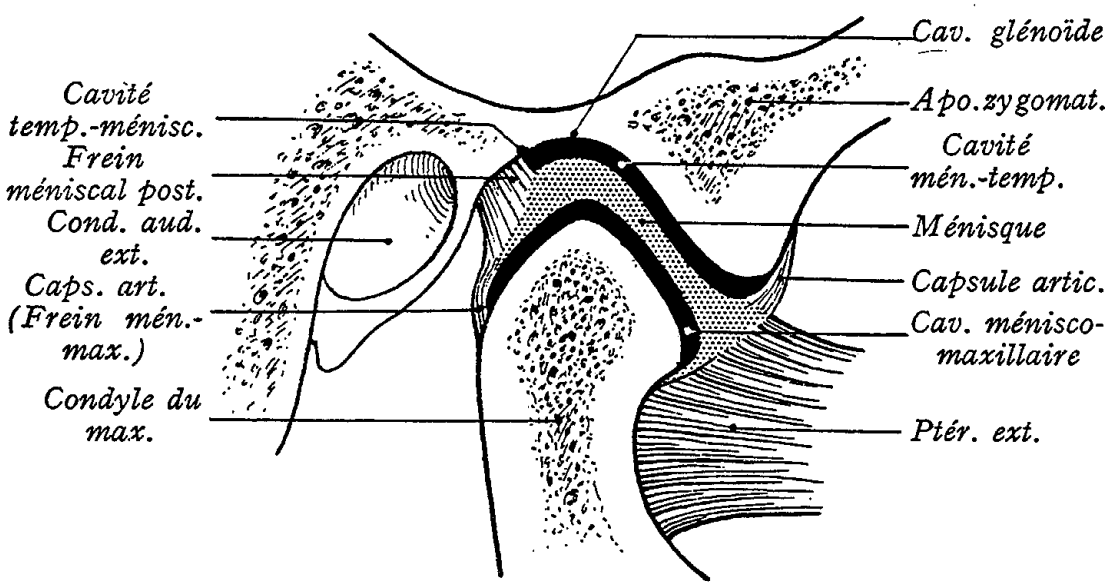

Figure 10 : Coupe verticale et antéropostérieure de l'articulation mandibulaire d'après ROUVIERE (4)

ANNEXE IV

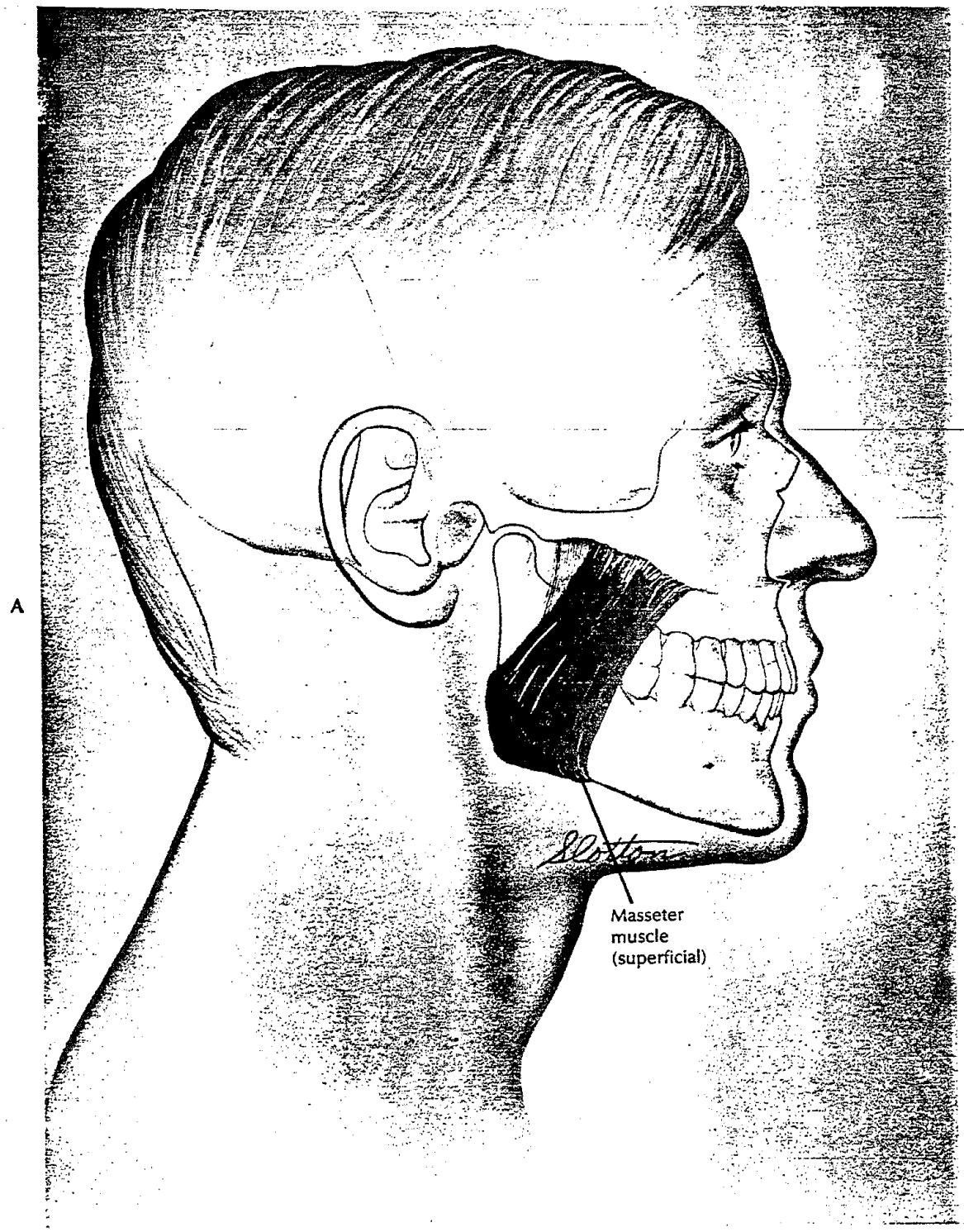

Fig. II : Anatomie du muscle masséter (faisceau superficiel).

ANNEXE V

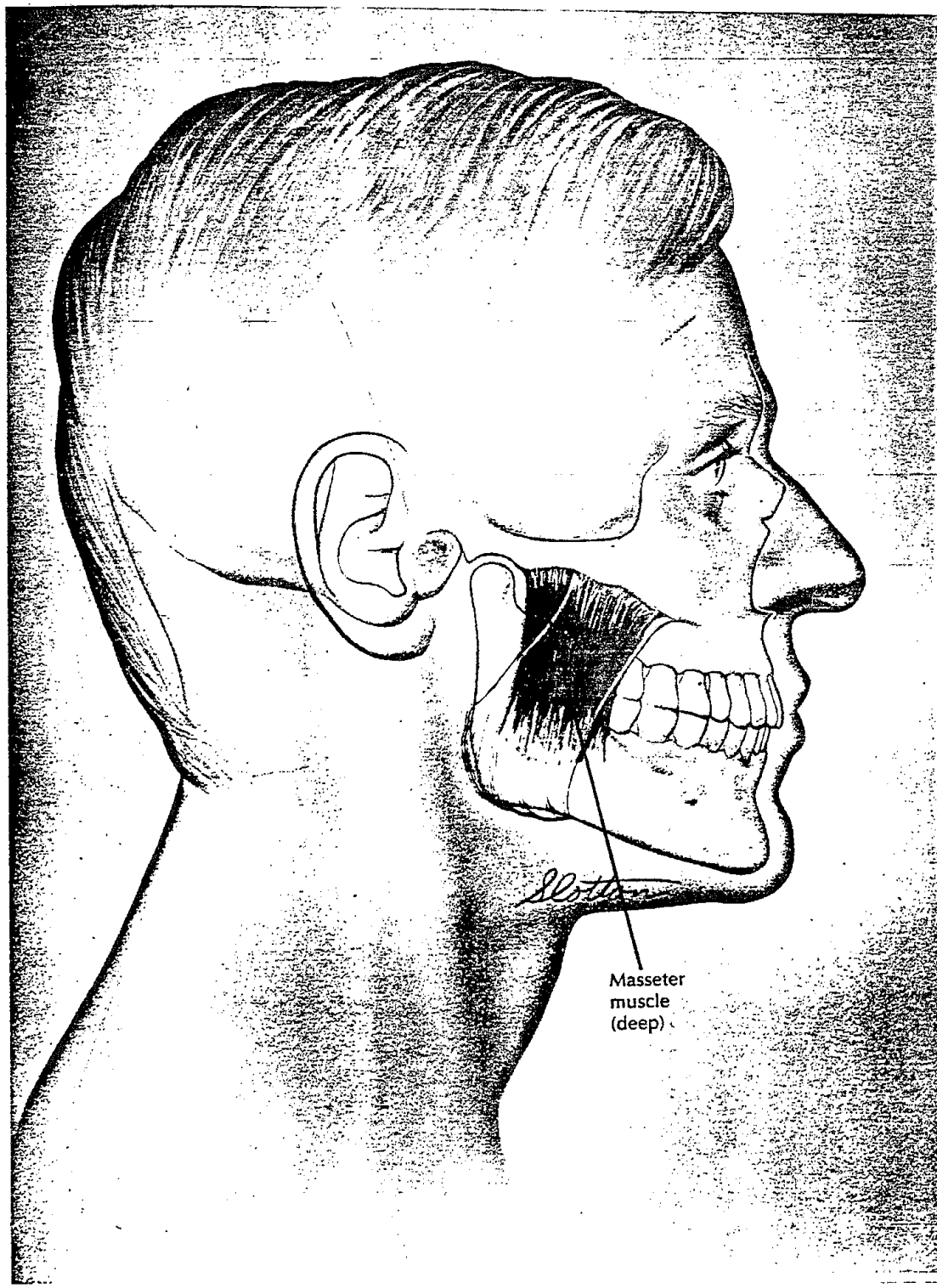

Figure 12 : Anatomie du muscle masséter (faisceau profond).

ANNEXE VI

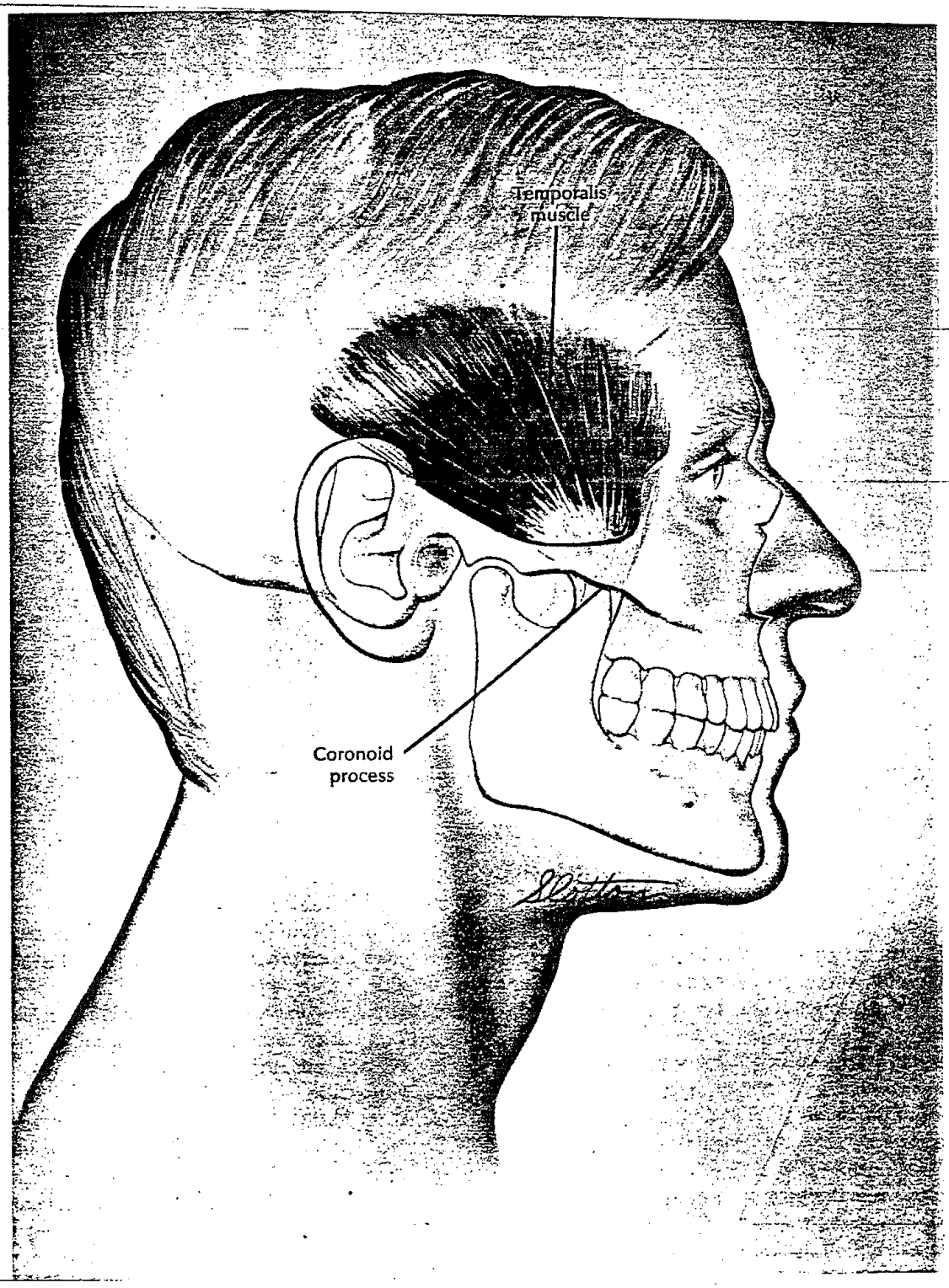

Figure 13 : Anatomie du muscle temporal.

ANNEXE VII

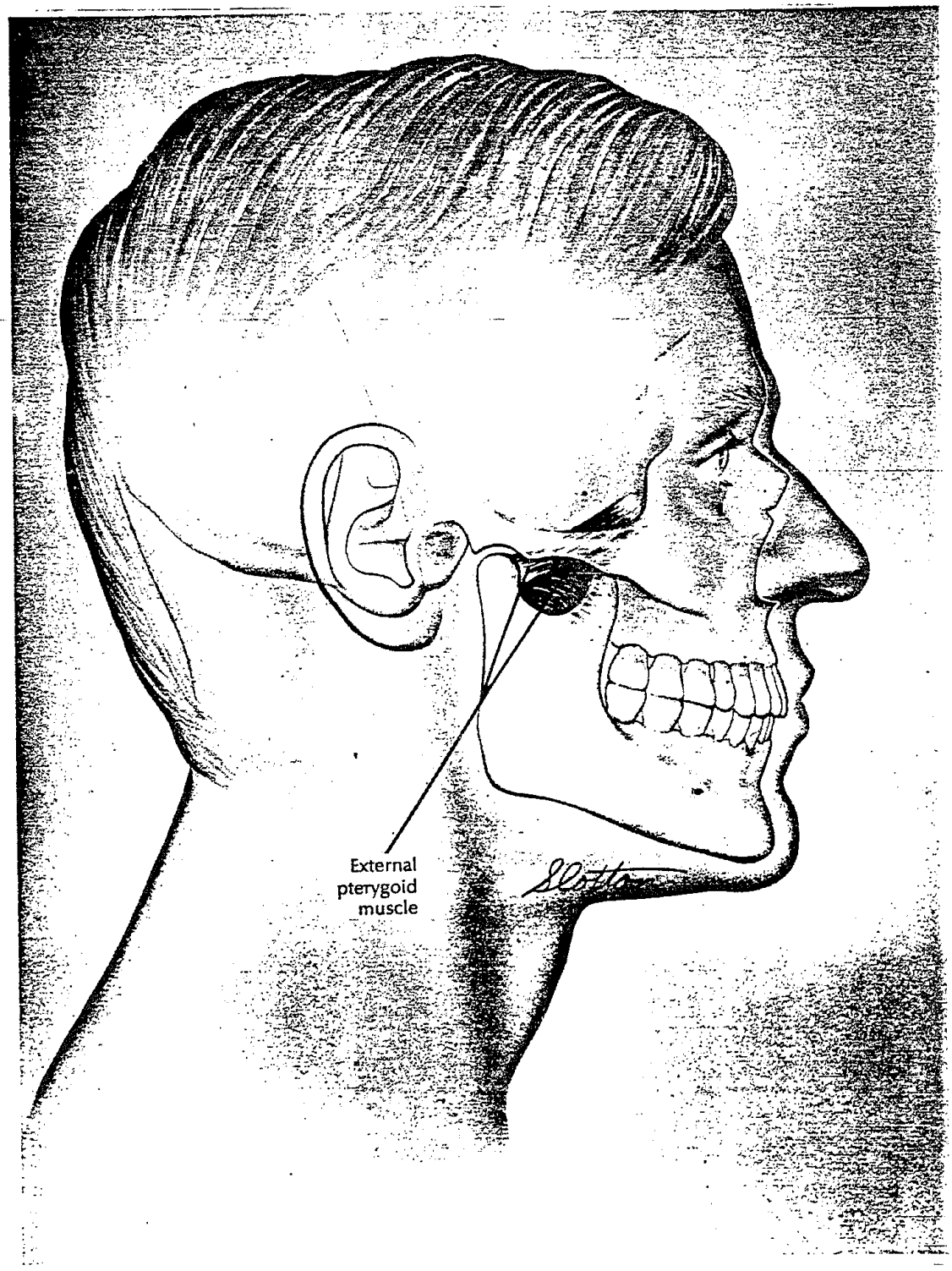

Figure 14 : Anatomie du muscle ptérygoïdien externe.

ANNEXE VIII

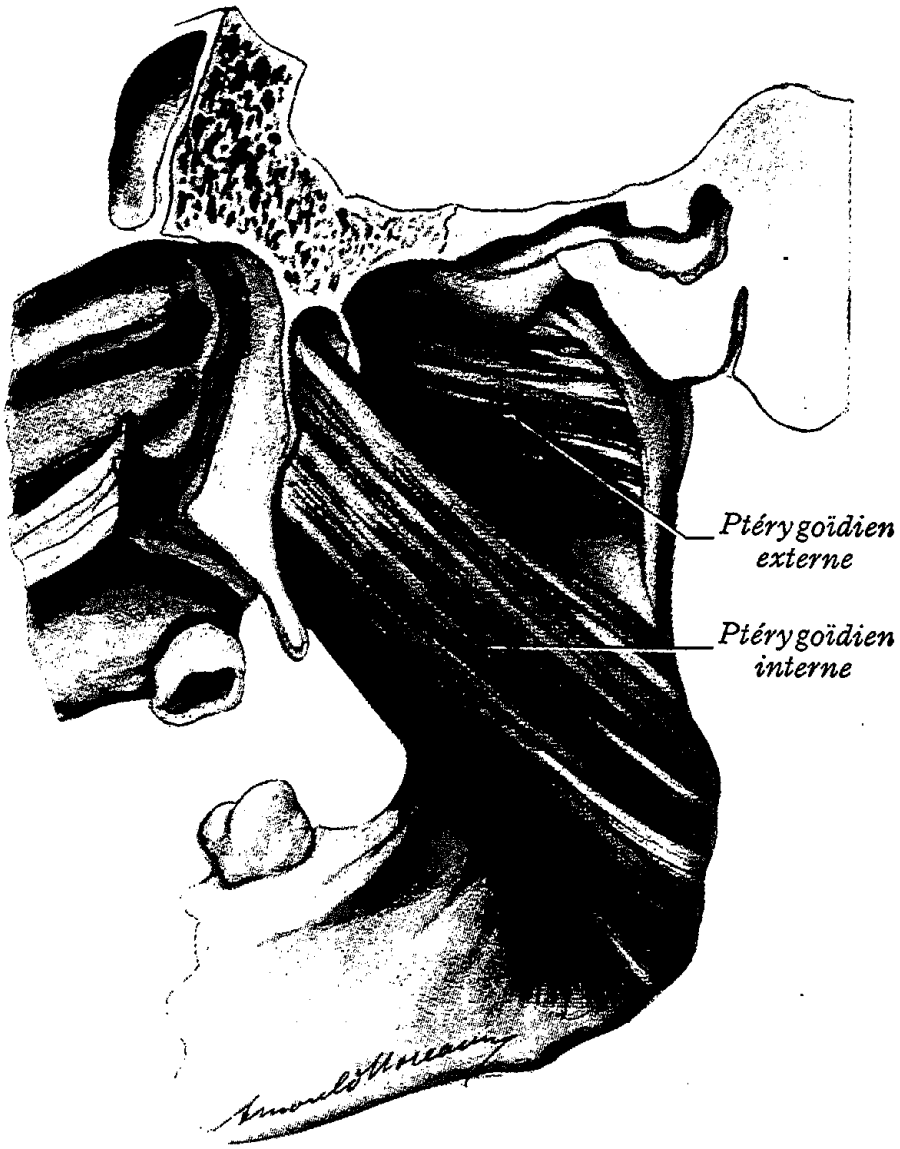

Figure 15 : Anatomie du muscle ptérygoïdien interne d'après ROUVIERE (6).

ANNEXE IX

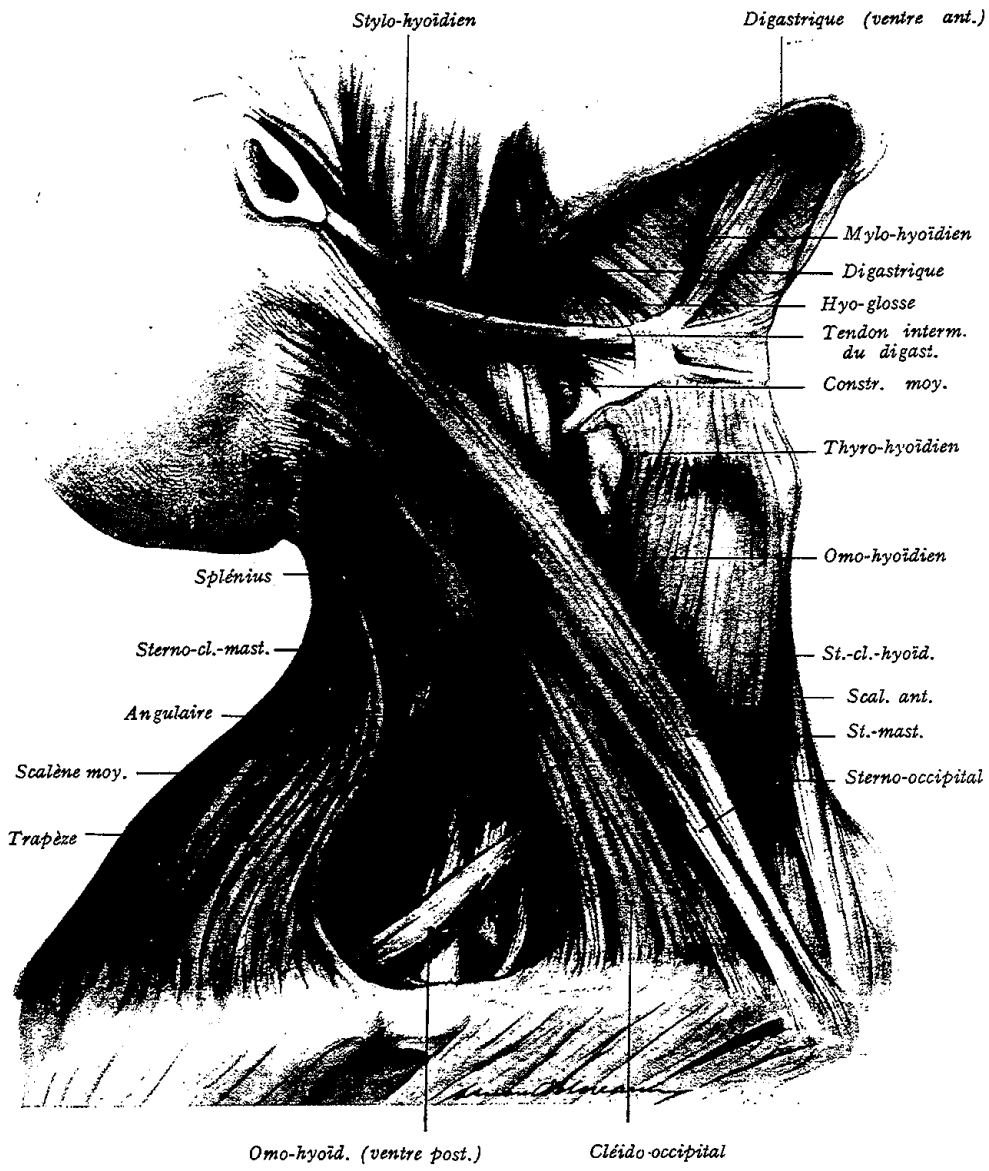

Figure 16 : Anatomie des muscles sus et sous-hyoïdiens d'après ROUVIERE (4)

ANNEXE X

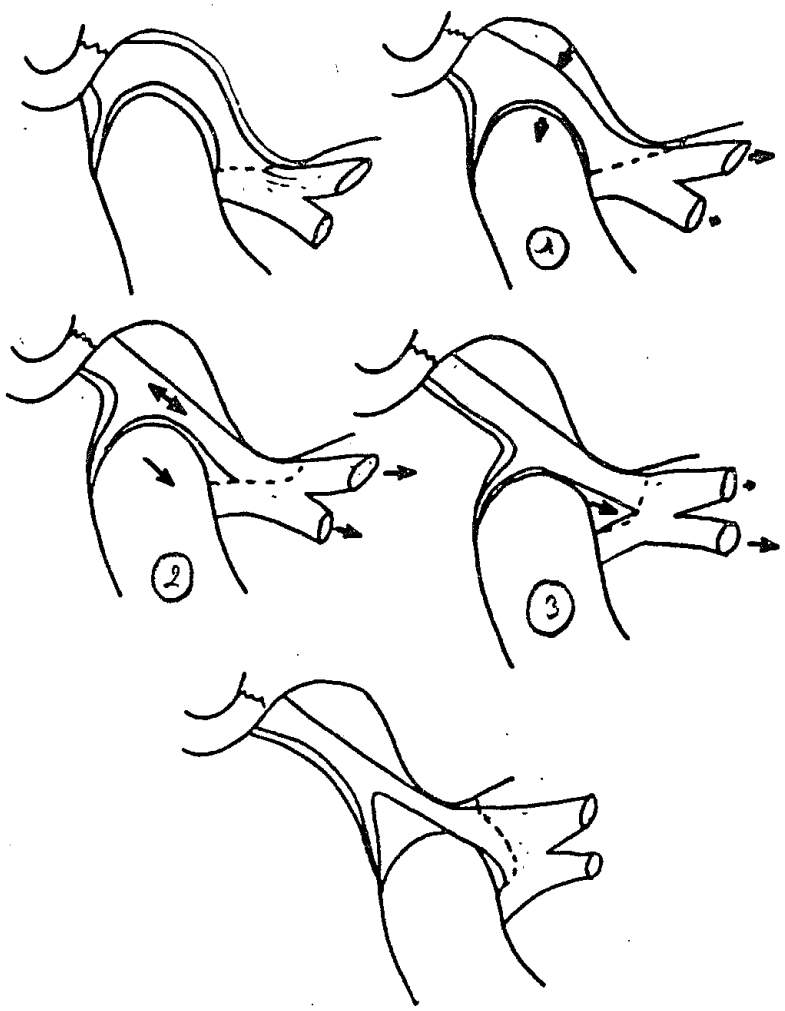

Figure 17 : Physiologie de l'A.T.M. : action des ptérygoïdiens et du ménisque (1).