MINISTÈRE DE LA SANTÉ

RÉGION LORRAINE

INSTITUT LORRAIN DE FORMATION EN MASSO-KINÉSITHÉRAPIE

DE NANCY

PRISE EN CHARGE KINÉSITHÉRAPIQUE D'UN PATIENT POLYTRAUMATISÉ AVEC SES DOULEURS NEUROPATHIQUES

Rapport de travail écrit personnel

présenté par **Nathalie DUCLOUX**

étudiante en 3ème année de kinésithérapie

en vue de l'obtention du Diplôme d'État

de Masseur-Kinésithérapeute

2007-2008

PRÉSENTATION DU LIEU DE STAGE

- Ce travail a été réalisé :

  du 3 septembre 2007 au 26 octobre 2007

  à l'Hôpital Félix Maréchal de Metz au service de rééducation fonctionnelle

  adresse : 1, rue Xavier-Roussel, 57050 Metz-devant-les-Ponts.

- Cet établissement fait partie du C.H.R. (Centre Hospitalier Régional) Metz-Thionville.

  Médecin-chef : Docteur Rousse Jean-Michel

  Cadre supérieur de santé kinésithérapeute : Monsieur Gouilly Pascal

  Cadres de santé kinésithérapeutes : Madame Muller Karine

  Madame Renard Anne

- L'équipe technique est composée de : 3 médecins, 3 cadres de santé Masseurs-Kinésithérapeutes, 11 masseurs-kinésithérapeutes, 3 ergothérapeutes, 1 infirmière, 1 brancardier, 1 personne responsable de la Balnéothérapie, 2 secrétaires.

- Les pathologies rencontrées concernent la traumatologie, la rhumatologie, la neurologie et la gériatrie.

- La capacité du centre est de 298 lits d'hospitalisation (dont 40 places en hôpital de jour).

- Le référent : Nom : MULLER Prénom : Karine

  Donne l'autorisation à :

  Nom : DUCLOUX Prénom : Nathalie

de présenter son travail écrit à la soutenance orale dans le cadre du Diplôme d'État de Masseur-Kinésithérapeute.

Date :
22/01/08

Signature
et cachet de l'établissement :

REEDUCATION FONCTIONNELLE
Médecine Physique
Manipulation
C.H.R. de METZ THIONVILLE
Groupement des Hôpitaux de Metz

Remerciements

Je tiens à remercier le Centre Félix Maréchal, toute son équipe ainsi que Karine MULLER pour leurs conseils judicieux et leurs explications ; Monsieur F. pour sa coopération et sa sympathie ; et toutes les personnes qui m'ont soutenues pour la réalisation de ce travail.

SOMMAIRE

1. INTRODUCTION 1

1. 1. Présentation du patient 1

1. 2. Rappels anatomo-pathologiques 2

1. 2. 1. Les fractures du fémur 2

1. 2. 2. Anatomie nerveuse 3

1. 2. 3. La douleur 3

2. BILAN DE DÉPART RÉALISÉ LE 10 SEPTEMBRE 2007 (J+ 5 semaines) 5

2. 1. Anamnèse 6

2. 2. Bilan de la douleur 6

2. 2. 1. Douleurs d'origine neuropathique 6

2. 2. 2. Douleurs d'origine mécanique 7

2. 3. Bilan cutané et trophique 7

2. 3. 1. Etat cutané 7

2. 3. 2. Palpation 8

2. 3. 3. Mesure des périmètres 8

2. 4. Bilan de la sensibilité 8

2. 5. Bilan articulaire 9

2. 6. Bilan musculaire 10

2. 7. Bilan fonctionnel 10

2. 8. Bilan diagnostique kinésithérapique 11

2. 8. 1. Les déficiences 11

2. 8. 2. Les incapacités 12

2.8.3. Handicap 12

3. TRAITEMENT 12

3. 1. Objectif 12

3. 2. Principes de traitement 13

3. 3. Application 13

3. 3. 1. Lever les adhérences cicatricielles 13

3. 3. 2. Résorber l'œdème du genou 13

3. 3. 3. Entretien de la trophicité des muscles dénervés 14

3. 3. 4. Lutte contre les douleurs de type neuropathique 14

3. 3. 5. Rééducation de la sensibilité 15

3. 3. 6. Récupérer les amplitudes articulaires de la talo-crurale gauche 16

3. 3. 7. Récupération de l'amplitude de flexion des genoux 16

3. 3. 8. Renforcement des muscles quadriceps 17

3. 3. 9. Stimuler les muscles dénervés 17

3. 3. 10. Entretien des amplitudes articulaires des deux hanches et de leur musculature 18

3. 3. 11. Entretien des amplitudes et de la musculature des pieds 19

3. 3. 12. La balnéothérapie 20

3. 4. Déroulement de la séance 20

4. BILAN FINAL RÉALISÉ LE 12 OCTOBRE 2007 (J+10 semaines) 21

4. 1. Anamnèse 21

4. 2. Bilan de la douleur 21

4. 2. 1. Douleurs d'origine neuropathique 21

4. 2. 2. Douleurs d'origine mécanique 21

4. 3. Bilan cutané et trophique 22

4. 4. Bilan de la sensibilité 22

4. 5. Bilan articulaire 22

4. 6. Bilan musculaire 23

4. 7. Bilan fonctionnel 23

5. DISCUSSION 24

6. CONCLUSION 25

RÉSUMÉ

M. F. est un jeune motard de 25 ans. Alors qu'il se rend à son travail, il percute de plein fouet une voiture. Il présente un polytraumatisme associant des fractures aux quatre membres (tiers inférieur de l'humérus, du poignet, supracondylienne et du tiers moyen du fémur), de la cage thoracique, une lésion du nerf sciatique à gauche, ainsi qu'un pneumothorax des deux poumons.
Un drain thoracique est placé du côté gauche. Les fractures des membres sont traitées par ostéosynthèse. Les montages sont stables et non solides.

Notre prise en charge de M. F. débute à J+5 semaines. Il est en phase de consolidation fragile. Il n'a pas d'appui autorisé sur ses membres supérieurs sauf du côté gauche où il peut prendre appui sur son coude. En ce qui concerne les membres inférieurs : il n'a pas d'appui à gauche et a le droit à 20 kg du côté droit de manière à l'aider pour ses transferts.

M. F. présente des troubles trophiques, des douleurs mécaniques, des déficits articulaires et musculaires, mais également des troubles de la sensibilité, cinq muscles paralysés et des douleurs d'origine nerveuse.

Ce travail ne relate que la prise en charge kinésithérapique des membres inférieurs. Les objectifs sont dans un premier temps, la diminution des troubles trophiques ainsi que la récupération des amplitudes articulaires et dans un deuxième temps retrouver une sensibilité et une force musculaire subnormales. Cependant cette prise en charge a été ralentie par la présence de douleurs neuropathiques.

De bons résultats ont été obtenus excepté pour la lésion nerveuse : la sensibilité a été inchangée et les contractions musculaires n'ont pas été retrouvées. Les douleurs neuropathiques ont nettement diminué mais il est difficile de définir quelles influences a eu la kinésithérapie sur cette régression.

Mots clés : polytraumatisme - douleurs neuropathiques - fractures du tiers moyen du fémur et supracondylienne.

1. INTRODUCTION

1. 1. Présentation du patient

La politique gouvernementale cherche à faire baisser les pourcentages des accidents sur la voie publique mais ceux-ci sont toujours aussi accablants. Selon la sécurité routière, les motocyclettes représentent 0,8% du trafic mais elles sont impliquées dans 9,8% des accidents et chiffrent à elles seules 16,5% des victimes. Lors du stage réalisé au centre Félix Maréchal, nous avons fait la connaissance de Monsieur F (M. F.). Un mois avant notre rencontre, le 4 août 2007, il est victime d'un accident de moto alors qu'il se rend à son travail. Selon les témoins et d'après l'enquête réalisée, M. F. aurait doublé un autocar à une vitesse d'au moins 150 km/h et aurait percuté le côté passager de la voiture qui arrivait en face. Il est aussitôt conduit à l'hôpital Bon Secours de Metz.

Le bilan médical révèle :

- Un traumatisme crânien avec perte de connaissance, dont le bilan neurologique ne présente aucune anomalie. Cependant, le patient souffre d'une amnésie des faits.
- Un traumatisme du rachis et de la colonne dorso-lombaire sans lésions osseuses.
- Trois fractures costales à droite.
- Un pneumothorax bilatéral qui s'est résorbé spontanément à droite et qui a nécessité l'installation d'un drain thoracique à gauche.
- Des contusions pulmonaires basales.
- De nombreuses plaies cutanées au niveau des cuisses et du pied droit.
- Une fracture comminutive du tiers moyen du fémur droit qui a donné lieu à un enclouage centro-médullaire verrouillé en proximal et en distal, permettant d'emblée un appui de 20kg. Le 25/09/07, le chirurgien autorise M. F. à appuyer jusqu'à 50kg (ANNEXE II).
- Une fracture complexe supra-condylienne du fémur gauche à la limite de l'ouverture cutanée (ANNEXEII). Elle a engendré d'importantes contusions musculaires, une effraction de l'aponévrose musculaire postérieure et une paralysie du nerf sciatique probablement par élongation au niveau de la

cuisse. Le chirurgien a placé une plaque visée et n'autorise pas l'appui. Un électromyogramme sera réalisé plus tard pour connaître précisément la nature de la lésion du nerf sciatique.

- Un traumatisme sévère du bras droit qui se traduit par un hématome important et une fracture comminutive du tiers moyen de l'humérus, traitée par un enclouage centro-médullaire verrouillé en proximal et en distal (ANNEXE II). Les consignes du chirurgien sont d'éviter le port de charges.
- Une fracture de Goyrand-Smith touchant le radius gauche (ANNEXE II). Celle-ci a été stabilisée tardivement par une plaque console antérieure le 14 août 2007, dès lors que l'état général de M. F. s'est amélioré.

Ce mémoire s'attachera à ne détailler qu'une partie de la prise en charge kinésithérapique réalisée : celle de la rééducation des membres inférieurs.

1. 2. Rappels anatomo-pathologiques

1. 2. 1. Les fractures du fémur

Les membres inférieurs permettent la station érigée et la locomotion. A chaque pas, l'être humain est en appui complet sur un de ses membres inférieurs. Le genou étant une articulation intermédiaire, de nombreuses contraintes s'exercent sur lui. « Il doit tenir face à la stabilité au sol, et tenir, face à l'équilibre en charge du reste du corps » (7).

« Les fractures de l'extrémité distale du fémur sont les fractures du fémur dont le centre du foyer se projette dans l'aire épiphyso-métaphysaire distale » (10).

La fracture de M. F. est classifiée d'extra-articulaire, métaphysaire complexe par le système de classification des fractures de Müller adopté par Association pour l'Ostéosynthèse (A.O.). Cette dernière hiérarchise les fractures en fonction de leur gravité, de leur pronostic et des possibilités thérapeutiques (10) (*ANNEXE I).*

Depuis 1970, dans la majeure partie des cas, le traitement est chirurgical. Les fractures de l'extrémité distale du fémur demeurent graves et le pronostic est sévère puisqu'il met en jeu l'avenir

fonctionnel du genou. Les complications les plus fréquentes sont la pseudarthrose (2 à 4% des cas), la raideur du genou et les cals vicieux (5,5 à 11%). (10)

1. 2. 2. Anatomie nerveuse (ANNEXE III) (5, 6)

Le nerf sciatique se divise en deux branches à la partie supérieure du creux poplité : le nerf tibial (L4, L5, S1, S2, S3) et le nerf fibulaire commun (L4, L5, S1). Ce dernier se sépare en deux branches terminales, le nerf fibulaire profond (L4, L5, S1) et le nerf fibulaire superficiel (L4, L5, S1). Le nerf fibulaire commun innerve le muscle tibial antérieur et son territoire sensitif s'étend sur la face latérale de la jambe.

Le nerf fibulaire profond se termine par deux branches qui innervent les muscles long extenseur de l'hallux, long extenseur des orteils, court extenseur des orteils et de façon inconstante le 3ème fibulaire. Il est chargé de l'innervation sensitive de la première commissure (faces dorsales des 1ères phalanges).

Quant au nerf fibulaire superficiel, il donne deux branches terminales : nerfs cutanés dorsaux intermédiaire et médial. Il est chargé d'innerver les muscles fibulaires (long, court et troisième). Il a pour territoire sensitif la face antéro-latérale de la cheville et la partie médiale du dos du pied (en dedans de l'axe passant par le milieu du 4ème orteil, en excluant les phalanges distales).

1. 2. 3. La douleur

La douleur a été définie par l'I.A.S.P. (International Association for the Study of the Pain) comme étant « une expérience sensorielle et émotionnelle désagréable associée à un dommage tissulaire réel ou potentiel, ou décrite en terme d'un tel dommage » (9.).

La douleur comprend différentes dimensions (9) :

- Une dimension sensorielle : chaque personne a un seuil douloureux qui lui est propre. En dessous de celui-ci le message douloureux est interrompu et au dessus l'individu a une perception douloureuse. Ce seuil varie en fonction des voies nociceptives et des systèmes de contrôle qui sont propres à chaque personne.

- Une dimension émotionnelle : le vécu de la douleur va être différent selon l'état émotionnel : une personne anxieuse va vivre plus intensément la douleur.

- Une dimension cognitive : selon les circonstances, les origines, les conséquences d'une douleur celle-ci va être vécue différemment. Une douleur d'origine connue, pour laquelle il existe des recours va être perçue avec une intensité moindre qu'une autre d'origine inconnue.

- Une dimension comportementale : c'est ici qu'interviennent les grimaces, les plaintes... Une personne dont l'entourage aura de la compassion pourra inconsciemment prolonger la période douloureuse.

Toutefois, quelques soient les dimensions « une douleur exprimée est une douleur incontestable [...] c'est une expérience désagréable, c'est un vécu. Nul n'a le droit de contester ce vécu [...]. Nous soignons un malade et [...] nous avons le devoir de le prendre en charge soit seul, si nous avons le temps de l'écouter, soit avec l'aide de praticien dont c'est la spécialité d'évaluer les facteurs renforçants » (9).

- *Les voies de la douleur (9) :*

Les nocicepteurs sont à l'extrémité des fibres amyéliniques C et myéliniques de petits calibres Aδ. Ils sont sensibles à des stimuli mécaniques, thermiques ou chimiques. Ceux-ci engendrent des échanges ioniques (Na^+, K^+ et Ca^{2+}) de part et d'autre de la membrane neuronale qui conduisent à une différence de potentiel et donc à l'influx nociceptif. Ce dernier parcourt la fibre afférente du nerf sensitif qui rejoint la corne postérieure de la moelle épinière. De là, le message est transmis par voie synaptique à l'aide de neuromédiateurs aux fibres médullaires. La voie spinothalamique, née de la corne postérieure, croise la moelle et remonte jusqu'au tronc cérébral puis au thalamus. Ensuite, un relais synaptique a lieu vers de multiples cellules cérébrales. C'est là que naissent la prise de conscience, la mémorisation, l'émotion... (ANNEXE IV)

Les douleurs neuropathiques sont définies comme étant « des douleurs secondaires à une lésion ou une maladie affectant le système somatosensoriel » (2) c'est-à-dire le système nerveux périphérique (nerfs, racines, ganglions sensitifs ou plexus) ou central (moelle épinière ou cerveau).

➢ *Les contrôles de la douleur (9) :*

✓ **Contrôle ascendant ("théorie de la porte" ou gate control) :**

Il existe une compétition entre les fibres nociceptives C et Aδ, et les fibres A de gros calibres, myélinisées, véhiculant la sensibilité tactile. Les axones véhiculant l'information tactile ayant une vitesse de conduction plus rapide, la corne postérieure de la moelle lui donne la priorité (« la sensation de toucher ferme la porte à la douleur »(9)). Cliniquement, nous observons une diminution de la douleur après frottement de la zone nociceptive (9). Le T.E.N.S. (Transcutane Electrical Nerve Stimulation) reprend cette théorie.

✓ **Contrôle descendant :**

Une libération de molécules (endorphine, sérotonine,...) a lieu lorsque le message douloureux arrive à l'encéphale. L'endorphine s'oppose à la libération des neuromédiateurs au niveau de la corne postérieure. Elle a donc une action inhibitrice. En électrothérapie, le burst a pour objectif la sécrétion d'endorphines. La sérotonine a aussi une action inhibitrice par le biais de neurotransmetteurs qui régulent la douleur.

2. BILAN DE DÉPART RÉALISÉ LE 10 SEPTEMBRE 2007 (J+ 5 semaines)

Nous devons respecter les contre-indications de la phase et les consignes chirurgicales. M. F. a le droit d'appuyer jusque 20kg à droite, tandis qu'il n'a aucun appui à gauche. Nous devons toujours protéger le cal osseux. Le travail contre résistance et les porte-à-faux sont proscrits. Les bras de levier doivent être les plus courts possibles.

2. 1. Anamnèse

Présentation du patient : M. F. est âgé de 25ans. Avant son accident il pesait 70kg pour 1m76. M. F. est droitier. Il est vendeur en téléphonie. Il vit dans un duplex avec sa femme qui est agent administratif. La chambre et la salle de bains sont à l'étage. Il aime rouler à moto (activité physique), les jeux vidéos, le billard et dessiner (activités qui demandent dextérité et concentration).
Il a été victime d'un accident de voiture en 2000 mais sans dommage corporel.

Antécédents : M. F. était porteur d'eczéma étant enfant. Il n'y a aucun antécédent chirurgical.

Traitement médical : DEROXAT 20®, TRANXENE 10®, NEUROTIN 800®, RIVOTRIL®, SKENAN®, DOLIPRANE 500®, INEXIUM 40®, DUPHALAC®, FUMAFER®, SPEIAFOLDINE®, LOVENOX® (ANNEXE V).

Profil psychologique : M. F. est en hospitalisation complète. C'est un jeune homme qui se décrit comme très actif. Il faut le freiner, lui expliquer qu'il est dans une phase de consolidation durant laquelle le cal osseux est très fragile. M. F. est une personne anxieuse. Il s'intéresse à ce qui lui est arrivé et se pose des questions sur l'avenir. Il a un sentiment de culpabilité vis-à-vis de sa famille et surtout de sa femme (leur mariage a eu lieu 15 jours avant l'accident). M. F. espère reprendre ses activités antérieures, mais il a promis à sa femme de ne plus rouler à moto.

2. 2. Bilan de la douleur

2. 2. 1. Douleurs d'origine neuropathique

A gauche, suite à la lésion du nerf sciatique, M. F. ressent des paresthésies à type de fourmillements, associées à des dysesthésies décrites comme des "décharges électriques". Ces douleurs partent de la face latérale du tiers inférieur de la cuisse, longent la face latérale de la jambe jusqu'aux faces antérieure et postérieure du pied puis des orteils, pour se terminer à l'hallux. Elles se situent donc principalement sur le territoire de la branche sensitive du nerf fibulaire commun et de ses branches terminales (ANNEXE III). Les paresthésies sont présentes en permanence alors que les

dysesthésies apparaissent lors des mobilisations actives et passives de la hanche, du genou mais surtout de la cheville et du pied homolatéraux.

Ponctuellement, M. F. décrit une sensation de compression dans ce même territoire.

Les douleurs décrites comme des "décharges électriques" sont très variables en intensité et peuvent atteindre une valeur de 10/10 sur l'Echelle Visuelle Analogique (E.V.A.).

2. 2. 2. Douleurs d'origine mécanique

Lors de la palpation en regard des foyers de fractures, M. F. décrit des douleurs similaires à celles ressenties "lors d'un appui sur un hématome". Il les évalue à 5/10 sur l'E.V.A.

Il ressent également des douleurs lors des mouvements actifs et passifs de flexion et d'extension des genoux. Il décrit ces douleurs comme des "tiraillements et des élancements" qu'il situe à la face antérieure du tiers moyen de la cuisse droite et à la face antérieure du genou gauche juste au dessus de la base de la patella, douleur ressentie comme interne. A droite comme à gauche la douleur est évaluée à 8/10 sur l'E.V.A.

2. 3. Bilan cutané et trophique

M. F. porte des mi-bas de contention afin de prévenir d'éventuels troubles circulatoires.

2. 3. 1. Etat cutané

- Des abrasions sont présentes sur les 3ème et 4ème orteils, le dos du pied, et la face antérieure de la jambe.
- Des hématomes sont visibles sous l'ongle de l'hallux droit et à la face interne du talon gauche.
- Nous observons des cicatrices sur la face latérale de la cuisse droite : la première à son tiers inférieur et la seconde en regard du grand trochanter. Elles correspondent à la voie d'abord chirurgicale utilisée lors de la mise en place du clou et de son verrouillage.

De même, nous retrouvons sur les deux tiers inférieurs de la face latérale de la cuisse gauche une cicatrice qui correspond à la mise en place du matériel d'ostéosynthèse.

A droite comme à gauche les cicatrices sont adhérentes et ont un test à la vitropression normal : elles ne sont donc pas inflammatoires (12).

2. 3. 2. Palpation

Elle met en évidence deux zones indurées en regard des foyers de fracture : la première, à droite, se situe au tiers moyen de la cuisse alors que la deuxième, à gauche, est localisée à la jonction des tiers moyen et inférieur de la face antérieure de la cuisse.

2. 3. 3. Mesure des périmètres

Elle révèle :

- une augmentation du volume de la cuisse droite à hauteur de l'induration,
- une augmentation de volume du genou gauche, qui révèle un œdème d'origine liquidienne puisque celui-ci prend légèrement le godet. Le test du piston est négatif, il ne montre donc pas de signes d'hydarthrose,
- une perte de volume révélatrice d'une amyotrophie de la jambe gauche.

Les mesures réalisées sont reportées dans un tableau en ANNEXE VI.

2. 4. Bilan de la sensibilité

Nous observons à gauche une perturbation uniquement de la sensibilité superficielle dans le territoire sensitif du nerf fibulaire commun et de ses branches terminales, ainsi qu'à la face latérale du tiers inférieur de la cuisse. A l'examen du pic-touche, M. F. sent une pression "lointaine" mais il ne sait pas discriminer le pique du touche. De plus, il ne sent ni le chaud ni le froid.

2. 5. Bilan articulaire

Figure 1 : attelle anti-équin

M. F. porte à gauche, une attelle anti-équin thermoformée ouverte sur l'avant qui maintient la jambe et le pied à un angle de 90° (fig.1).

Les valeurs goniométriques des deux membres inférieurs en cotation De Brunner sont reportées en ANNEXE VII.

- *Les genoux :*

La flexion des genoux est limitée. Lors du mouvement de flexion, M. F. décrit des tiraillements en regard des foyers de fracture. Nous déduisons que la limitation articulaire des deux genoux est due aux adhérences des muscles quadriceps. A gauche, elle s'associe à l'œdème mis en évidence par les mesures centimétriques.

Un déficit d'extension active de 10° à gauche et de 20° à droite révèle une faiblesse des quadriceps droit et gauche.

- *L'articulation talo-crurale gauche :*

La mesure de la flexion active est impossible car les muscles tibial antérieur, tibial postérieur et fibulaires ne sont plus innervés.

M. F. présente un déficit de 10° en flexion passive par rapport à l'articulation controlatérale. Toutefois, nous gagnons 5° en fléchissant le genou. La fin de course étant élastique-molle et les articulations tibio-fibulaires distales et proximales étant mobiles, nous concluons à un début de rétraction du triceps sural.

L'extension passive quant à elle est déficitaire de 10° comparativement au côté droit. Lors de cette mesure, nous sommes limités par la majoration des douleurs.

2. 6. Bilan musculaire

Le testing est réalisé selon Daniels. Nous utilisons la cotation de Levame pour les muscles fléchisseurs et extenseurs d'orteils et de l'hallux. (ANNEXE VIII) (11)

Les quadriceps sont cotés à 3-. Le verrouillage actif des genoux n'est pas possible. Ce déficit d'extension active est dû à la faiblesse des vastes et essentiellement du vaste interne.

A droite, le triceps sural est coté à 2+. En position de décubitus, ce dernier réalise un mouvement contre résistance dans toute l'amplitude existante mais cette force reste minime pour ce muscle (celui-ci porte le patient lors de la station érigée).

A gauche, les muscles tibial antérieur, tibial postérieur et fibulaires sont cotés à 0.
Le triceps sural est évalué à 2. Il réalise difficilement le mouvement dans toute l'amplitude existante en position de décubitus, mais les douleurs neuropathiques gênent la réalisation du testing.
Les extenseurs de l'hallux et des orteils sont cotés à 0.
En conclusion, il n'y a pas de stabilisation de la cheville et il existe un risque d'enraidissement du pied en varus équin.

2. 7. Bilan fonctionnel

Le patient se présente en fauteuil roulant électrique à propulsion (fig.2). La commande est à droite pour éviter l'utilisation trop intense du poignet gauche. Le fauteuil n'est pas pliable ce qui a pour conséquence des difficultés de transport. Lors des sorties M. F. doit emprunter un fauteuil roulant manuel.

Figure 2 : M. F. dans son fauteuil roulant électrique

Pour un même niveau, M. F. effectue les transferts assis-assis, assis-décubitus, et décubitus-assis, avec comme seul appui complet le coude gauche et un appui partiel de 20 kg sur le pied droit. Il ne se place pas en procubitus car il est gêné par ses côtes fracturées, ni en latérocubitus droit puisque l'appui sur son épaule droite lui est douloureuse (à partir du 19/09/07, M. F. arrive à passer en procubitus et en latérocubitus droit).

Il arrive à effectuer sa toilette et à s'habiller seul (à l'exception des chaussettes et à condition que les vêtements soient amples).

2. 8. Bilan diagnostique kinésithérapique

2. 8. 1. Les déficiences

- *Douloureuses :*
  - d'origine neuropathique au niveau du membre inférieur gauche,
  - d'origine mécanique lors de l'appui sur les fractures des deux membres inférieurs et lors de la mobilisation des genoux.
- *Trophiques :*
  - présence de cicatrices adhérentes sur les deux cuisses,
  - hématome au niveau de l'hallux et de la face interne du talon gauche,
  - abrasions du membre inférieur droit,
  - œdème au niveau du genou gauche,
  - amyotrophie du mollet gauche,
  - zones indurées en regard des deux fractures fémorales.
- *Sensitives :*
  - troubles de la sensibilité superficielle dans le territoire du nerf fibulaire commun et de ses branches terminales.
- *Articulaires :*
  - flexion et extension active des deux genoux,
  - flexion active et passive ainsi qu'extension passive de l'articulation talo-crurale gauche.
- *Musculaires :*
  - faiblesse des deux quadriceps cotés tous les deux à 3-,
  - absence de contraction, à gauche, des muscles tibial antérieur, tibial postérieur et fibulaires ainsi que l'extenseur commun des orteils et l'extenseur propre de l'hallux,
  - adhérences des deux quadriceps,
  - travail contre résistance interdit en-dessous du foyer de fracture.

2. 8. 2. Les incapacités

- M. F. éprouve des difficultés à la réalisation de certaines activités de la vie quotidienne : enfiler ses mi-bas de contention, mettre ses chaussures.
- Il n'a pas accès à la station érigée ni même à la marche.
- Il ne peut pas se passer de fauteuil roulant.
- Les positions procubitus et latérocubitus droit sont inaccessibles.
- Les transferts sont réalisés seul mais pas de manière normale (l'appui complet n'est autorisé que sur le coude).

2.8.3. Handicap

- Social : arrêt momentané de ses loisirs.
- Professionnel : il est en arrêt maladie pour une durée de 8 mois.
- Familial : il n'est plus au domicile conjugal.

3. TRAITEMENT

3. 1. Objectif

- Lutte contre les douleurs d'origine neuropathique.
- Lever les adhérences cicatricielles.
- Résorber l'œdème du genou gauche.
- Entretien de la trophicité (cutanée, musculaire…)
- Promouvoir la sensibilité sur le territoire du nerf fibulaire commun.
- Faire céder le collage des quadriceps.
- Récupérer les amplitudes articulaires de l'articulation talo-crurale gauche.
- Stimuler les muscles dénervés.

- Renforcer les muscles quadriceps.
- Entretenir les amplitudes articulaires et la musculature des deux membres inférieurs.

3. 2. Principes de traitement

Dans un premier temps, il s'agit de respecter les contre-indications de la phase et les consignes chirurgicales (cf. 2.). A partir du 25/09/07, M. F. a le droit à 50kg d'appui à droite. Nous pourrons utiliser les résistances et augmenter les bras de levier de façon progressive de ce côté.

Parallèlement, nous devons toujours respecter la règle de la non-douleur. De même que le temps de repos doit être au moins égal au temps de travail.

3. 3. Application

3. 3. 1. Lever les adhérences cicatricielles

Nous réalisons un massage assouplissant des tissus cutanés et sous-cutanés cicatriciels et péri-cicatriciels. Le massage est constitué de frictions, de pétrissages superficiels longitudinaux, transversaux... (ceux-ci vont lever les adhérences) et de tractions qui ont pour but de solliciter les propriétés mécaniques encore faibles de la peau (8). Après le massage nous appliquons une crème ayant pour but l'assouplissement des tissus.

3. 3. 2. Résorber l'œdème du genou

M. F. est en décubitus et les membres inférieurs en déclive. Nous lui conseillons d'adopter cette position durant la nuit en surélevant le pied du lit.

Cette fois-ci, nous réalisons un massage à visée circulatoire. Il est constitué de pressions glissées et de pressions statiques (8). Ces dernières sont utilisées dans les zones où les douleurs neuropathiques sont importantes ou dans les secteurs de fragilité tels que le creux poplité. Les manœuvres partent du talon, vont vers les orteils et glissent sur la face dorsale du pied. Ensuite, nous

remontons tout le membre inférieur en suivant le trajet des veines grande et petite saphènes. Pour aider la chasse veineuse, nous associons une mobilisation des orteils en flexion dorsale de manière à étirer l'aponévrose plantaire. De plus, l'étirement et/ou la contraction du triceps sural stimule le retour veineux (il s'agit surtout du gastrocnémien médial) (8), seulement cela n'est pas toujours possible à cause des douleurs. Ce traitement est réalisé une fois par jour. Il dure environ une demi-heure.

Nous n'avons pas recours à la pressothérapie qui déclenche les douleurs neuropathiques.

3. 3. 3. Entretien de la trophicité des muscles dénervés

Il s'agit de conserver la bonne vascularisation et l'excitabilité des muscles.

Nous utilisons le massage avec des manœuvres de pétrissages profonds, de pressions glissées mais également de frictions et de percussions (8). Par l'intensité nous cherchons à avoir une action sur les structures superficielles et profondes, mais nous ne sommes pas non plus traumatiques envers ces muscles faibles et ces douleurs "à fleur de peau".

Nous n'avons pas associé l'utilisation d'excito-moteur puisque la sensibilité superficielle est perturbée.

De plus, il serait bon d'étirer la musculature dénervée mais cela est difficile car nous déclenchons automatiquement les douleurs neuropathiques.

3. 3. 4. Lutte contre les douleurs de type neuropathique

M. F. a un traitement médical qui agit directement sur ses douleurs.

Notons que ces douleurs sont dépendantes de nombreuses épines irritatives d'ordre psychologique et physique : celles-ci étant dues aux mobilisations, à une éventuelle "mauvaise nuit" ou encore à une constipation (M. F. a des troubles intestinaux qui font l'objet d'un lavement le 26 septembre 2007). Lors de notre prise en charge nous devons nous adapter en fonction des évènements qui se produisent entre chaque séance. De plus, M. F. refusant l'aide d'un psychologue, l'équipe pluridisciplinaire est attentive et à l'écoute de son ressenti.

Les techniques mises en œuvre :

- les massages qui n'apportent aucune modification,

- l'utilisation de T.E.N.S. sur le trajet du nerf fibulaire commun qui n'a aucun effet,

- l'installation d'électrothérapie libératrice d'endrophines, au niveau L4, L5, S1 qui n'a rien changé,

- seule l'immersion dans des bacs de désensibilisation (fig.3) apporte une diminution généralement de 2/10 sur l'E.V.A. M. F. plonge et frotte son pied à l'intérieur du bac. Malheureusement nous n'avons un effet que sur le pied.

3. 3. 5. Rééducation de la sensibilité

Ce sont des séances quotidiennes, de courtes durées, demandant une coopération et une concentration importante de la part de M. F. Il s'agit de retrouver une représentation corticale sensitive du territoire lésé (4). Pour cela, nous le soumettons à différentes sollicitations :

✓ Le massage manuel composé d'effleurages, de pressions glissées (de force variable), de percussions (à types de tapotements, pianotements), de pétrissages profonds et superficiels... (8). Le but est de soumettre les tissus à de multiples informations : contact déplacé, contact constant, vibrations... Le massage se fait avec ou sans participation de la vue.

✓ Le massage instrumental est réalisé à l'aide d'un appareil vibrant. Nous le déplaçons sur tout le territoire lésé. De part cet exercice nous avons pour objectif de stimuler la sensibilité vibratoire.

✓ Les bacs de désensibilisation sont utilisés pour immerger la zone lésée de diverses particules. Néanmoins, arrivé au dessus du 2ème bac nous déclenchons les hyperesthésies de M. F. (le 1er bac contient des pompons et le 2ème des petites billes en plastique), nous travaillons donc avec le 2ème bac.

Figure 3 : Bacs de désensibilisation

3. 3. 6. Récupérer les amplitudes articulaires de la talo-crurale gauche

La diminution des douleurs neuropathiques permettra la récupération de l'extension. Cependant, pour ne pas perdre l'amplitude existante, nous mobilisons l'articulation.

Pour récupérer la flexion manquante nous réalisons l'étirement du triceps sural. Il s'agit de le mettre en insuffisance fonctionnelle passive, c'est-à-dire placer la talo-crurale en flexion tout en conservant une extension du genou. Sachant que l'insertion proximale des gastrocnémiens est en regard du foyer de fracture et que la consolidation est fragile, notre étirement n'est pas brusque et nous avons le respect de la non-douleur. Le temps de maintien est d'au moins six secondes pour prétendre à une efficacité.

Pour éviter la rétraction capsulo-ligamentaire nous mobilisons ensuite cette articulation, genou fléchi.

3. 3. 7. Récupération de l'amplitude de flexion des genoux

A droite, la limitation de l'amplitude est due au collage du quadriceps. A gauche, l'origine est la même mais associée à un œdème, c'est pourquoi nous cherchons à résorber l'œdème à gauche (voir 3.3.2.) et à lever les adhérences.

Pour cela, nous plaçons le quadriceps en insuffisance fonctionnelle passive. Nous installons M. F. assis en bord de table. Il n'y a pas d'intérêt à placer la hanche en rectitude puisque l'amplitude articulaire du genou est déjà déficitaire lorsque la hanche est fléchie.

Réalisation :

- le genou est placé en fin de flexion existante pour limiter le balayage articulaire et ne pas accentuer l'inflammation,
- la contre prise est placée sur le fût fémoral de manière à ne pas déclencher de douleurs mécaniques et à avoir un bras de levier le plus court possible,
- la prise est réalisée sur la face antérieure du tiers supérieur de la jambe.

Nous respectons la règle de la non-douleur. Le temps de maintien est de 6 secondes au minimum et reste relativement court puisque nous sommes en phase de consolidation fragile.

3. 3. 8. Renforcement des muscles quadriceps

Nous cherchons à renforcer les deux quadriceps dans les derniers degrés d'extension. Nous travaillons en statique. M. F. est en position semi-assise. Nous plaçons notre poing sous le creux poplité et lui demandons de l'écraser. Le temps de travail est de 6 secondes, celui de repos est au moins identique. Nous demandons 3 séries de 10 mouvements (le nombre est arbitraire il est fonction de la fatigue et des progrès). Nous vérifions la contraction à l'aide de la vue et de la palpation.

Une fois que M. F. a intégré comment verrouiller son genou, nous compliquons l'exercice. Nous remplaçons notre poing par un coussin triangulaire. Nous lui donnons un élastique qu'il place sous la tête des métatarsiens. Nous lui demandons de soulever le talon de la table et de remonter les orteils pour accentuer l'action du vaste interne. L'élastique l'aide à droite et supplée la fonction des releveurs à gauche. Le travail est statique, concentrique lors de l'accès à la position et excentrique lors du relâchement. Toutefois, cet exercice réveille parfois les douleurs neuropathiques. Nous stoppons l'exercice si celles-ci apparaissent.

En progression, nous travaillons assis en bord de table de manière à augmenter le bras de levier en rapport avec la pesanteur. Par la suite, dans la même position nous travaillons en excentrique puis en concentrique. Quand M. F. a le droit à 50kg d'appui à droite, nous ajoutons un poids de 2kg de ce côté.

Nous travaillons aussi en chaîne cinétique fermée. M. F. est assis, le pied sur un ballon. Pour travailler le verrouillage du genou le membre inférieur est tendu. Nous déstabilisons le ballon au début dans un seul plan (sagittal ou frontal) puis dans tous les plans. M. F. doit faire en sorte que le ballon ne bouge pas. Cet exercice intègre la reprogrammation neuromusculaire. En progression nous travaillons sans aide de la vue.

3. 3. 9. Stimuler les muscles dénervés

La sensibilité superficielle étant perturbée nous n'utilisons pas d'excito-moteur. De plus, étant donné que l'influx nerveux ne circule pas normalement le travail par irradiations n'est pas possible. Par conséquent, à l'exception de l'entretien de la trophicité (cf. 3.3.3.) nous devons attendre la réparation intrinsèque du nerf.

3. 3. 10. Entretien des amplitudes articulaires des deux hanches et de leur musculature

Les exercices actifs permettent à M. F. d'entretenir sa musculature ainsi que ses amplitudes articulaire dans l'attente de la remise en charge. Ils limitent également les risques d'enraidissements et de rétractions (fig 4, fig. 5, fig. 6, fig. 7).

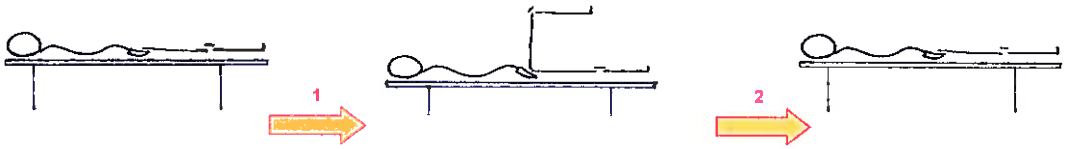

Figure 4 : M. F. est en décubitus, vue de profil.

1 : Travail des fléchisseurs de hanche (muscle psoas-iliaque) en concentrique dans une course moyenne-interne ainsi que des fléchisseurs de genoux (muscles ischio-jambiers) dans leur course moyenne.

2 : Une résistance proximale est placée au-dessus du foyer de fracture (elle remplace la pesanteur). Travail concentrique des grands fessiers dans une course externe-moyenne et concentrique des quadriceps en course interne.

Dès que M. F. a un appui de 50kg à droite, il réalise le même exercice avec un poids de 2kg au tiers inférieur de la jambe droite.

1 : Travail des muscles fléchisseurs de hanche et de genoux en concentrique.

2 : Travail des mêmes muscles en excentrique.

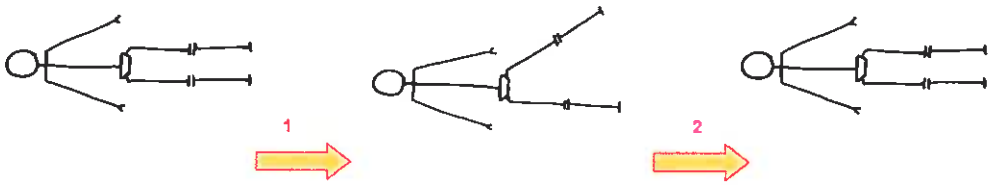

Figure 5 : M.F est en décubitus, vue du dessus

Une résistance remplace la pesanteur au-dessus du foyer de fracture.

1 : Travail concentrique des abducteurs de hanche (muscles moyens fessiers) dans une course moyenne-interne.

2 : Travail concentrique des muscles adducteurs dans une course externe-moyenne.

Une fois que M. F. arrive à passer en procubitus il réalise les exercices suivants (fig. 6 et 7)

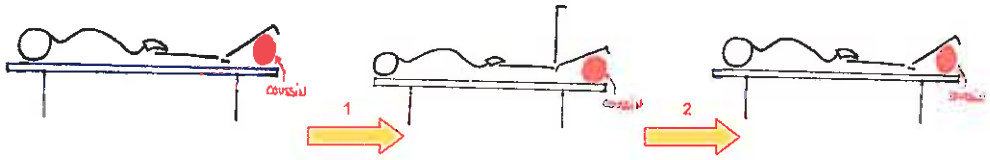

Figure 6 : M. F. est en procubitus, Vue de profil

1 : Travail concentrique des muscles ischio-jambiers en course interne.

2 : Travail excentrique des muscles ischio-jambiers en course interne.

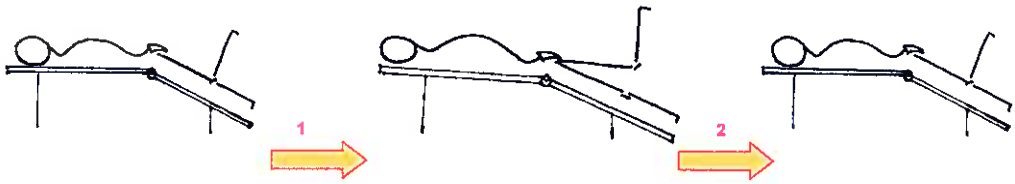

Figure 7 : M. F. est en procubitus, vue de profil

1 : Travail concentrique des muscles grands fessiers en course moyenne.

2 : Travail excentrique des muscles grands fessiers en course moyenne.

3. 3. 11. Entretien des amplitudes et de la musculature des pieds

A droite, nous mobilisons en passif toutes les articulations : de l'articulation de Chopart aux articulations interphalangiennes distales des orteils. Ensuite, nous travaillons la musculature extrinsèque du pied en actif contre résistance, en position décubitus, en faisant attention que M. F. garde le fût fémoral contre le plan dur de la table.

A gauche, nous mobilisons, comme à droite, toutes les articulations en passif. Néanmoins, il faut faire preuve d'une grande délicatesse : au moindre mouvement et selon la prise réalisée, les douleurs neuropathiques apparaissent. Nous devons être appliqués et réaliser des mouvements très lents. Certains jours, il nous est impossible de mobiliser le pied et dans ce cas, nous choisissons de repousser la mobilisation au lendemain.

3. 3. 12. La balnéothérapie

Nous plaçons M. F. debout dans la piscine ce qui lui permet d'appuyer sur son membre inférieur droit. L'eau vient jusqu'à l'angle de Louis, l'appui est d'environ 7kg. M. F. s'aide d'une frite pour tenir l'équilibre.

De plus, le contact et le mouvement de l'eau sur le territoire lésé est intéressant pour la rééducation de la sensibilité superficielle.

La balnéothérapie permet la détente musculaire. Elle diminue les douleurs mécaniques et peut être même les douleurs neuropathiques ce qui rend la mobilisation plus aisée. Elle apporte également un bien-être qui a un retentissement psychologique sur M. F.

Cependant, la cicatrisation du poignet et les troubles digestifs ont retardé l'utilisation de cette technique.

3. 4. Déroulement de la séance

- Travail en autonomie avec les bacs de désensibilisation pendant environ 20 minutes.
- Massage assouplissant de la cicatrice, luttant contre l'œdème, améliorant la sensibilité et entretenant la trophicité.
- Mobilisations des articulations des deux membres inférieurs.
- Renforcement musculaire, avec 3 séries de 10 mouvements pour chaque exercice.
- Rééducation des membres supérieurs.
- Balnéothérapie (une demi-heure).

A la kinésithérapie s'ajoute une heure d'ergothérapie.

4. BILAN FINAL RÉALISÉ LE 12 OCTOBRE 2007 (J+10 semaines)

4. 1. Anamnèse

Le transfert en hôpital de jour a lieu en fin de journée.

Profil psychologique : M. F. a repris confiance même s'il est encore anxieux à l'approche de nouvelles étapes telles que le retour à domicile.

Traitement médical : DEROXAT 20®, MOVICAL®, INEXIUM 40®, NEUROTIN 800®, RIVOTRIL®, DOLIPRANE 500®, LOVENOX® (ANNEXE V).

4. 2. Bilan de la douleur

4. 2. 1. Douleurs d'origine neuropathique

M. F. ressent toujours des paresthésies à types de fourmillements mais celles-ci sont ponctuelles. Il les évalue à 2/10 sur l'E.V.A. Les dysesthésies à types de "décharges électriques" apparaissent plus rarement et ont diminué en intensité. M. F. leur donne une valeur de 5/10 sur l'E.V.A. Ces douleurs sont toujours localisées dans le même territoire.

4. 2. 2. Douleurs d'origine mécanique

Les douleurs à la palpation du foyer de fracture ont disparu.

Une douleur est toujours présente lors de la mobilisation passive de flexion des deux genoux en fin d'amplitude. Elle est encore décrite comme "un tiraillement" et se situe au même endroit. Ayant diminué, à droite comme à gauche, M. F. l'évalue à 4/10 sur l'E.V.A.

4. 3. Bilan cutané et trophique

M. F. porte toujours des mi-bas de contention.

- *Etat cutané :*

- M. F. ne présente plus d'abrasions ni d'hématome.

- Les trois cicatrices ne sont plus adhérentes.

- *Palpation :*

Les deux zones indurées en regard des foyers de fracture ont quasiment disparu.

- *Mesure des périmètres :*

Elle révèle comparativement aux valeurs du bilan initial une perte de volume des deux membres inférieurs : l'amyotrophie s'est aggravée. Celle-ci est plus importante à gauche.

D'autre part, l'œdème du genou gauche est résorbé et les indurations ont disparu.

Les mesures sont reportées dans un tableau en ANNEXE VI.

4. 4. Bilan de la sensibilité

M. F. dit sentir une amélioration de la sensibilité dans certaines zones du territoire lésé. Selon lui, les pressions réalisées lors du pic-touche paraissent "moins lointaines" néanmoins, cela reste subjectif car la discrimination et la sensibilité thermo-algique ne sont toujours pas retrouvées.

4. 5. Bilan articulaire

M. F. porte toujours son attelle anti-équin.

Les valeurs goniométriques des deux membres inférieurs en cotation De Brunner sont en ANNEXE VII.

- *Les genoux :*

L'extension active des deux genoux est récupérée. Le verrouillage du genou est correct.

La flexion des deux genoux est encore limitée mais en adéquation avec la phase de consolidation. Cependant, elle est plus prononcée à gauche. Nous remarquons que nous gagnons en amplitude lorsque la hanche est placée en rectitude. Nous en déduisons que ces limitations sont dues à l'hypoextensibilité des muscles quadriceps.

- *L'articulation talo-crurale gauche :*

L'amplitude de flexion est inchangée par rapport au bilan initial. La limitation de l'amplitude est due à la rétraction du triceps sural et à l'enraidissement capsulo-ligamentaire.

Nous observons un gain de l'amplitude d'extension. Néanmoins, l'origine de la limitation n'est plus la douleur mais la rétraction capsulo-ligamentaire.

4. 6. Bilan musculaire

Le testing musculaire observé est en adéquation avec la phase.

Toutefois, les muscles non innervés sont toujours cotés à 0.

4. 7. Bilan fonctionnel

Le fauteuil électrique n'était pas adapté au retour à domicile. M. F. utilise désormais un fauteuil roulant manuel pliable.

M. F. réalise tous ses transferts seul, à l'exception des transferts assis-debout et debout-assis qui sont impossibles.

Il est autonome dans la réalisation d'Activités de la Vie Quotidienne (A.V.Q.)

5. DISCUSSION

L'analyse des bilans initial et final nous démontre une réduction des troubles trophiques correcte pour un délai de J+10 semaines (les cicatrices ne sont plus adhérentes, l'œdème est résorbé, et les zones indurées sont quasiment inexistantes).

La flexion du genou droit est maintenant subnormale (160° la hanche étant fléchie), celle du genou gauche est encore déficitaire mais convenable pour le délai. Les amplitudes de l'articulation talo-crurale gauche sont quasiment inchangées. Au début, lors des mobilisations de cette articulation, nous étions gênés par l'apparition des douleurs neuropathiques, maintenant qu'elles ont diminué nous devons absolument récupérer l'amplitude et éviter l'enraidissement du pied en varus équin.

Les verrouillages actifs des genoux sont acquis, la musculature des membres inférieurs a gagné en force ; néanmoins, l'amyotrophie est toujours présente et les quadriceps limitent l'amplitude de flexion des genoux (hanche tendue).

La sensibilité et la musculature extrinsèque du pied sont toujours déficitaires. Nous devons attendre la repousse du nerf tout en conservant la trophicité et en continuant à stimuler les récepteurs cutanés.

Les douleurs neuropathiques ont nettement diminué. Cependant, leur prise en charge n'a pas été facile. Il fallait "jongler" entre différentes techniques, procéder par essais-erreurs. Les études bibliographiques préconisent avant tout une prise médicamenteuse (antidépresseurs et antiépileptiques), ensuite de l'électrostimulation par la mise en place de T.E.N.S. ou la pratique de bloc sympathique, puis le massage et les mobilisations kinésithérapiques et enfin un soutien psychologique (13). Nous pensons que la réduction de ces douleurs n'est pas due à un élément particulier mais à la pharmacologie associée à l'apaisement des souffrances psychologiques qui va de pair avec l'amélioration de l'état général.

Pour finir, il faut noter que M. F. est autonome dans les A.V.Q. mais que celles-ci ne sont pas réalisées de façon considérée comme normale (M. F. est toujours en fauteuil roulant) et son handicap social et professionnel est toujours présent.

BIBLIOGRAPHIE

[1]. BINOCHET T., MARTINEAU C. – Guide pratique du traitement des douleurs – 2ème éd. – Paris : Masson, 2005 – 339p

[2]. BOUHASSIRA D., ATTAL N. – Douleurs neuropathiques – Reuil-Malmaison : Arnette, 2007 - 175 p.

[3]. BRAILLON G. – Le système nerveux central à l'usage des étudiants en médecine - Paris : Pradel, 2002 – 123p.

[4]. BRUGE C., COUDERT A., DESOUTTER P., DESOUTTEER E., EYSSETTE M. – Neurologie périphérique chez l'adulte et réadaptation - Paris : Masson, 1991 – 118p. - Dossiers de kinésithérapie, 9.

[5]. CHEVALIER J.M. – Anatomie : Appareil locomoteur – 4ème éd. – Paris : Flammarion, 2002 – 475 p.

[6]. DUFOUR M. – Anatomie de l'appareil locomoteur, Tome 1 : Membre inférieur – Paris : Masson, 2001 – 479p.

[7]. DUFOUR M., PILLU M. – Biomécanique fonctionnelle : Membres - Tête - Tronc – Issy-les-Moulineaux : Elsevier Masson, 2006 – 568p.

[8]. DUFOUR M., COLNÉ P., GOUILLY P. – Massage et massothérapie : Effets, techniques et applications – 2ème éd. – Paris : Maloine, 2006 – 417p.

[9]. DUPARC J. – Conférence d'enseignement 2000 - 1ère éd. – Paris : ELSEVIER, 2000 – 296p. – Cahier d'enseignement de la S.O.F.C.O.T. (SOciété Française de Chirurgie Orthopédie et Traumatologie) 73

ANNEXES

ANNEXE I : CLASSIFICATION DE MÜLLER REPRISE PAR L'A.O.

(ASSOCIATION POUR L'OSTEOSYNTHESE)

Extrait du livre "Fracture du genou"(10)

"Les fractures du segment distal sont divisées en trois types : **A**, extra-articulaire ; **B**, articulaire partielle ; **C**, articulaire complète.

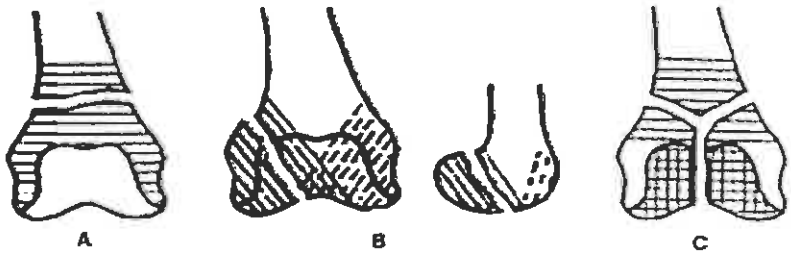

Figure 8 : Les trois types de fractures du segment distal.

Définitions

Fracture extra-articulaire : les fractures extra-articulaires (ou supracondylaires) ne concernent pas la surface articulaire bien qu'elles puissent être intracapsulaires.

Simple : comporte également l'arrachement apophysaire d'un épicondyle.

Métaphysaire à coin : le coin peut être intact ou lui-même fragmenté.

Métaphysaire complexe : fracture sans contact entre les fragments principaux après réduction.

Fracture articulaire partielle : elle ne concerne qu'une partie de la surface articulaire, tandis que le reste de cette surface reste attaché à la diaphyse.

Sagittale latérale (unicondylaire) : le trait de fracture se dirige obliquement en haut et en dehors et détache le condyle latéral.

Sagittale médiale (unicondylaire) : le trait de fracture se dirige obliquement en haut et en dedans et détache le condyle médial.

Frontale : le trait de fracture se situe principalement dans le plan frontal et sépare une portion de la surface articulaire du reste de l'articulation.

Fracture articulaire complète : la surface articulaire est fracturée et chacun des fragments articulaires se trouve séparé de la diaphyse.

Articulaire simple, métaphysaire simple : solution de continuité simple de la surface articulaire et de la métaphyse.

Articulaire simple, métaphysaire plurifragmentaire : solution de continuité simple de la surface articulaire et pluri fragmentaire de la métaphyse.

Articulaire plurifragmentaire : solution de continuité plurifragmentaire de la surface articulaire, quel que soit l'état de la métaphyse."

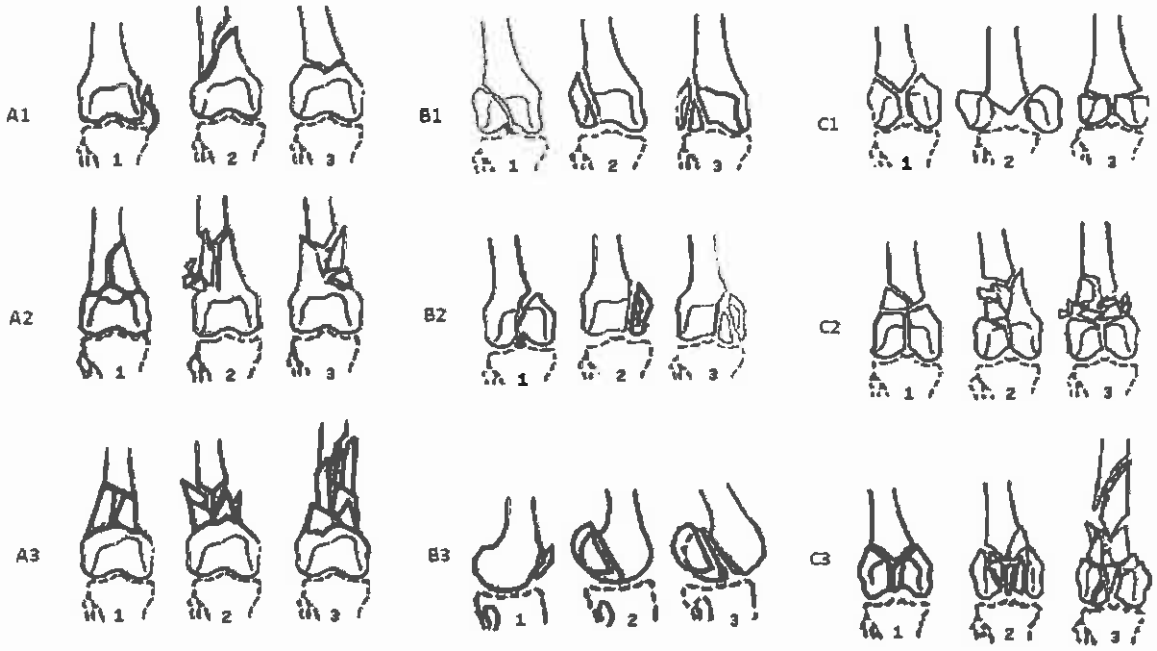

Figure 9 : les différents types de fractures et leurs sous-catégories

Annexe II : Radiographie

Membre inférieur droit

Profil fémur droit le 04/08/09

Face et profil fémur droit le 20/08/09

Profil et Face du fémur droit le 23/09/07

Membre inférieur gauche

Profil du fémur gauche le 04/08/07



Face et profil du fémur gauche le 20/08/07

Face et profil du fémur gauche le 23/09/07

Membre supérieur droit

Radio de face de l'humérus droit le 04/08/07

Face et profil de l'humérus droit le 20/08/07

Profil et face de l'humérus droit le 23/09/07

Membre supérieur gauche

Radio de face du poignet gauche le 04/08/07

Face et profil du poignet gauche le 20/08/07

Profil et face du poignet gauche le 23/09/07

ANNEXE III : PLANCHE D'ANATOMIE NERVEUSE

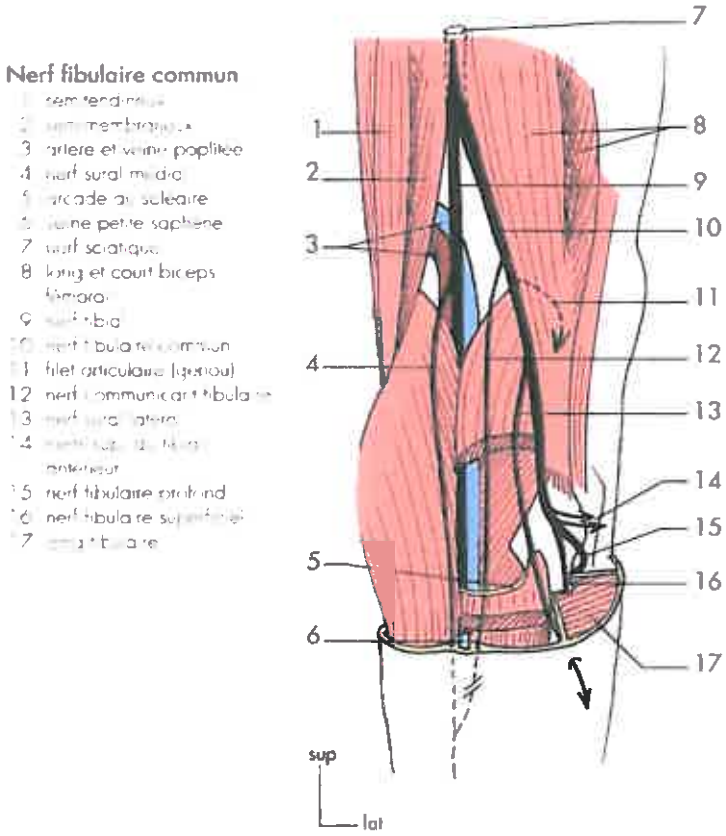

Territoire sensitif du nerf fibulaire commun (cf. fig. 9-1b).

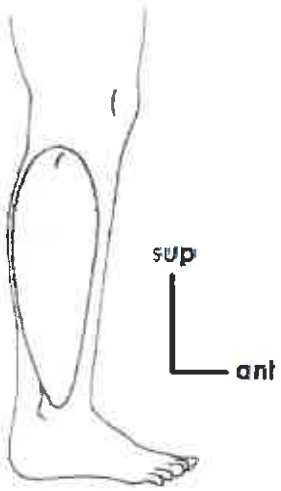

Nerf fibulaire superficiel.

1. nerf fibulaire commun
2. [illegible]
3. nerf fibulaire superficiel
4. nerf sup. du long fibulaire
5. nerf inf. du long fibulaire
6. [illegible]
7. nerf cutané dorsal intermédiaire
8. nerf cutané dorsal latéral du pied et [illegible]
9. tête fibulaire
10. [illegible]
11. nerf fibulaire profond
12. nerf du court fibulaire
13. nerf du 3e fibulaire
14. nerf cutané dorsal médial et ses 3 branches terminales

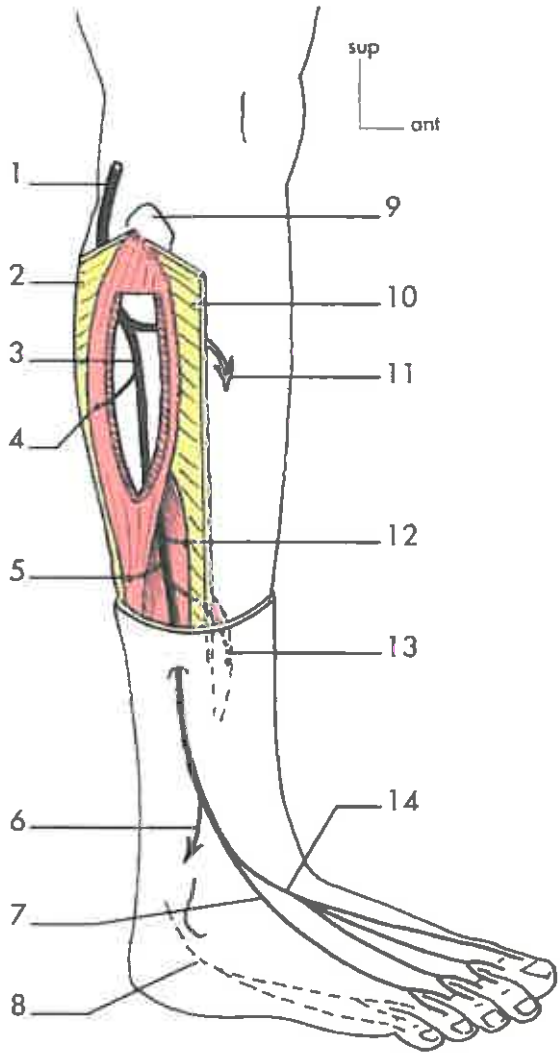

Territoire du nerf fibulaire superficiel. La zone hachurée est partagée avec le nerf fibulaire profond (anastomose) (cf. fig. 9-1b).

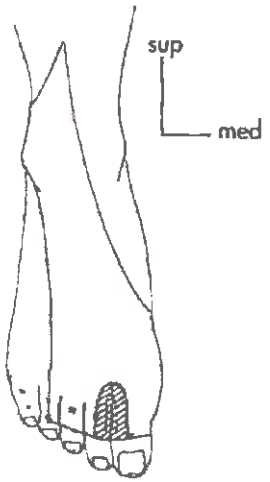

Nerf fibulaire profond.

1. nerf fibulaire commun
2. nerfs sup. du tibial ant issus du nerf fibul commun
3. nerf fibulaire superficiel
4. nerf du LEO
5. RME
6. court extenseur des orteils et de l'hallux
7. nerf fibulaire profond
8. nerf sup. du tibial ant
9. nerf du LEH
10. nerf int. du tibial ant
11. nerf dorsal du pied

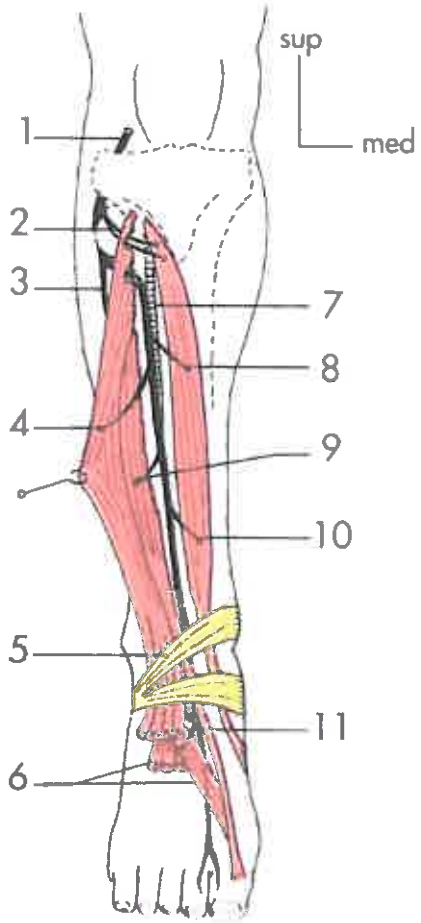

Territoire du nerf fibulaire profond (*cf.* fig. 9-1b).

ANNEXE IV : VOIES SPINO-THALAMIQUES (3)

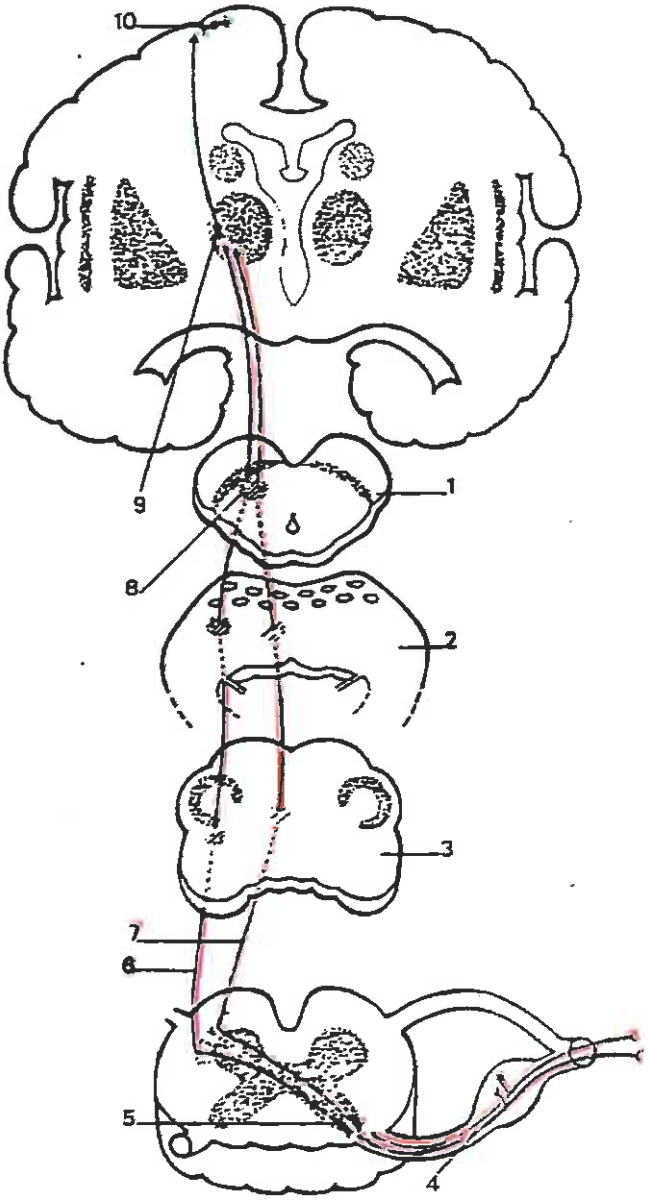

64. Voies de la sensibilité extéroréceptive.
1. Pédoncule cérébral. 2. Protuberance. 3. Bulbe. 4. Ganglion rachidien (premier neurone). 5. Cornes postérieures de la moelle (deuxième neurone). 6. Faisceau spino-thalamique dorsal (sensibilité thermo-algésique). 7. Faisceau spino-thalamique ventral (sensibilité tactile proto-pathique) 8. Faisceau spino-thalamique. 9. Noyau ventro-lateral postérieur du thalamus (troisième neurone). 10. Quatrième neurone intra-cortical.

Figure 1 : les voies ascendantes ou sensitivo-sensorielles

ANNEXE V : MÉDICAMENTATION

Médicament	Action	Prise
NEUROTIN® 800	Antiépileptique : action sur les douleurs neuropathiques, particulièrement sur les douleurs continues (compressions). Il peut agir sur des composantes douloureuses non influencé par les autres antiépileptiques et peut leur être associé. Il a peu d'effets secondaires	1_1_1
RIVOTRIL®	Antiépileptique : action sur les douleurs neuropathiques Il a quatre caractéristiques : il est surtout anticonvulsivant, un peu sédatif (dose-dépendant) et très peu myorelaxant et anxiolytique. Constituer de benzodiazépines.	0_0_2
TRANXENE® 10	Antidépresseur : ils ont une action antalgique par action inhibitrice au niveau médullaire. Rend dépendant à la benzodiazépine (Rivotril®) (le médecin le diminue progressivement pour le remplacer par le Deroxat®). Effet secondaire : Myorelaxation = baisse de l'efficience musculaire.	0_0_1 A partir du 26/09 ½ par jour Arrêt le 01/10
DEROXAT® 20	Antidépresseur et anxiolitique.	1_0_0

Médicament	Action	Prise
SKENAN®	Morphinique forts : action sur les douleurs. Ralenti le transit : paralyse les fibres longitudinales du tube digestif et excite les fibres circulaires, donc il stimule les sphincters et perturbe le péristatisme.	20_0_20 A partir du 19/09 10_0_10 Arrêt le 24/09
DOLIPRANE® 500	Paracétamol : action sur les douleurs mécaniques. Il a un mode d'action central mais distinct des morphiniques, n'a pas d'effets secondaires et à dose thérapeutique n'a aucune toxicité.	2_2_2
INEXIUM® 40	Protecteur gastrique. Il diminue l'anxiété.	0_0_1
DUPHALAC®	Laxatif La constipation de Monsieur F a une origine antérieure mais est aussi due à la prise de Skénan®, de Rivotril® et de Tranxène®.	1_0_0 Arrêt le 19/09
MOVICOL®	Laxatif	Débute le 19/09 : 2_0_0 A partir du 03/10 :1_0_0
FUMAFER®	Favorise la production de globule rouge.	1_1_1 Arrêt le 01/10
SPEIAFOLDINE®	Vitamine B9. La carence engendre une anémie et donc une hémoglobine de mauvaise qualité.	1_1_1 Arrêt le 01/10
LOVENOX® (4000)	Anticoagulant. Lutte contre l'apparition de phlébite ;	Une fois par jour

ANNEXE VI : MESURE DES PÉRIMÈTRES DES MEMBRES INFÉRIEURS

Le 10 septembre 2007

Niveau	Gauche (cm)	Droite (cm)
20 cm sus patellaire	47	48
15 cm sus patellaire	43	45
10 cm sus patellaire	41	43
5 cm sus patellaire	39	39
Patella	38	37
15 cm sous patellaire	30	33
Péri malléolaire	23	23

Le 12 octobre 2007

Niveau	Gauche (cm)	Droite (cm)
20 cm sus patellaire	43	46
15 cm sus patellaire	41	42
10 cm sus patellaire	39	40
5 cm sus patellaire	38	38
Patella	37	37
15 cm sous patellaire	28	31
Péri malléolaire	23	23

ANNEXE VII : BILAN ARTICULAIRE : VALEURS GONIOMÉTRIQUES

		Le 10 Septembre 2007		Le 12 octobre 2007	
Articulation	**Mouvement**	**Gauche**	**Droite**	**Gauche**	**Droite**
Hanche	Flexion/extension (complexe)	P : 140/0/20	P : 140/0/20	Inchangées	
		A : 135/0/20	A : 135/0/20		
	Flexion/Extension (coxo-fémorale)	P : 100/0/10	P : 100/0/10		
		A : 95/0/5	A : 95/0/5		
	Abduction/Adduction	P : 40/0/20	P : 40/0/20		
		A : 35/0/15	A : 35/0/15		
	RL/RM	P : 40/0/40	P : 40/0/40		
		A : 35/0/35	A : 35/0/35		
Genou (hanche tendue)		Non réalisé car phase de consolidation fragile et non accès au décubitus		P : 130/0/0	P : 150/0/0
				A : 125/0/0	A : 145/0/0
Genou (hanche fléchie)	Flexion/Extension	P : 90/0/0	P : 110/0/0	P : 140/0/0	P : 160/0/0
		A : 85/10/0	A : 105/20/0	A : 135/0/0	A : 155/0/0
Talo-crurale (genou tendu)	Flexion/Extension	P : 10/0/40	P : 20/0/50	P : 10/0/45	P : 20/0/50
		A : 0/0/35	A : 15/0/45	A : 0/0/40	A : 15/0/45
Talo-crurale (genou fléchi)	Flexion/Extension	P : 15/0/40	P : 20/0/50	P : 15/0/45	P : 20/0/50
		A : 0/0/35	A : 15/0/45	A : 0/0/40	A : 15/0/45
Subtalaire	La mobilité est subnormale et comparative au coté controlatéral.				
Pied	Les articulations de Chopart, des médiotarses, de Lisfranc et les intermétatarsiennes ont une mobilité subnormale et comparative au côté controlatéral.				
	Les articulations métatarso-phalangiennes et interphalangiennes présentent une mobilité subnormale et comparative au côté controlatéral.				

Les patellas sont mobiles longitudinalement et transversalement. Les rotations au niveau des genoux sont présentes.

ANNEXE VIII : BILAN MUSCULAIRE DES MEMBRES INFERIEURS

L'Evaluation de la force musculaire selon Daniels et Worthingham :

Cotation 0 : Aucune contraction visible ou palpable.

Cotation 1 : Contraction visible et/ou palpable mais sans mouvement.

Cotation 2 : Contraction dans toute l'amplitude existante sans pesanteur.

Cotation 3 : Contraction dans toute l'amplitude existante contre pesanteur.

Cotation 4 : Contraction dans toute l'amplitude existante avec une légère résistance.

Cotation 5 : Contraction dans toute l'amplitude existante avec une résistance identique au côté sain.

Afin d'affiner notre bilan nous utilisons les cotations intermédiaires :

« - » Une contraction est visible dans plus de la moitié de l'amplitude existante.

« +» Une contraction est visible dans moins de la moitié de l'amplitude existante.

La cotation selon Levame :

Cotation 0 : Aucune contraction visible ou palpable.

Cotation 1 : Contraction visible et/ou palpable mais sans mouvement.

Cotation 2 : Un mouvement est réalisé (il n'y a pas de notion de pesanteur ni d'amplitude complète).

Cotation 3 : Un mouvement est réalisé avec une légère résistance.

Cotation 4 : Un mouvement est réalisé avec une résistance identique au coté sain.

Cotations musculaires des hanches et des genoux

		Le 10 septembre 2007			Le 12 octobre 2007		
Articulation	**Muscle testé**	**Position**	**Gauche**	**Droite**	**Position**	**Gauche**	**Droite**
Hanche	Fléchisseurs	Décubitus	3	3	Décubitus	5	5
	Abducteurs		3	3		5	5
	Adducteurs		3	3		5	5
	Extenseurs (grands fessiers)		Non testables	Non testables	Procubitus	5	5
Genou	Ischio-jambiers	Assis bout de table	3	3	Procubitus	3	4
	Quadriceps		3-	3-	Assis bout de table	3	4

Les grands fessiers ne sont pas testés parce que M.F ne peut pas se placer en procubitus, et l'appui sur ses membres inférieurs est insuffisant pour la réalisation de ponts dorsaux.

Cotations musculaires des chevilles et des pieds

		Le 10 septembre 2007			Le 12 octobre 2007		
Articulation	**Muscles testés**	**Position**	**Gauche**	**Droite**	**Position**	**Gauche**	**Droite**
Cheville	Tibial antérieur	Décubitus	0	5	Décubitus	0	5
	Tibial postérieur		0	5		0	5
	Fibuliaire		0	5		0	5
	Triceps sural		2	2+		2+	2+
Pied	Extenseurs des orteils	Décubitus	0	4	Décubitus	0	4
	Extenseurs de l'hallux		0	4		0	4
	Fléchisseurs des orteils		4	4		4	4
	Fléchisseurs de l'hallux		4	4		4	4

ANNEXE IX : BILAN DIAGNOSTIQUE KINÉSITHÉRAPIQUE

DES MEMBRES SUPÉRIEURS

Déficiences	Le 10 septembre 2007	Le 12 octobre 2007
Douloureuses	Au poignet gauche d'origine mécanique lors des mobilisations.	Disparition.
	D'origine mécanique qui rend la descente du mouvement de flexion à droite impossible dans le plan sagittal.	Le mouvement de flexion est réalisé normalement.
		Au niveau de la musculature de l'épaule (deltoïde, trapèze supérieur) d'origine mécanique.
Trophiques	Cicatrices du bras droit (au nombre de quatre) et du poignet gauche (une seule) inflammatoires et adhérentes.	Cicatrices du bras droit adhérentes.
	Hématome à la face antérieure du bras droit.	
	Rougeur et chaleur sur la partie supérieure du moignon de l'épaule droite.	Toujours présent.
	Amyotrophie des deux bras.	Toujours présente mais non aggravée.
	Zone indurée en regard du foyer de fracture de l'humérus droit.	Accentuée avec augmentation de volume.
Sensitives	Hypoesthésies péri-cicatricielles au niveau de l'avant-bras gauche.	Abolies
Articulaires	Déficit de toutes les amplitudes de l'épaule droite.	Limitation uniquement des rotations.
	Limitation des amplitudes de flexion-extension du coude droit, avec présence d'un flexum.	Déficit réduit mais toujours présent.
	Perte de toutes les amplitudes du poignet gauche.	Déficit toujours présent mais nettement diminué. M.F a accès à un secteur de mobilité usuelle (F/E : 40°/0°/40°)
Musculaires	Faiblesse des fléchisseurs, extenseurs de poignet ainsi que des inclinateurs radiaux et ulnaires.	Ont une cotation maximale en rapport avec la force.
	Force musculaire du membre supérieur gauche limitée par la phase.	Idem

Incapacité	Le 10 septembre 2007	Le 12 octobre 2007
	Prises à pleines mains difficiles.	Ne pose plus de problèmes.
	Ne peut pas porter de lourdes charges.	Toujours d'actualité.
	Ne peut pas pousser son fauteuil.	Utilise un fauteuil roulant manuel à propulsion

Les désavantages sont les mêmes que ceux présentés dans le bilan diagnostique kinésithérapique des membres inférieurs puisqu'un handicap est la conséquence de l'ensemble des déficiences. (Les membres supérieurs dépendent des membres inférieurs et inversement.)