MINISTERE DE LA SANTE
REGION LORRAINE
INSTITUT LORRAIN DE FORMATION EN MASSO-KINESITHERAPIE
DE NANCY

RUPTURE DE LA COIFFE DES ROTATEURS :

PRISE EN CHARGE DE

J+30 à J+75

Rapport de travail écrit personnel
présenté par **Christelle OBERHOFER**
étudiante en 3e année de masso-kinésithérapie
en vue de l'obtention du Diplôme d'Etat
de Masseur-Kinésithérapeute
2008-2009

SOMMAIRE

RESUME

1. INTRODUCTION....1

2. PHYSIO-PATHOLOGIE....1

2. 1. Rappels anatomiques....1

2. 1. 1. Le complexe ostéo-articulaire de l'épaule....1

2. 1. 1. 1. L'articulation gléno-humérale....1

2. 1. 1. 2. L'articulation scapulo-thoracique....2

2. 1. 1. 3. L'espace sous-acromial....2

2. 1. 1. 4. Les autres articulations du complexe....3

2. 1. 2. Les muscles abaisseurs....3

2. 1. 2. 1. Les muscles de la coiffe des rotateurs....3

2. 1. 2. 2. Les muscles abaisseurs longs....4

2. 2. Biomécanique....4

2. 2. 1. Le rythme scapulo-huméral....4

2. 2. 1. 1. Mode balistique de Gagey....4

2. 2. 1. 2. Mode dynamique....5

2. 2. 2. Stabilisation de l'articulation gléno-humérale....6

2. 2. 3. Le recentrage actif de la tête humérale....6

3. PRESENTATION DU CAS....7

3. 1. Présentation du patient....7

3. 2. Histoire de la maladie....7

3. 3. Compte rendu opératoire....8

4. BILAN INITAL....8
4. 1. Anamnèse....8
4. 2. Inspection/Palpation....8
4. 3. Douleurs....9
4. 4. Amplitudes....9
4. 4. 1. Scapula....9
4. 4. 2. Gléno-humérale....9
4. 4. 3. Autres articulations du complexe de l'épaule....10
4. 4. 4. Autres articulations du membre supérieur....10
4. 4. 5. Rachis cervical....10
4. 5. Sensibilité....10
4. 6. Bilan fonctionnel....10
4. 7. Bilan psychologique....10
4. 8. Bilan-diagnostic en masso-kinésithérapie....11
4. 8. 1. Déficiences....11
4. 8. 2. Incapacités....11
4. 8. 3. Désavantage....11
4. 9. Objectifs....11
5. TRAITEMENT....12
5. 1. Phase passive....12
5. 1. 1. Lutte contre la douleur et les contractures....12
5. 1. 1. 1. Massage....12
5. 1. 1. 2. Electrothérapie....12
5. 1. 1. 3. Thermothérapie....13

5. 1. 2. Lutte contre les adhérences de la cicatrice....13
5. 1. 2. 1. Massage....13
5. 1. 2. 2. Dépressothérapie....13
5. 1. 3. Lutte contre le déficit articulaire....14
5. 1. 3. 1. Mobilisation de la scapula....14
5. 1. 3. 2. Mobilisation passive de l'articulation gléno-humérale....14
5. 1. 3. 3. Arthromoteur....15
5. 1. 3. 4. Auto-mobilisations passives....15
5. 1. 3. 4. 1. Auto-mobilisation passive en flexion....15
5. 1. 3. 4. 2. Auto-mobilisation passive en décubitus....16
5. 1. 4. Renforcement musculaire....17
5. 1. 5. Balnéothérapie....17
5. 1. 6. Remplacement de l'écharpe....18
5. 2. Phase active....18
5. 2. 1. Sevrage de l'écharpe....18
5. 2. 2. Auto-mobilisations....19
5. 2. 2. 1. Pendulaire....19
5. 2. 2. 2. Abaisseurs longs....20
5. 2. 2. 3. Auto-mobilisation en décubitus....21
5. 2. 3. Balnéothérapie....22
5. 2. 4. Ergothérapie....22
6. BILAN FINAL....22
6. 1. Inspection/Palpation....22
6. 2. Douleurs....23

6. 3. Amplitudes....23
6. 3. 1. Scapula....23
6. 3. 2. Amplitudes passives....23
6. 3. 3. Amplitudes actives....23
6. 4. Force musculaire....24
6. 5. Sensibilités....24
6. 6. Bilan fonctionnel....24
6. 6. 1. Aires de July....24
6. 6. 2. Activités de la vie journalière....24
6. 7. Bilan-diagnostic en masso-kinésithérapie....25
6. 7. 1. Déficiences....25
6. 7. 2. Incapacités....25
6. 7. 3. Désavantage....25
7. DISCUSSION....25
8. CONCLUSION....26
BIBLIOGRAPHIE
ANNEXES

RESUME

Monsieur A., retraité, présente depuis des années des douleurs au niveau de son épaule droite. Ses différents métiers, tous utilisant la puissance et la force des membres supérieurs, ont conduit à une rupture de la coiffe des rotateurs.

Ce mémoire retrace deux mois de son passage dans un centre de rééducation après une chirurgie réparatrice de cette rupture.

Sa rééducation s'effectue selon deux principes :

- le rythme scapulo-huméral, perturbé à cause de l'immobilisation dans l'écharpe, qui doit être retrouvé,
- la coiffe des rotateurs à suppléer grâce aux abaisseurs longs.

Ces deux principes permettront, au final, de retrouver des mouvements harmonieux dans le complexe de l'épaule.

Mots clés : coiffe des rotateurs opérée, rythme scapulo-huméral, muscles abaisseurs.

1. INTRODUCTION

Les pathologies de la coiffe des rotateurs augmentent avec l'âge mais sont souvent asymptomatiques. Selon les études, elles passent de 13 % avant 50 ans à 80 % après 80 ans [10].

Suivant le contexte professionnel ou sportif amenant à faire des gestes répétitifs et traumatisants, ces pathologies peuvent devenir invalidantes et nécessitent une opération. C'est le cas de Monsieur A. que nous allons étudier dans ce mémoire.

Après un rappel physio-pathologique sur le complexe articulaire de l'épaule. Nous étudierons le cas de Monsieur A. et son bilan initial 30 jours après l'opération.

Nous développerons les différentes phases que nous avons traversées avant de décrire un bilan final à J+75, d'où nous tirerons notre conclusion.

2. PHYSIO-PATHOLOGIE

2. 1. Rappels anatomiques

2. 1. 1. Le complexe ostéo-articulaire de l'épaule

L'épaule est un complexe ostéo-articulaire composé d'articulations à proprement parler, comme l'articulation gléno-humérale, acromio-claviculaire ou sterno-costo-claviculaire, mais aussi d'espaces de glissement, constitués par l'espace scapulo-thoracique et l'espace sous-acromial. C'est ce complexe qui relie le membre supérieur au tronc. La finalité du membre supérieur, et donc de l'épaule, est d'amener la main dans l'espace.

2. 1. 1. 1. L'articulation gléno-humérale

C'est l'articulation qui unit la glène de la scapula à la tête de l'humérus. Elle domine le complexe de l'épaule par ses mouvements. Elle est englobée dans une capsule articulaire et entourée de ligaments.

Les roulements et glissements de cette articulation se font en sens inverse lorsque la surface convexe (en l'occurrence la tête humérale) se mobilise sur la surface concave, ou plutôt plane dans le cas de la glène. Ces différents mouvements permettent d'éviter que le trochiter bute contre la voûte sous-acromiale, par une infinité de centres de rotation, appelés : centres instantanés de rotation (CIR). Ils sont présents dans tous les mouvements de l'articulation gléno-humérale.

2. 1. 1. 2. L'articulation scapulo-thoracique

L'articulation scapulo-thoracique permet, de concert avec l'articulation gléno-humérale, le mouvement de circumduction du membre supérieur. Lors de pathologies d'épaule et lorsque le membre supérieur est immobilisé un long moment, cet espace de glissement devient adhérent et limite les mouvements comme l'abduction et la flexion d'épaule. Il est donc à mobiliser dès le début de la rééducation.

2. 1. 1. 3. L'espace sous-acromial

C'est un tunnel ostéofibreux inextensible où coulissent les tendons des muscles de la coiffe des rotateurs (cf. annexe I, fig. 12).

Il est formé par :

- La voûte acromio-coracoïdienne (= réunion de l'acromion et de l'apophyse coracoïde par le ligament acromio-coracoïdien) et la bourse séreuse sous-deltoïdienne au-dessus,
- l'articulation gléno-humérale recouverte par le tendon du muscle biceps brachial et la face superficielle du tendon du muscle supra-épineux en dessous,
- La face profonde du muscle deltoïde en dehors,
- l'articulation acromio-claviculaire en-dedans.

Cet espace est aussi appelé : articulation sous-acromiale de Duplay ou fosse articulaire de "de Sèze". C'est un espace de glissement, qui interpose par la bourse sous-acromiale, le

tendon du muscle supra-épineux et la surface osseuse antérieure de l'acromion.

La réduction de cet espace engendre des conflits sous-acromiaux, qui peuvent aboutir à une rupture de la coiffe des rotateurs par exemple.

2. 1. 1. 4. Les autres articulations du complexe

L'articulation acromio-claviculaire et l'articulation sterno-costo-claviculaire permettent des mouvements minimes mais indispensables pour la bonne mobilité du complexe de l'épaule. Il faut toujours vérifier leur bon fonctionnement lorsqu'un problème survient au niveau du complexe.

2. 1. 2. Les muscles abaisseurs

Les muscles abaisseurs sont divisés en deux groupes : les muscles de la coiffe des rotateurs, dont le rôle principal et le recentrage de la tête humérale, et les muscles abaisseurs longs qui ont un rôle secondaire dans ce mécanisme. Ces deux groupes travaillent de concert pour que les mouvements de l'articulation gléno-humérale soient harmonieux.

2. 1. 2. 1. Les muscles de la coiffe des rotateurs

Ce sont les « abaisseurs courts » car ils s'insèrent au plus proche de l'articulation gléno-humérale.

Leur groupe est composé du supra-épineux, du sub-scapulaire, de l'infra-épineux et du petit rond (cf. annexe I, fig. 11).

Leur origine s'étale sur toutes les faces de la scapula (fosse supra-épineuse, fosse infra-épineuse, fosse sub-scapulaire) et leur terminaison se fait sur le tubercule majeur de l'humérus en formant une nappe tendineuse.

Ils ont des insertions communes avec des ligaments et avec la capsule articulaire. Certains de ces muscles ont le même trajet que les ligaments qui pontent l'articulation :

- Faisceau supérieur du ligament coraco-huméral accolé à la face profonde du tendon du

muscle supra-épineux,

Faisceau moyen du ligament gléno-huméral qui est renforcé par le tendon du muscle sub-scapulaire.

La proximité des ligaments et des tendons de ces muscles forme un arc appelé « arc de Burkhead » qui est un renfort fibreux, en-dedans de l'insertion du tendon du supra-épineux. Cet arc fibreux qui est un renfort physiologique, s'insérant sur le trochiter, sert de point d'appui et de relais pour transmettre la contraction musculaire d'un muscle aux autres. [1]

2. 1. 2. 2. Les muscles abaisseurs longs

Ce groupe est composé de muscles ayant la même action que la coiffe des rotateurs mais qui s'insèrent plus à distance de la tête humérale.

La longue portion du biceps et du triceps, par leurs insertions en font partie, ainsi que le grand dorsal, le grand pectoral et le grand rond.

Leur action sur l'abaissement de la tête humérale est mise en jeu, de façon physiologique, lors de l'abduction dans le plan de la scapula, à partir de 50° environ. Ils sont utilisés, et reprogrammés pour une action automatique plus précoce, lorsque les muscles de la coiffe des rotateurs, qui se contractent eux automatiquement, sont trop faibles ou lésés et ne peuvent remplir leur rôle. Ils sont donc utiles lors de pathologies d'épaule et notamment de pathologies de la coiffe des rotateurs.

2. 2. Biomécanique

2. 2. 1. Le rythme scapulo-huméral [8, 5, 6]

Cette notion concerne l'abduction physiologique (dans le plan de la scapula). Il existe deux modes différents.

2. 2. 1. 1. Mode balistique de Gagey

C'est le rythme scapulo-huméral « normal » (fig. 1) utilisé lors d'une élévation sans

charge sur une épaule saine. Dans les premiers degrés seule l'articulation gléno-humérale est mobilisée en abduction, jusqu'à environ 45°, puis la scapula bascule en sonnette latérale en accompagnant l'abduction dans des degrés moindres. En fin d'amplitude, entre 150 et 180°, c'est le tronc qui s'incline du côté opposé.

Si ce mode est effectué en abduction stricte (c'est-à-dire dans le plan frontal pur), la coiffe des rotateurs, si elle fonctionne correctement, imprime un mouvement de rotation latérale pour libérer le trochiter du la voûte sous-acromiale. Si cette coiffe est déficitaire, cette rotation ne se fait pas et entraîne un conflit.

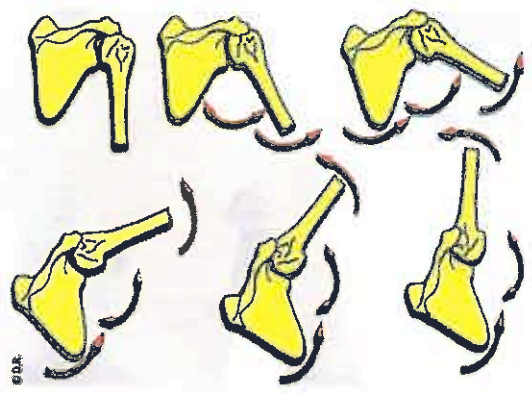

Figure 1 : rythme scapulo-huméral normal (appelé mode balistique par Gagey) [8]

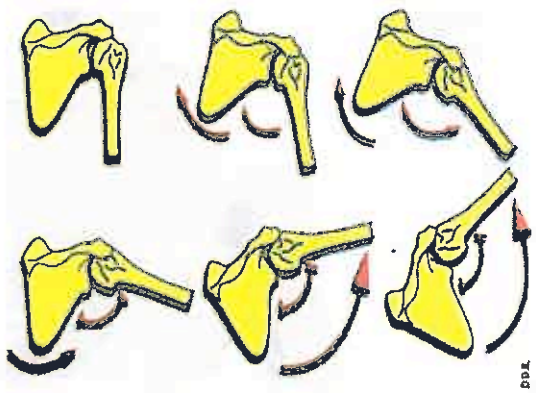

Figure 2 : rythme scapulo-huméral inversé (appelé mode dynamique par Gagey) [8]

2. 2. 1. 2. Mode dynamique

Il est aussi appelé mode inversé (fig. 2) car le début du mouvement se fait par une sonnette médiale de la scapula, puis reprend les mêmes temps que le premier mode. Cette sonnette médiale ouvre l'angle scapulo-huméral, ce qui revient à faire une abduction. Ce mouvement, conjugué à l'abaissement et l'antépulsion de la scapula, met la gléno-humérale en position optimale de travail car le bras de levier du deltoïde est optimal, le trochiter est effacé, la gravité décomprime l'espace sous-acromial et le mouvement d'abduction peut se faire sans conflit.

2. 2. 2. Stabilisation de l'articulation gléno-humérale

Les moyens de fixité passifs capsulo-ligamentaires sont incapables, à eux seuls, d'assurer la stabilité de l'articulation gléno-humérale, c'est pourquoi les muscles de la coiffe des rotateurs sont de véritables « ligaments actifs » qui les renforcent.

Ils forment un bonnet de protection qui coiffe la tête de l'humérus, permettant une action automatique permanente lors du mouvement, d'où leur nom (fig. 3).

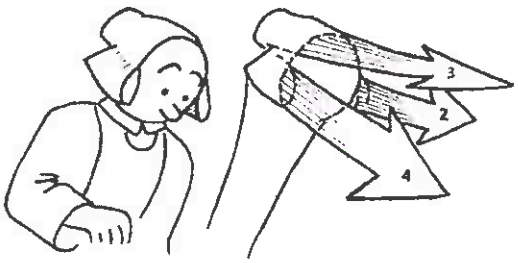

Figure 3 : les tendons de la coiffe des rotateurs forment une sorte de « coiffe de Bécassine » autour de la tête humérale. (2. Infra-épineux, 3. Supra-épineux, 4. Sub-scapulaire.) [5]

Ils ont, par ce fait, un rôle de coaptation de cette articulation. Lors de leur contraction, ils plaquent la tête humérale contre la glène, entraînant une pression négative intra-articulaire élevée quelque soit la position de l'articulation. Ils assurent ainsi une stabilité sans cesse adaptée.

2. 2. 3. Le recentrage actif de la tête humérale

C'est un des rôles principaux de la coiffe des rotateurs. Lors des mouvements de flexion et d'abduction, la tête humérale a tendance, par l'action du deltoïde, à s'ascensionner ce qui entraîne une butée du trochiter contre la face inférieure de l'acromion, en comprimant les structures de la voûte sous-acromiale, si aucun muscle ne l'en empêche.

Le supra-épineux, avec les autres muscles de la coiffe des rotateurs, tire sur le tubercule

majeur en-dedans ce qui amène un glissement de la tête humérale vers le bas, à tous moments, ce qui explique les centres instantanés de rotations.

3. PRESENTATION DU CAS

3. 1. Présentation du patient

Monsieur A., 57 ans, est retraité depuis 3 mois. Son parcours professionnel est basé sur le travail manuel, il a été travailleur dans les mines de charbon pendant plus de 20 ans jusqu'à leurs fermetures, puis est entré dans le BTP pour travailler sur les marteaux-piqueurs (cf. annexe IV mécanismes lésionnels).

Son contexte professionnel est donc prédisposant aux ruptures de coiffe.

Il vit seul car il est veuf depuis 3 ans et n'a pas d'enfants. Cette situation familiale a conduit à faire entrer Monsieur A., dès sa sortie de l'hôpital, dans le centre de rééducation L'ADAPT Thionis. Car vivant seul, il ne peut pas effectuer ses activités quotidiennes sans mettre en péril la pérennité de la réparation tendineuse. [9]

3. 2. Histoire de la maladie

Depuis plus de 15 ans Monsieur A. souffre de douleurs à l'épaule droite. Etant un travailleur manuel, il n'a pas tenu compte de ces douleurs et a continué à travailler.

En 2005, il se plaint de scapulalgies sans notion de traumatisme, ces douleurs deviennent de plus en plus invalidantes et insomniantes.

En mai 2008, il bénéficie d'une infiltration qui atténue les douleurs pendant 3 mois. Monsieur A. travaille à cette période.

En janvier 2009, le patient est maintenant retraité et commence à se soucier de son épaule, un arthroscanner confirme le diagnostic de rupture transfixiante du supra-épineux de 16 mm.

L'opération est fixée pour le 06 avril 2009.

3. 3. Compte rendu opératoire

L'abord chirurgical est antéro-externe de l'épaule. Le chirurgien ouvre de l'aponévrose du deltoïde et passe entre les fibres antérieures et moyennes. Il excise la bourse sous-acromiale et libère des adhérences au niveau de l'épaule. L'espace sous-acromial est très serré. Le chirurgien procède à une acromioplastie et une résection de ligament coraco-acromial. La plaie du supra-épineux est excisée puis suturée.

4. BILAN INITIAL (06/05/09) J+30

4. 1. Anamnèse

- Age : 57 ans,
- Latéralité : droitier,
- Profession : retraité, le patient avait des activités professionnelles multiples et contraignantes au niveau des épaules (mineur, voirie),
- Habitat : Propriétaire d'une maison, vit seul (veuf et sans enfants),
- Loisirs : marche tous les jours, piscine 1x par semaine,
- Antécédents médicaux : HTA, bronchite asthmatiforme, état pré-diabétique non traité, syndrome dépressif,
- Traitement médical : antalgiques, décontracturants,
- Histoire de la maladie : (cf. étude de cas) rupture transfixiante de la coiffe des rotateurs opérée le 06/04/09,
- Attentes du patient : Rentrer le plus vite possible chez lui.

Nous sommes à J+30 de l'opération et donc en phase de cicatrisation fragile.

4. 2. Inspection/Palpation

- Attitude du patient : Bras droit dans une écharpe, coude au corps, bras en rotation médiale.

L'épaule est surélevée par rapport au côté gauche. La tête est en légère inclinaison homolatérale. Le patient est en attitude antalgique.

- Amyotrophie : Générale du moignon de l'épaule (deltoïde), et des fosses supra et infra-épineuse.
- Contractures : des muscles, trapèze supérieur et moyen, des rhomboïdes, du biceps brachial, du triceps brachial et des épicondyliens.
- Cicatrice : face antérolatérale de l'épaule, de 7 cm. Non chaude, non rouge, adhérente à sa partie inférieure.

4. 3. Douleurs

Elles sont mesurées grâce à l'Echelle Visuelle Analogique :

- Au repos = 2, la douleur est peu importante car le patient est suivi médicalement.
- La nuit = 3, lorsque que le patient bouge sur son épaule opérée. les douleurs le réveillent également vers 4h du matin, ce qui fait penser à des douleurs de type inflammatoire.
- A la mobilisation et la palpation = 4 à type de tiraillement au niveau du moignon de l'épaule, et à la palpation des muscles contracturés.

4. 4. Amplitudes

4. 4. 1. Scapula

L'articulation scapulo-thoracique est hypomobile en abaissement, adduction et sonnette médiale.

4. 4. 2. Gléno-humérale

Les mesures sont faites le patient assis, avec un goniomètre de type Rippstein. Les mesures sont prises uniquement en passif compte tenu de la phase dans laquelle nous nous trouvons.

Flexion : 60°

Abduction : 60°

4. 4. 3. Autres articulations du complexe de l'épaule

L'articulation acromio-claviculaire et sterno-claviculaire ont une mobilité comparable au côté sain.

4. 4. 4. Autres articulations du membre supérieur

Comparativement au côté opposé, les articulations du coude, poignet et des doigts sont identiques.

4. 4. 5. Rachis cervical

Il est souple, il existe des douleurs de type tiraillement lors de l'inclinaison gauche. Ceci est dû aux contractures des muscles péri-scapulaires.

4. 5. Sensibilité

La sensibilité superficielle est comparable au côté sain à l'exception de la zone péri-cicatricielle qui est hypoesthésiée.

La sensibilité profonde n'est pas testée compte tenu de la phase passive où nous nous trouvons et car les douleurs à la mobilisation sont trop importantes.

4. 6. Bilan fonctionnel

Lors des AVJ le patient requière de l'aide pour la toilette du dos, de la tête et des bras, à l'habillage et la pose de l'écharpe. Il a également besoin d'aide pour couper sa viande lors des repas.

4. 7. Bilan psychologique

Le patient a tendance à ne pas suivre les consignes à la lettre, par exemple, nous sommes en phase de mobilisation passive uniquement pour ne pas tirer sur les sutures, et le patient ne maintient pas son bras avec son membre supérieur sain lorsqu'il n'a pas l'écharpe et a tendance à participer lors des mobilisations sensées être passives.

Le patient est à freiner.

4. 8. Bilan-diagnostic en masso-kinésithérapie

4. 8. 1. Déficiences

- De l'appareil cutané par l'adhérence de la cicatrice,
- articulaire car l'amplitude passive n'est pas totale,
- musculaire,
- sensitive, la sensibilité profonde ne peut pas être testée,
- douleur permanente au niveau des muscles du bras et péri-scapulaires.

4. 8. 2. Incapacités

- Du maintien postural du membre supérieur,
- à la préhension,
- aux activités de la vie quotidienne,
- à la résistance physique (le patient ne peut effectuer ses activités de la vie quotidienne sans les entrecouper d'une pause ou en un temps anormalement long).

4. 8. 3. Désavantage

- Social (M. A. est hospitalisé toute la semaine à l'ADAPT Thionis).

4. 9. Objectifs

- Obtenir des amplitudes fonctionnelles passives,
- diminuer les contractures,
- diminuer les douleurs à la mobilisation,
- obtenir une cicatrice souple et non adhérente.

5. TRAITEMENT

Le traitement commence 30 jours après l'opération, le patient est au centre depuis 3 semaines. Nous nous trouvons en phase « passive ». Cette phase dure en moyenne 6 semaines, le temps de la cicatrisation tendineuse.

La phase active peut commencer avec l'accord du chirurgien, donné à partir du 18/05/09. À ce moment, l'écharpe peut être progressivement enlevée.

Le patient bénéficie d'une intervention kinésithérapique bi-quotidienne d'une heure et d'1/2h de balnéothérapie le matin, 5 jours par semaine.

5. 1. Phase passive

5. 1. 1. Lutte contre la douleur et les contractures

5. 1. 1. 1. Massage

Selon les recommandations de la Haute Autorité de Santé (HAS), le massage apporte un bénéfice statistiquement significatif sur la douleur, la mobilité et la fonction. [6]

Par la chaleur occasionnée et les différentes techniques, le massage permet également de détendre les muscles contracturés.

Il peut se pratiquer en début de séance, pour avoir une prise de contact douce avec le patient, ou détendre la zone à mobiliser. Il peut également se pratiquer en fin de séance pour détendre les muscles qui sont sollicités lors de la séance et éviter ainsi d'éventuelles nouvelles contractures.

Le patient est, suivant la zone à traiter, en décubitus pour le complexe cervico-brachial, en latérocubitus pour un massage-mobilisation de la scapula.

5. 1. 1. 2. Electrothérapie

Elle est de type antalgique sur les muscles contracturés (long biceps, infra-épineux, triceps…).

La séance d'électrothérapie dure en moyenne 30 minutes et est proposée tous les jours au début du traitement jusqu'à ce que les douleurs dues aux contractures diminuent, puis sur demande du patient.

5. 1. 1. 3. Thermothérapie

La chaleur a des propriétés décontracturantes pour les muscles, c'est pourquoi nous installons une contention chauffante sous forme de parafango sur l'épaule du patient, débordant dans le dos lors des séances d'électrothérapie.

Nous l'utilisons en début de séance, pour détendre les muscles avant le massage et les mobilisations.

5. 1. 2. Lutte contre les adhérences de la cicatrice

5. 1. 2. 1. Massage

Le massage de la cicatrice se fait selon la technique du palper-rouler, le masseur-kinésithérapeute prend un pli de peau entre ses index et ses pouces pour le déplacer sans perdre le contact. La technique se fait sans interface comme de la crème pour que la prise soit sûre.

5. 1. 2. 2. Dépressothérapie

L'appareil de dépressothérapie consiste à faire appel à l'effet du vide créé à l'intérieur d'une ventouse permettant de décoller la peau du tissu sous-jacent. Il permet libérer les adhérences de la cicatrice lors du passage de la buse sur la zone problématique. La peau est ainsi mobilisée par aspiration et roulement. De ce fait, nous la décollons sans pincement ni pression de la ventouse.

Cette technique, conjuguée au palper-rouler manuel, est utilisée jusqu'à ce que la cicatrice ne soit plus adhérente.

5. 1. 3. Lutte contre le déficit articulaire

La priorité du traitement est de retrouver une mobilité, passive au début, puis active, dans toute l'amplitude articulaire possible.

La mobilisation active n'est commencée qu'après l'accord du chirurgien.

5. 1. 3. 1. Mobilisation de la scapula

La mobilité de la scapula est primordiale dans les mouvements de l'épaule car après les opérations de l'épaule, elle devient hypomobile.

Le patient est en latérocubitus, sur le côté sain. Le masseur-kinésithérapeute est face à lui et maintient le bras du patient dans son pli du coude. Une main empoigne la pointe de la scapula, l'autre englobe son angle supéro-latéral.

Le masseur-kinésithérapeute imprime à la scapula des mouvements d'élévation et d'abaissement, d'abduction et d'adduction, de sonnette latérale et médiale ainsi que des mouvements de circumduction.

Cette position est également propice aux massages-mobilisations de la zone péri-scapulaire, pour détendre les muscles contracturés comme le trapèze supérieur, les rhomboïdes et l'infra-épineux.

5. 1. 3. 2. Mobilisation passive de l'articulation gléno-humérale

L'abduction, dans un plan frontal pur, n'est pas une mobilité fonctionnelle car limitée par la mise en tension tendineuse du ligament gléno-huméral inférieur. Elle est donc à éviter car reproductrice d'un contact sous-acromial. [11]

Le patient est en décubitus ou semi-assis, un coussin sous les genoux pour détendre la chaîne postérieure, un petit coussin sous la tête pour ne pas gêner la mobilisation.

Le masseur-kinésithérapeute place une main en berceau pour mobiliser et une main sur le moignon de l'épaule pour vérifier l'élévation du moignon.

Le masseur-kinésithérapeute mobilise dans le plan de la scapula (environ 30° par rapport au plan frontal).

5. 1. 3. 3. Arthromoteur

Une demi-heure par jour, le patient est installé dans un arthromoteur spécial membre supérieur (fig. 4). Cet appareil mobilise l'épaule dans une amplitude donnée. Ses atouts résident dans le fait que le mouvement peut se faire sur une longue durée (30 minutes) et que la fluidité du mouvement, notamment en fin d'amplitude, soit bien supportée par le patient.

Figure 4 : mobilisation passive sur arthromoteur

5. 1. 3. 4. Auto-mobilisations passives

Les auto-mobilisations sont à apprendre le plus tôt possible au patient.

Au départ, le masseur-kinésithérapeute reste à ses côtés pour diriger et corriger le patient. Le patient doit les réaliser plusieurs fois par jour, en petite quantité pour éviter de fatiguer le côté opéré mais aussi le côté sain.

5. 1. 3. 4. 1. Auto-mobilisation passive en flexion

Le patient est assis sur une chaise face à une table. Une serviette, ou tout objet pouvant glisser facilement sur la surface est posé devant lui (fig. 5).

Le patient pose ses deux mains sur l'interface, s'aidant du membre supérieur sain pour lever le membre supérieur opéré.

C'est le membre supérieur sain qui travaille, le membre supérieur opéré ne fait que suivre le mouvement de la serviette. Le patient amène la serviette vers le bord opposé de la table.

Ce mouvement permet de mobiliser l'épaule en flexion, le patient contrôle l'amplitude et la douleur.

Figure 5 : auto-mobilisation en flexion sur table

5. 1. 3. 4. 2. Auto-mobilisation passive en décubitus [11]

Le principe est le même que lorsque le patient est assis.

Le patient est en décubitus, les membres inférieurs pieds sur table ou un coussin sous les genoux pour détendre la chaîne postérieur et éviter les compensations lombaires.

Le patient entrecroise ses mains, les paumes ne sont pas serrées pour ne pas contracter les adducteurs. Les coudes ne sont pas tendus au départ du mouvement pour les mêmes raisons car cela respecte le plan fonctionnel d'élévation.

Le masseur-kinésithérapeute lui montre comment il doit se mobiliser et, pour les premiers mouvements, reste près de lui pour corriger les éventuels défauts. Le patient amène, par son membre supérieur sain, ses bras vers le plafond, puis vers l'arrière.

En fin d'amplitude, lorsque le patient ressent qu'il ne peut pas aller plus loin, le masseur-kinésithérapeute demande au patient de tendre les coudes, ce qui augmente l'étirement.

Le retour du mouvement doit se faire en fléchissant les coudes afin de diminuer le bras de

levier et la mise en tension musculaire en excentrique de la coiffe des rotateurs.

5. 1. 4. Renforcement musculaire

Nous sommes en phase passive, le temps de la cicatrisation tendineuse, tout travail actif de la gléno-humérale met en jeu la coiffe des rotateurs et tracte sur la suture. Il est donc proscrit de faire du travail actif des muscles entourant l'articulation. Néanmoins, il est possible de travailler les muscles à distance comme les muscles de la main, du poignet et du coude. Les muscles stabilisateurs de la scapula peuvent être travaillés également.

La scapula est hypomobile car elle est immobilisée dans l'écharpe, si les muscles péri-scapulaires ne sont plus sollicités, lors de la phase active ils ne seront plus endurants. C'est pourquoi il ne faut pas faire un « renforcement » à proprement dit mais un entretien de ses muscles. Cet exercice permet également au patient de garder en mémoire son schéma corporel et de ne pas perturber le rythme scapulo-huméral qui n'est plus utilisé pour le moment. Il est utile pour éviter la rétraction des muscles scapulo-huméraux et scapulo-thoraciques qui sont en course interne à cause du bras en écharpe (c'est-à-dire collé au corps).

Le patient est assis sur une chaise, les épaules basses. Sans les relever, il doit serrer les scapulas. Contraction de 6 secondes, pause de 6 secondes, par 3 séries de 10 contractions.

5. 1. 5. Balnéothérapie

Pendant cette phase passive, Monsieur A. est accompagné par un masseur-kinésithérapeute qui le prend en charge dans l'eau.

Le masseur-kinésithérapeute peut, dans cette eau chaude qui détend la musculature, mobiliser l'articulation gléno-humérale en diminuant les douleurs, dues aux contractures musculaires, et donc augmenter l'amplitude acquise en séance de rééducation à sec.

Le patient peut également marcher dans l'eau en détendant son bras et en replaçant son épaule en position basse. Cet exercice permet au patient de redécouvrir son schéma corporel en

sentant l'eau sur tout son membre supérieur alors qu'il est enfermé dans une écharpe depuis l'opération.

5. 1. 6. Remplacement de l'écharpe

Avant le début de la phase active (13/05/09), et sur accord du médecin rééducateur, la première écharpe (fig. 6) fut remplacée par une écharpe coude au corps mais maintenant aussi bien le membre supérieur (fig. 7). Elle est plus fine mais est accompagnée d'une bande rigide qui fait le tour du tronc de monsieur A. et maintient son bras contre son tronc.

Figure 6 : gilet de contention de d'immobilisation

Figure 7 : écharpe coude au corps

5. 2. Phase active

Cette phase débute avec l'accord du chirurgien, pour monsieur A. elle commence le 18/05/09.

Dans cette phase, les techniques de lutte contre les adhérences de la cicatrice et de lutte contre les contractures et les douleurs sont les mêmes que dans la phase précédente.

L'écharpe maintenant le membre supérieur opéré peut être enlevée progressivement par sevrage.

5. 2. 1. Sevrage de l'écharpe

A partir du 30/05/09, le renfort de cette écharpe est ôté le jour, mais il est conservé la nuit pour maintenir l'épaule en place.

Après le 05/06/09, cette écharpe est enlevée la journée, le chirurgien accepte qu'il la garde si cela le rassure. Monsieur A. l'enlève toute la journée et la nuit, sauf lors de marches longues quand il sort les week-ends.

5. 2. 2. Auto-mobilisations

Les auto-mobilisations passives, déjà acquises dans la phase précédente, sont utilisées à présent comme des exercices d'échauffement articulaire avant de passer aux exercices actifs.

5. 2. 2. 1. Pendulaire

Cet exercice est à effectuer en début de séance, il permet une décompression de l'articulation gléno-humérale et une détente des muscles péri-articulaires.

Le patient est debout, penché en avant (fig. 8) ou en procubitus.

Il faut le faire 30x dans un sens et 30x dans l'autre en petits cercles excentriques, du plus petit au plus grand.

Le patient utilise le plus petit poids possible pour que le membre supérieur soit détendu mais que cela n'entraîne pas de contraction réflexe.

Figure 8 : auto-mobilisation pendulaire

5. 2. 2. 2. Abaisseurs longs

La contraction des muscles abaisseurs longs provoque un abaissement de la tête humérale avec recentrage actif. Ces muscles sont mis en jeu physiologiquement lors de l'abduction à partir de 50° environ.

Cet exercice permet d'obtenir la contraction précoce de ces muscles, dès les premiers degrés lors du mouvement d'abduction. Le travail volontaire est ensuite automatisé pour que ces muscles soient mis en jeu dans toute l'amplitude du mouvement et surtout au début, ce qui évite une ascension de la tête humérale.

Le patient est assis sur une chaise, l'épaule droite est en légère flexion et abduction (environ 20° de chaque). Le patient doit, sans abaisser son épaule ou faire une inclinaison de tronc, recruter ses abaisseurs longs.

Pour cela nous demandons au patient de pousser avec son coude fléchit, dans la main du masseur-kinésithérapeute, en faisant un mouvement vers le bas (fig. 9).

Puis quand le mouvement est acquis, le patient peut le faire seul, coude tendu, main posée sur un ballon de Klein, ou également le coude sur une table, appuyant sur un coussin mou.

Le patient fait 5 séries de 10 contractions le matin et l'après-midi.

Figure 9 : travail des abaisseurs longs

5. 2. 2. 3. Auto-mobilisation en décubitus

Le patient est en décubitus, les mains sur le ventre, les pieds sur la table ou un coussin sous les genoux pour détendre la chaîne postérieure.

Pour les premières fois, le masseur-kinésithérapeute est à côté du patient pour lui donner les consignes et le corriger, puis le patient peut le faire seul, lorsque les consignes sont acquises.

Le patient maintient son membre supérieur opéré par son membre supérieur sain et l'amène au zénith : en position allongée l'amplitude de l'épaule est de 90°. Suivant les possibilités du patient, nous pouvons incliner le dossier pour que l'amplitude soit plus grande mais en gardant pour position finale le bras vertical. Car c'est dans cette position que les surfaces articulaires sont en congruence et que les muscles de la coiffe des rotateurs, et notamment le supra-épineux, sont en course interne (cf. annexe III).

Pour commencer le patient doit maintenir cette position en lâchant son membre supérieur opéré tout en gardant sa main saine proche en cas de douleur ou de difficulté à accomplir l'exercice (fig. 10).

En progression, lorsque le maintien statique est acquis le patient peut commencer à redescendre son membre supérieur vers son ventre avec sa main saine toujours en protection.

En effet pour retravailler un muscle de la coiffe des rotateurs opéré, il faut commencer par le travail statique, qui ne tire pas sur la suture tendineuse.

Figure 10 : travail statique, membre supérieur à la vertivale

5. 2. 3. Balnéothérapie

Lors de cette phase, la balnéothérapie devient elle aussi active. Le patient peut exécuter les mêmes exercices que lors des séances de masso-kinésithérapie.

Il existe également d'autres exercices spécifiques (cf. annexe V, tab. II).

5. 2. 4. Ergothérapie

Monsieur A. bénéficie également d'une heure d'ergothérapie par jour.

Le patient apprend à replacer les exercices fait en masso-kinésithérapie dans le contexte de la vie courante.

L'un des exercices proposés est, le membre supérieur en suspension pour diminuer le travail à fournir, de déplacer des objets d'un bout à l'autre d'un plan incliné. En masso-kinésithérapie, l'exercice est semblable, sur un plan horizontal, avec une balle à rouler sur toute la surface de la table.

Un autre exercice consiste à écraser un morceau de pâte à modeler avec le talon de la main, cet exercice est similaire à celui, plus strict, des abaisseurs longs.

6. BILAN FINAL (19/06/09) j+75

6. 1. Inspection/Palpation

Le patient n'a plus d'écharpe que ce soit le jour ou la nuit.

- Attitude spontanée : le patient garde son bras le long du corps, coude tendu, le balancement du bras droit lors de la marche n'est pas retrouvé. L'épaule est basse.
- Amyotrophie : localisée aux fosses supra et infra-épineuses.
- Contractures : du biceps brachial et du deltoïde postérieur ce qui entraîne des difficultés à faire une élévation du bras.
- Cicatrice : non adhérente, non rouge, non chaude.

6. 2. Douleurs

- Au repos = 0, le patient à diminuer ses doses médicamenteuses et n'en prend qu'à la demande.
- La nuit = 1, lorsqu'il se tourne du côté droit.
- En activité = 3 lors des mouvements actifs,

  = 4 lors de la palpation des muscles contracturés.

6. 3. Amplitudes

6. 3. 1. Scapula

En mobilisation passive, la scapula est mobile dans toutes les amplitudes permises. Le rythme scapulo-huméral est perturbé. En effet, la scapula droite a tendance à partir en sonnette latérale plutôt que du côté gauche.

6. 3. 2. Amplitudes passives

Les amplitudes sont prises dans le complexe de l'épaule et dans l'articulation gléno-humérale, en position assise, selon de Bruner :

- F/E : 100/0/40 (amplitudes du complexe),
- F/E : 70/0/10 (dans la gléno-humérale pure),
- abduction : 50°,
- rotation latérale : 15°, la mesure s'est faite en position RE1 (coude au corps) car le patient n'arrive pas à maintenir son bras que ce soit en flexion ou abduction à 90°. Le mouvement est interrompu par la douleur au niveau du deltoïde postérieur,
- rotation médiale : elle est appréciée par le fait que le patient arrive à placer sa main dans son dos.

6. 3. 3. Amplitudes actives

Elles sont prises dans la même position, ce sont les douleurs qui arrêtent le

mouvement.

- F/E : 80/0/30.
- Abduction : 70°.
- Rotation latérale : 10°.

6. 4. Force musculaire

Elle ne peut pas encore être évaluée avec précision compte tenu des douleurs lors de la mobilisation active.

6. 5. Sensibilités

La sensibilité superficielle comparable au côté sain, la zone péri-cicatricielle n'est plus hypoesthésiée.

La sensibilité profonde n'est pas perturbée que ce soit dans les amplitudes permises de l'épaule ou les autres articulations du membre supérieur droit.

6. 6. Bilan fonctionnel

6. 6. 1. Aires de July

Le mouvement main-bouche est possible sans compensation, coude au corps.

Au-dessus du nez, la flexion de tête devient une compensation importante.

Les mouvements au niveau de la ceinture sont acquis, la position main-dos est obtenue avec le pouce en L3.

Les mouvements passant la ligne médiane, au niveau de l'épaule et au-dessus sont impossibles.

6. 6. 2. Activités de la vie journalière

Le patient peut faire sa toilette seul à l'exception du shampoing.

Il s'habille seul avec des compensations, sans mettre en danger son épaule opérée.

Pour le repas, M. A. arrive à couper la viande si elle est tendre de la main droite, à beurrer les

tartines et à couper le pain. Par contre pour le mouvement fourchette-bouche, il utilise toujours sa main gauche.

6. 7. Bilan-diagnostic en masso-kinésithérapie

6. 7. 1. Déficiences

- Articulaire, les amplitudes articulaires ne sont pas complètes,
- musculaire,
- à la douleur, en activité.

6. 7. 2. Incapacités

- Du maintien postural du membre supérieur,
- à la préhension,
- aux activités de la vie quotidienne, dans une proportion moindre qu'au début de la rééducation,
- à la résistance physique.

6. 7. 3. Désavantage

- Social car il est toujours hospitalisé mais a des permissions de sortie le week-end.

7. DISCUSSION

Monsieur A. a progressé, tant sur le plan de l'amplitude passive, que sur la fonctionnalité de son membre supérieur droit, en deux mois.

Nous avons dû parer ses nombreuses douleurs et contractures qui ont ralenti les progrès possibles car le patient était plutôt volontaire et en faisait plus que son corps pouvait le supporter. Nous avons dû plusieurs fois, le freiner.

La récupération des amplitudes actives n'est pas totale par rapport au stade où nous sommes mais ceci est dû au fait que le patient avait une pathologie de la coiffe des rotateurs depuis

plusieurs années. Nous ne connaissons pas ses amplitudes articulaires avant l'opération mais nous supposons qu'elles devaient déjà être diminuées. De plus, le patient n'a pas bénéficié de masso-kinésithérapie préopératoire.

Le recentrage actif est acquis en statique mais n'est pas encore tout à fait assimilé en actif. Le patient ne contrôle plus son épaule après 60° et laisse son moignon se lever. Des efforts sont encore à fournir.

Des exercices de renforcement sont à prévoir lorsque les amplitudes actives seront suffisantes et non douloureuses.

L'évolution est néanmoins favorable, en sachant qu'une opération de la coiffe des rotateurs ne permet pas de trouver entièrement la fonctionnalité du membre supérieur comme elle l'était avant la rupture. Il faut, au moins 6 mois pour que les activités de la vie quotidienne, plus contraignantes comme la conduite automobile, deviennent fluides et sans gêne (cf. annexe II, tab I).

Monsieur A. étant retraité, il ne devra pas passer par une adaptation du plan de travail ou dans son cas plus probablement une réorientation professionnelle.

8. CONCLUSION

Les études randomisées, et avec des niveaux de preuves importants, sont rares sur le cas des ruptures de coiffe opérés.

La Haute Autorité de Santé, a publié des recommandations sous la forme d'un tableau concernant les programmes et objectifs de rééducation, en fonction de la phase de la prise en charge, pour les patients opérés d'une rupture de coiffe.

Des études sont encore à mener, car il en existe peu dans le monde scientifique et aucune en France, pour avoir la preuve que les techniques employées sont optimales.

BIBLIOGRAPHIE

1. **BLETON R.** – Faut-il encore réparer la coiffe des rotateurs ? – Kiné Scientifique, Novembre 2003, n°438, p. 43 - 48.
2. **BLETON R.** – Tendinopathies de la coiffe des rotateurs : physiopathologie. – Kiné Scientifique, Octobre 2006, n°470, p.5 - 12.
3. **CODINE P., POCHOLLE M., HERISSON C.** – Mécanismes de stabilisation de l'épaule. – Kinésithérapie les annales, Juillet 2003, n°19, p.11 - 27.
4. **CORDESSE G.** – Naissance d'une recommandation de la HAS : critères de suivi en rééducation et orientation en ambulatoire ou en SSR après chirurgie des ruptures de la coiffe des rotateurs et arthroplasties d'épaule. – kinésithérapie la revue, Avril 2009, n°88, p. 22 - 27.
5. **DUFOUR M., PILLU M.** – Biomécanique fonctionnelle : membres, tête, tronc – Paris : Masson, 2005. – 568 p.
6. **GOUILLY P.** – les recommandations de l'HAS dans les tendinopathies de la coiffe des rotateurs. – Kiné scientifique, Octobre 2006, n°470, p.27 - 28.
7. **MARC T., GAUDIN T., LACAZE F., TEISSIER J.** – le traitement fonctionnel des ruptures de coiffe : indications et limites. – Kiné scientifique, Novembre 2003, n°438, p. 49 - 50.
8. **MARC T., GAUDIN T., TEISSIER J.** – Bases biomécaniques de la rééducation des tendinopathies de la coiffe des rotateurs. – Kiné Scientifique, Juin 2008, n°489, p. 5 - 9.

9. **MARC T., GAUDIN T., TEISSIER J.** – Rééducation après réparation de la coiffe des rotateurs, facteurs influençant le résultat fonctionnel à 2 ans. – Kinésithérapie la revue, Mai 2009, n°89, p. 36 - 44.
10. **NOVE-JOSSERAND L., GODENECHE A., NOEL E., LIOTARD P-J., WALCH G.** – pathologie de la coiffe des rotateurs. – EMC – Elsevier Masson SAS, 2008, 17p.
11. **PADEY A., LIOTARD J-P.** – la rééducation de l'épaule : la souplesse avant tout. – Profession kinésithérapie, Avril-mai-juin 2004, n°3, p.5 - 8.
12. **PETITDANT B., GOUILLY P.** – Comprendre la kinésithérapie en rhumatologie. – Paris : Masson, 2006. 318p.

ANNEXES

ANNEXE I

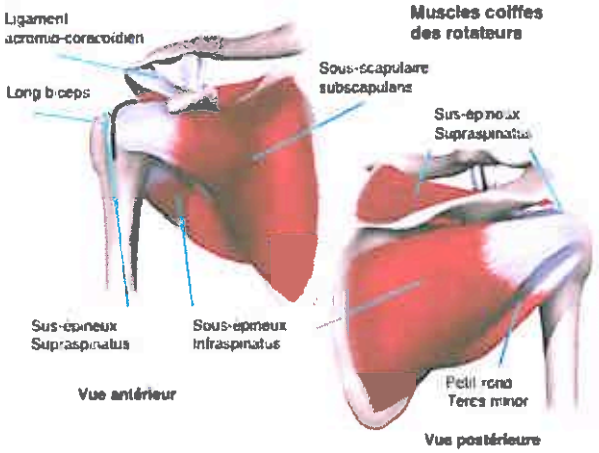

Figure 11 : les muscles de la coiffe des rotateurs

Figure 12 : l'articulation gléno-humérale

et l'espace sous-acromial

ANNEXE II

Tableau I : Programmes de rééducation après chirurgie de la coiffe des rotateurs (ou arthroscopie). [4]

Phase de rééducation	Objectifs principaux	Indications	Résultats attendus et critères d'arrêt
Préopératoire	Informer Restaurer la mobilité passive Apprendre à réaliser les automobilisations	Chirurgie programmée Raideur préopératoire	Restauration des amplitudes subnormales Adaptation du patient aux conditions postopératoires
Postopératoire initiale Dès l'intervention Durée selon structures anatomiques réparées (décision chirurgicale)	Restaurer la mobilité passive Solliciter la contraction des muscles non réparés Surveiller l'évolution (dispositif de soutien, douleur, complications)	Tout patient	Mobilité passive subnormale en constante progression
Postopératoire secondaire Dès la fin du délai d'immobilisation relative et accord du chirurgien ou du médecin MPR pour mise en œuvre du travail actif	Sevrer le port du dispositif de soutien du bras Restaurer la mobilité active contre pesanteur Restaurer à 3 mois la fonction du membre supérieur dans toutes les activités de la vie quotidienne de type sédentaire, hors activités contre résistance	Tout patient	Amplitudes passives et actives indolores, réalisées selon schéma physiologique permettant l'obtention d'une indépendance fonctionnelle compte tenu du contexte et projet du patient Arrêt au plus tard: fin du 4e mois, sauf complications
Postopératoire tertiaire À partir de la fin du 4e mois si réparation tendineuse	Restaurer progressivement les activités physiques et professionnelles antérieures, y compris les activités en force Réadapter le patient à l'effort et au geste professionnel ou sportif spécifique	Uniquement si la reprise d'activités antérieures exige des capacités physiques maximales	Reprise de l'activité professionnelle, sportive ou de loisirs possible Arrêt de la progression des fonctions musculaires ou fonctions relatives au mouvement Arrêt au plus tard: fin du 6e mois

ANNEXE III

La Zéroposition

C'est la position dans laquelle le bras en abduction à 150°, l'abduction se faisant dans le plan de la scapula. C'est la position de base de la rééducation tendineuse de l'épaule. L'obtention de la zéroposition est l'objectif minimal à atteindre prioritairement. [11]
En effet cette position évite les conflits ostéo-articulaires et tendineux. Il existe une congruence parfaite des surfaces articulaires. Les tendons des muscles de la coiffe des rotateurs sont en course interne, en tension minimale et donc en position de protection. Il est alors possible de travailler ses muscles en contraction (à la seule condition que le travail dynamique soit autorisé par le chirurgien).
Cette position est aussi retrouvée lorsque le bras est au zénith, les surfaces articulaires, quelque soit la position de l'articulation, sont plus congruentes. Les tendons et les ligaments sont en position de protection. Il est alors possible de travailler les muscles en contraction même si l'amplitude articulaire n'est pas suffisante.

Figure 13 : la zéroposition

ANNEXE IV

Mécanisme lésionnel [10]

Contexte dégénératif

Il existe beaucoup de théories concernant la dégénérescence des tendons de la coiffe des rotateurs.

Facteurs intrinsèques

A la face profonde du tendon du muscle supra-épineux, existe une zone d'hypovascularisation, cette zone est plus fragile que les autres et dégénère donc plus vite. Le vieillissement est différent en fonction des couches du tendon, il est plus rapide à sa face profonde. Les modifications biologiques liées à l'âge, sont d'autant de facteurs intrinsèques allant dans le sens inévitable de la lésion tendineuse, que se soit des lésions partielles profondes ou de type dissection lamellaire.

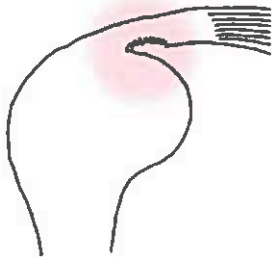

Figure 12 : Lésion profonde du tendon du muscle supra-épineux [12]

Mais ceci n'explique pas les lésions transfixiantes. Il faut donc chercher plus loin.

Facteurs extrinsèques

Lors du mouvement d'élévation du bras, le tendon du muscle supra-épineux entre en contact, par l'intermédiaire du trochiter, avec la partie antérieure de l'acromion. Ce contact est physiologique, sauf si l'épaisseur de ce tendon est modifiée (par une tendinopathie), l'action de la coiffe des rotateurs est modifiée (déséquilibre musculaire), la structure osseuse est altérée (bec acromial trop aiguisé, enthésophytes) ou le mouvement est répété un grand nombre de fois dans la journée, alors un conflit mécanique avec l'acromion peut exister. Ce qui a pour conséquence un conflit acromial qui détériore le tendon à sa face superficielle.

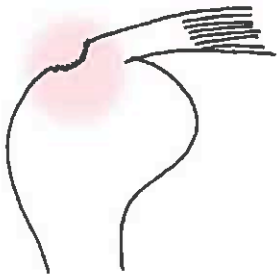

Figure 13 : Lésion de la face superficielle du tendon du muscle supra-épineux. [12]

Ces deux mécanismes intrinsèque et extrinsèque sont complémentaires et peuvent expliquer les lésions transfixiantes du tendon du muscle supra-épineux sans traumatisme.

Si cette lésion n'est pas diagnostiquée tout de suite les autres tendons de la coiffe des rotateurs peuvent être atteints.

Contexte micro-traumatique

La lésion tendineuse est la conséquence de la répétition à grande échelle d'un geste spécifique provoquant un contact entre le tendon et l'acromion. C'est ce qu'on appelle un conflit mécanique direct.
Ces gestes répétitifs peuvent survenir lors de la pratique d'un sport (mouvement d'armée du bras) ou dans un contexte professionnel manuel (par des mouvements répétitifs au dessus de la tête ou des vibrations).

Contexte traumatique

La coiffe des rotateurs peut également être lésée ou même rompue lors d'une chute pour les personnes âgées, ou d'un choc violent. Mais ce n'est pas le sujet que nous allons traiter ici.

ANNEXE V

Tableau II : Exercices de balnéothérapie

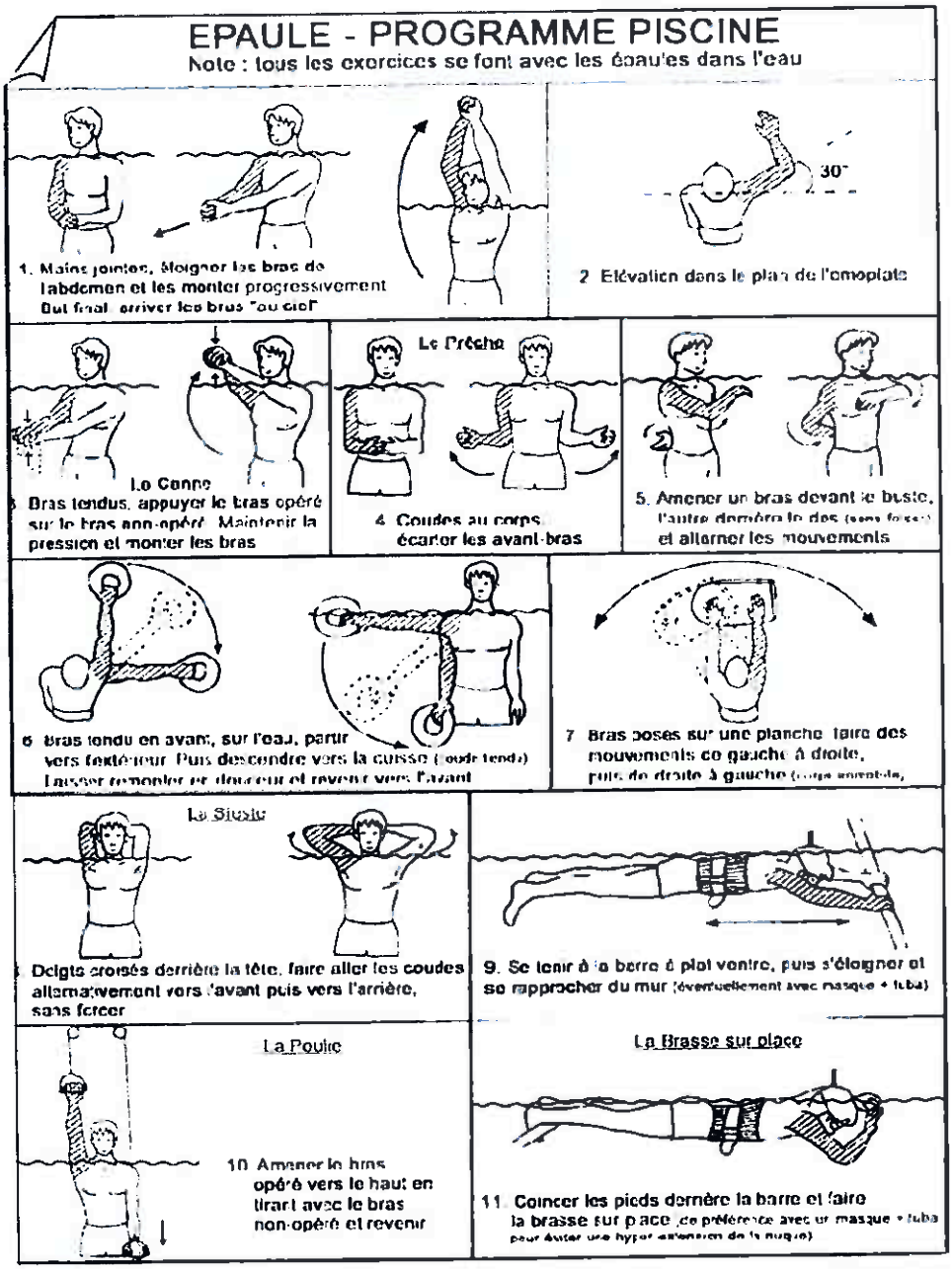

Au début de la phase active, le patient effectue les exercices 1,2 et 3. L'exercice 4 occasionnant des douleurs est reporté.

RESUME

Monsieur A., retraité, présente depuis des années des douleurs au niveau de son épaule droite. Ses différents métiers, tous utilisant la puissance et la force des membres supérieurs, ont conduit à une rupture de la coiffe des rotateurs.

Ce mémoire retrace deux mois de son passage dans un centre de rééducation après une chirurgie réparatrice de cette rupture.

Sa rééducation s'effectue selon deux principes :

- le rythme scapulo-huméral, perturbé à cause de l'immobilisation dans l'écharpe, qui doit être retrouvé,
- la coiffe des rotateurs à suppléer grâce aux abaisseurs longs.

Ces deux principes permettront, au final, de retrouver des mouvements harmonieux dans le complexe de l'épaule.

Mots clés : coiffe des rotateurs opérée, rythme scapulo-huméral, muscles abaisseurs.