MINISTÈRE DE LA SANTÉ
RÉGION LORRAINE
INSTITUT LORRAIN DE FORMATION EN MASSO-KINÉSITHÉRAPIE
DE NANCY

MASSO-KINÉSITHÉRAPIE EN CHIRURGIE CARDIAQUE

PRISE EN CHARGE D'UN PATIENT OPÉRÉ D'UN TRIPLE PONTAGE CORONARIEN.

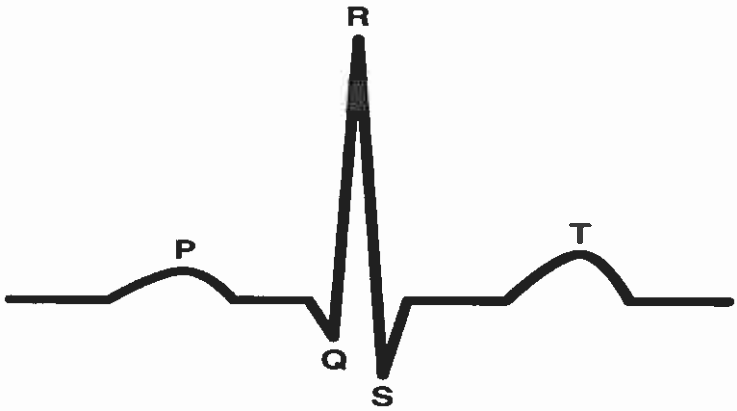

Mémoire présenté par **Alexandre FERRY**
étudiant en 3ème année de masso-kinésithérapie
en vue de l'obtention du Diplôme d'État
de Masseur-Kinésithérapeute.
2009-2010.

SOMMAIRE :

	Pages
1. INTRODUCTION :	**1**
1.1. PRÉSENTATION GÉNÉRALE DU CAS :	1
1.2. RAPPELS :	2
1.2.1. Vascularisation du cœur.	2
1.2.2. Mécanisme de l'ischémie.	2
1.2.3. Physiopathologie de l'ischémie myocardique.	3
1.2.4. Syndrome coronarien aigu.	3
1.2.5. Pontage aortocoronaire.	4
1.2.6. Complications respiratoires après chirurgie cardiaque.	5
1.2.7. Autres complications post chirurgicale.	6
2. PRISE EN CHARGE PRÉ-OPÉRATOIRE :	**6**
2.1. BILAN D'ENTRÉE :	6
2.1.1. Le relaté :	6
2.1.2. L'observé :	8
2.1.3. Le mesuré :	9
2.2. BILAN DIAGNOSTIC KINÉSITHÉRAPIQUE :	10
2.3. OBJECTIF DE LA PRISE EN CHARGE :	10
2.4. TRAITEMENT MASSO-KINÉSITHÉRAPIQUE :	11
2.4.1. Techniques préventives :	11
2.4.2. Éducation thérapeutique :	15

2.4.3. Exercices adaptés aux troubles ventilatoires obstructifs du patient : 15

3. PRISE EN CHARGE POST-OPÉRATOIRE (J+1 à J+3) : 16

3.1. BILAN À J+1 : 16

3.1.1. Le relaté : 16

3.1.2. L'observé : 17

3.1.3. Le mesuré : 18

3.2. BILAN DIAGNOSTIC KINÉSITHÉRAPIQUE : 18

3.3. OBJECTIF DE TRAITEMENT : 19

3.4. TRAITEMENT MASSO-KINÉSITHÉRAPIQUE : 20

3.4.1. Lutte contre l'encombrement bronchique : 20

3.4.2. Lutte contre les douleurs : 21

3.4.3. Début de la lutte contre les troubles ventilatoires restrictifs : 21

4. PRISE EN CHARGE POSTOPÉRATOIRE (J+3 à J+7) : 22

4.1. BILAN À J+3 : 22

4.1.1. Le relaté : 22

4.1.2. L'observé : 23

4.1.3. Le mesuré : 23

4.2. BILAN DIAGNOSTIC KINÉSITHÉRAPIQUE : 24

4.3. OBJECTIFS DE LA PRISE EN CHARGE : 24

4.4. TRAITEMENT MASSO-KINÉSITHÉRAPIQUE : 25

4.4.1. Diminuer le trouble ventilatoire restrictif : 25

4.4.2. Favoriser le retour à l'autonomie : 25

4.5. BILAN DE SORTIE : 26

4.5.1. Le relaté : 26

4.5.2. L'observé : 26

4.5.3. Le mesuré : 27

4.5.4. Bilan diagnostic kinésithérapique : 27

5. DISCUSSION : 27

6. CONCLUSION : 29

RÉSUMÉ

Ce travail relate la prise en charge masso-kinésithérapique en secteur hospitalier d'un patient ayant subi un triple pontage coronarien. Cette chirurgie étant planifiée, le patient nommé Mr. D a bénéficié d'une prise en charge préopératoire, suivie comme il est d'usage par une prise en charge postopératoire classique. Les objectifs majeurs de cette prise en charge sont de prévenir l'apparition de complications (notamment respiratoires) et de redonner au patient son autonomie le plus rapidement possible.

La prise en charge dure seulement 10 jours. Nous détaillerons comment se déroule la rééducation de ce patient durant les différentes étapes de son hospitalisation, puis nous analyserons les difficultés rencontrées et les résultats obtenus en les confrontant aux données retrouvées dans la « littérature ». Cette étude de cas clinique nous permettra ainsi de définir et d'analyser la place et le rôle du masso-kinésithérapeute dans le domaine de la chirurgie cardiaque.

Mots clés : chirurgie cardiaque, prévention, complications respiratoires.

1. INTRODUCTION :

1.1. Présentation générale du cas:

Il ressort au vu des dernières données sur les causes de décès publiées par l'Organisation Mondiale de la Santé (OMS), que sur 50 millions de morts par an, les cardiopathies ischémiques sont la première cause de décès dans le monde (6.2 millions de décès coronaires) *(5)*. Selon l'institut national de veille sanitaire en France, la mortalité coronaire a concerné pour l'année 2006, 38 806 sujets. L'un des traitements chirurgicaux en dernier recours d'une cardiopathie ischémique est le pontage coronarien. Il est à souligner que le nombre d'interventions n'a cessé d'augmenter depuis les vingt dernières années. Le protocole d'accompagnement de ces interventions n'a cessé de s'améliorer et la rééducation en fait pleinement partie. L'OMS décrit quatre phases dans la rééducation cardiaque : la phase 0 qui est préopératoire, la phase 1 qui est hospitalière et les phases 2 et 3 qui sont des phases de réentrainement à l'effort et de maintien des acquis. A travers l'étude d'un cas clinique, nous nous proposons de détailler la prise en charge masso-kinésithérapique durant les phases 0 et 1, et ainsi présenter la place du kinésithérapeute en service de chirurgie cardiaque. Le patient, présenté dans ce mémoire, est atteint d'un syndrome coronarien aigu, il est prévu qu'il passe au bloc opératoire pour un triple pontage des artères coronaires. Il rentre à l'hôpital de Bon Secours de Metz le 11/10/09, en vue d'une opération prévue le 14/10/09. Nous nous proposons, dans un premier temps, de décrire les aspects anatomiques et physiopathologiques de ce cas clinique et ensuite dans un second temps nous détaillerons la prise en charge masso-kinésithérapique préopératoire, puis postopératoire. Enfin nous discuterons de la prise en charge effectuée et des problèmes rencontrés et nous confronterons notre prise en charge avec les différentes prises en charge que l'on peut retrouver dans la littérature.

1.2. Rappels :

1.2.1. Vascularisation du cœur

Le cœur, qui se situe dans le médiastin entre les 2 poumons *(annexe I, figure 1) (14)*, est vascularisé par le réseau coronaire. Celui-ci permet la circulation artérielle et veineuse nécessaire à l'approvisionnement du cœur en substrat et en oxygène, il naît de l'aorte thoracique ascendante et se divise en deux artères coronaires *(annexe I, figure 2)*. **L'artère coronaire gauche** qui se divise, elle aussi, en deux : l'artère inter-ventriculaire antérieure (IVA) qui vascularise la paroi antérieure du ventricule gauche (VG) et la majorité du septum inter-ventriculaire et l'artère circonflexe qui vascularise la paroi postéro-latérale du ventricule gauche. **L'artère coronaire droite**, quant à elle, vascularise le ventricule droit, la paroi inférieure du ventricule gauche, une partie du septum inter-ventriculaire et l'essentiel du tissu nodal.

1.2.2. Mécanismes de l'ischémie :

La structure normale de toute artère est constituée de 3 couches : l'intima (cellules endothéliales), la média (limitante élastique interne et externe composée de cellules musculaires lisses, de collagène et d'élastine) et l'adventice (le tissu conjonctif). L'ischémie intervient suite à la formation de plaques d'athérome qui sont d'après l'OMS : « une association de remaniements de l'intima des artères de gros et moyens calibres consistant en une accumulation focale de lipides, de dépôts calcaires engendrant un remaniement de la média ». L'évolution de ces plaques athéromateuse se fait en plusieurs étapes *(annexe II)*, celle-ci dépend d'une part du vieillissement physiologique de la paroi (il y a une perte de

l'élasticité de la paroi) et d'autre part de la présence ou non des facteurs de risques. Ces plaques d'athérome peuvent évoluer jusqu'à la sténose artérielle entrainant ainsi une ischémie.

1.2.3. Physiopathologie de l'ischémie myocardique :

Par définition l'ischémie myocardique est la souffrance du tissu myocardique liée à une insuffisance d'apport en O^2, on a alors une inadéquation entre les apports et les besoins en O^2. Il y a alors une diminution du débit sanguin coronaire, due à une ou plusieurs sténoses au niveau du réseau coronaire. Si la sténose artérielle est supérieure à 90%, on aura une ischémie quasi permanente donnant suite à un infarctus du myocarde IDM *(annexe III)*. Il y a un autre paramètre à prendre en compte ; en effet le débit sanguin au niveau des coronaires est multiplié par 5 entre le repos et l'effort ; cette augmentation du débit répond à l'augmentation des besoins myocardiques en O^2. En conséquence, une ischémie va se créer à l'effort même avec une sténose à 50%. Le signe fonctionnel de cette ischémie d'effort est l'angor d'effort : c'est une douleur thoracique, rétro sternale, en barre, irradiant vers le bras gauche et la mâchoire, constrictive, débutant quelques minutes après le début de l'effort.

1.2.4. Le syndrome coronarien aigu (SCA) sans sus décalage du segment ST :

Le SCA est la situation intermédiaire entre l'angor stable et l'IDM. Il y a alors formation d'un thrombus non occlusif au niveau du réseau coronaire avec un risque majeur d'évolution vers l'IDM. Un des examens complémentaires permettant de confirmer le diagnostic est l'électrocardiogramme (ECG). Il est normal dans 50% des cas en dehors des crises, en revanche pendant les crises, les ondes T sont pointues et symétriques ou en sous-décalage du segment ST *(annexe IV)*. Si toutefois le SCA n'est pas visible au repos, on fait un ECG d'effort. L'autre examen proposé est la coronarographie pour préciser l'état réel de

l'ensemble des artères coronaires. Cet examen consiste à réaliser un cathéter sélectif des artères coronaires avec opacification via un produit radio-opaque, ce qui permet de visualiser un rétrécissement ou une obstruction sur une ou plusieurs artères. Les traitements médicamenteux de fond du SCA sont des bétabloquants qui baissent la fréquence cardiaque, la contractilité myocardique et donc la consommation en O^2, mais aussi des inhibiteurs calciques qui sont des vasodilatateurs périphériques et enfin des antiagrégants plaquettaires *(5)*. Les techniques non médicamenteuses pour traiter l'obstruction coronaire sont multiples.

1.2.5. Le pontage aortocoronaire :

Le pontage aortocoronaire est l'une de ces techniques visant à désobstruer au plus vite l'artère atteinte, afin de permettre au cœur en souffrance d'être de nouveau correctement irrigué et donc oxygéné au-delà du rétrécissement *(9)*. Il consiste en l'implantation d'un « pont » entre l'aorte et l'artère coronaire au-delà du rétrécissement ; il est réalisé préférentiellement avec l'artère mammaire interne ou encore avec la veine saphène. L'intervention se déroule sous anesthésie générale et la voie d'abord utilisée est la sternotomie médiane *(annexe V)*, *(3)*. Une incision de la peau et des tissus sous-cutanés est effectuée verticalement allant de la fourchette sternale jusqu'à 5 cm en dessous de l'appendice xiphoïde. Le sternum est sectionné en deux et les deux hémi-thorax sont écartés permettant ainsi de travailler librement sur le cœur. Le chirurgien va remplacer les sections d'artères obstruées par les greffons *(9)*. Cette opération se fait avec ou sans circulation extracorporelle selon les chirurgiens et selon les différents cas *(6)*. Quelle que soit la technique, pendant l'opération, le cœur et les poumons sont complètement ou partiellement court-circuités. Le patient est donc intubé et placé sous ventilateur afin de suppléer sa ventilation spontanée par

une ventilation mécanique. Le chirurgien place des drains pleuraux et péricardiques à la fin de l'intervention pour permettre une mobilisation vers l'extérieur de l'organisme des substances liquidiennes ou des masses gazeuses en surplus suite à l'opération. Au terme de l'intervention le sternum est cerclé par des fils d'aciers. Cette intervention peut engendrer diverses complications notamment au niveau respiratoire. C'est pour cela qu'une rééducation respiratoire est indispensable.

1.2.6. Complications respiratoires après chirurgie cardiaque :

Les atteintes respiratoires représentent l'une des complications les plus fréquentes en phase postopératoire de chirurgie cardiaque. Les atélectasies et les épanchements pleuraux sont très fréquents, ils représentent environ 70 % des cas *(10)*. D'autres complications sont possibles, telles que le pneumothorax, l'œdème du poumon, l'encombrement ou l'infection pulmonaire. De plus la fonction respiratoire est toujours perturbée avec l'apparition d'un trouble ventilatoire restrictif. Lors d'une chirurgie thoracique, le syndrome restrictif est variable selon le siège de l'incision. Les volumes pulmonaires sont diminués, la capacité vitale (CV) chute de 40 à 60% d'emblée après l'intervention, tout comme la capacité résiduelle fonctionnelle (CRF) qui chute également de 30 % ; il y a donc une diminution de la capacité pulmonaire totale (CPT), avec en plus une altération importante du volume expiré maximal en 1 seconde (VEMS). Toutes ces complications s'accompagnent d'une hypoxémie postopératoire plus ou moins importante. Celle-ci est due, soit à une hypoventilation alvéolaire généralisée, soit à des troubles du rapport ventilation/perfusion. Ces complications respiratoires sont la première cause de morbidité et de mortalité postopératoire. Il est donc légitime de penser avoir recours à la kinésithérapie en pré- et en postopératoire pour limiter leurs incidences *(2, 7)*.

1.2.7. Autres complications post chirurgicales :

Hormis les complications respiratoires, la chirurgie cardiaque peut engendrer d'autres complications plus ou moins graves. On peut noter ainsi les phénomènes de douleurs apparaissant suite à l'incision, la dissection, la pose des drains, l'intubation, les cathéters et les perfusions. Il y a aussi des complications liées à l'immobilisation : embolie pulmonaire, escarres *(7,16)* … On peut retrouver également des complications hémodynamiques telles que des troubles du rythme supra ventriculaire, des épanchements péricardiques, ou encore une ischémie myocardique. Il peut exister encore des complications neurologiques (AVC, délire, confusion) et des complications infectieuses *(10)*. Certaines de ces complications paraissent évitables ; ainsi la kinésithérapie va tenir une place importante dans la prévention et la prise en charge de ces complications.

2. PRISE EN CHARGE PRÉ-OPÉRATOIRE :

2.1 Bilan d'entrée : (le 12/10/09).

2.1.1. Le relaté :

Mr. D est hospitalisé en secteur de chirurgie cardiaque à l'hôpital Notre Dame de Bon Secours le 11/10/09 en vue d'un pontage coronarien prévu le 14/10/09. Préalablement Mr. D a été consulter son médecin traitant suite à des **douleurs angineuses** et une **dyspnée**. L'angor a été décrit comme crescendo, oppressif, retro sternal de durée d'environ 15min irradiant dans l'épaule gauche avec une disparition immédiate de la douleur. Le médecin renvoie Mr. D vers un cardiologue. Celui-ci réalise une échocardiographie qui révèle une hypo kinésie apicale et latérale avec une fraction d'éjection du ventricule gauche conservée. La coronographie

réalisée le 18/09/09 montre plus précisément une **sténose significative de l'artère inter-ventriculaire antérieure, une sténose significative de l'artère circonflexe et une sténose non significative de l'artère coronaire droite**. Ces lésions sont des indications à la chirurgie cardiaque avec pontages coronariens au niveau des sténoses retenues par le chirurgien. Notre prise en charge masso-kinésithérapique débute le 12/10/09, soit 2 jours avant l'opération.

Mr. D est âgé de 65 ans, il possède un **indice de masse corporelle** (IMC) de 32 (il mesure 1m64 et pèse 86 kg). Il est ecclésiastique et il habite seul dans un appartement au premier étage sans ascenseur, mais il peut se faire aider régulièrement par ses voisins. Ses loisirs sont la lecture et faire de la bicyclette. Ses **antécédents médicochirurgicaux** sont les suivants. En 1977, il souffre d'une hernie inguinale droite qui récidive en 1981 et 1985 ; en 2005, il subit une colectomie (retrait de 60cm du colon sigmoïde), puis en 2009 il est soigné pour un néo à la prostate par radiothérapie et hormonothérapie jusque fin juillet 2009. Pour les **antécédents familiaux**, le père de Mr. D est mort des suites d'un infarctus. Le patient est un ancien fumeur, il est sevré depuis 1988, il fumait 26 paquets année (c'est-à-dire 1 paquet par jour pendant 26 ans). Le tabagisme, même s'il est sevré, est un des facteurs de risque que possède Mr. D mais ce n'est pas le plus important. **Les facteurs de risques majeurs** de Mr. D sont un facteur morphologique (IMC=32), un facteur héréditaire, une hypertension artérielle, une dyslipidémie *(12)*. Pour ces deux derniers facteurs le patient suit un traitement médicamenteux de fond : Pravastatine® et Temerit®. Il possède également un Natispray® qui est un dérivé nitré à appliquer en sous lingual en cas de crise d'angor.

Avant son hospitalisation Mr. D a bénéficié de 10 séances de kinésithérapie respiratoire, les séances étaient basées sur l'apprentissage et le contrôle de la ventilation abdomino-diaphragmatique en vue de l'opération cardiaque. Lors de notre conversation Mr. D ne se plaint d'aucune douleur, mais nous parle de douleurs thoraciques à l'effort allant crescendo irradiant sur le bras gauche. Il décrit une douleur en étau oppressive ainsi qu'un essoufflement lors de ses trajets à pied à partir de 500 mètres de marche, ce même essoufflement l'empêchant de faire de la bicyclette. En revanche il ne décrit pas cette notion de gêne au repos. Mr. D possède une **toux** efficace avec des abdominaux suffisamment forts. Il ne tousse pas la nuit alors qu'il tousse un peu au réveil deux à trois fois tous les matins sans remonter de sécrétions. À la fin de notre discussion le patient nous dit que son **objectif** est de retourner le plus rapidement possible chez lui et de pouvoir reprendre ses activités antérieures.

2.1.2. L'observé :

Notre première rencontre nous a permis de réaliser quelques observations susceptibles d'affiner le bilan. Ainsi, nous notons que Mr. D a une **respiration mixte** alliant respiration costale et abdominale. Nous pouvons affirmer que le patient n'est pas sécrétant (de plus le patient dit ne jamais expectorer). Nous ne retrouvons pas de signe d'hypoxie tel qu'une cyanose de la peau ou un hippocratisme digital, ni de signe d'hypercapnie. En revanche, nous pouvons observer que le patient a une attitude en cyphose avec une ptose abdominale. Ensuite nous nous sommes penchés sur **l'auscultation** du patient, celle-ci est normale, nous entendons le murmure vésiculaire à droite et à gauche sans bruits surajoutés. Et enfin nous avons observé **les radiographies pulmonaires** de Mr. D qui ne révèlent aucune anomalie et ne décèlent aucun foyer infectieux

2.1.3. Le mesuré :

La partie « mesuré » clôt ce bilan, les étapes sont les suivantes. La première étape est **l'évaluation de la dyspnée** qui avait été relatée par le patient ; nous utilisons deux systèmes de mesure : l'échelle visuelle analogique (EVA) *(annexe VI)* et la cotation de Sadoul *(annexe VI)*. Selon l'EVA, la dyspnée est de 0/10 au repos et de 5 à 6/10 à la marche prolongée (plus de 300 mètres). Selon SADOUL, la dyspnée est cotée à 3 (dyspnée à la marche à allure normale). L'étape suivante a été la prise des **paramètres cardiorespiratoires** de Mr. D ; la fréquence cardiaque est de 90 puls/min, sa tension artérielle est de 14-7, la fréquence respiratoire est de 17 cycles/minute. La saturation en O^2 est de 97%. Les gaz du sang seront réalisés à la date de l'opération. Ensuite nous avons réalisé un **bilan dynamique** du rachis cervical et des ceintures scapulaires avec prises de mesures goniométriques et nous avons également mesuré les ampliations thoraciques sous axillaires et xiphoïdienne pour déceler une éventuelle raideur de la cage thoracique. L'ensemble de ce bilan dynamique n'a pas révélé de limitations. Enfin nous avons fourni un appareil de **spirométrie incitative** : un Voldyne5000® *(annexe VII)*. Cet appareil va nous permettre d'évaluer la capacité respiratoire au jour le jour. Les normes données sont en fonction de l'âge et de la taille du sujet, d'après sa morphologie Mr. D devrait réaliser au alentour de 2200 ml *(annexe VII, tableau I)*. Après explications de l'utilité de l'appareil et de son mode d'emploi, Mr. D réalise 3500 ml *(annexe VII, tableau II)*. En plus de ces bilans nous avons consulté **l'exploration fonctionnelle respiratoire** (EFR) du patient réalisée en service de pneumologie *(annexe VIII)*. L'EFR conclut à un trouble ventilatoire obstructif notamment au niveau des petites bronches (61% de la valeur théorique) et des moyennes bronches (44% de la valeur théorique). Le volume expiratoire maximal en une seconde (VEMS) est de 2,55 litres (soit 95% de la valeur théorique).

2.2 Bilan diagnostic kinésithérapique (BDK) :

Le bilan kinésithérapique effectué va permettre de cibler les patients à risque sur le plan respiratoire *(13)*. Ce bilan aboutit au BDK, qui met en évidence les déficiences du patient, il permet de fixer un plan de traitement adapté à chaque patient. Dans le cas de Mr. D, hormis les déficiences cardiaques, on retrouve une déficience de la fonction respiratoire objectivée par des EFR pathologiques montrant un trouble ventilatoire obstructif (TVO). Il montre aussi une méconnaissance ou un manque d'information sur son système cardiorespiratoire. Le diagnostic kinésithérapique met aussi en évidence des incapacités et des handicaps qui motivent l'indication chirurgicale *(13)*. Les incapacités relevées lors de ce bilan sont les suivantes : Mr. D présente une dyspnée à l'effort et un déconditionnement à l'effort. Quant aux handicaps, Mr. D présente un désavantage social car il ne peut plus réaliser ses activités quotidiennes telles que la bicyclette et la promenade ; de plus Mr. D présente également un désavantage professionnel car il ne pourra pas assurer ses fonctions d'ecclésiastique durant son hospitalisation.

2.3 Objectifs de la prise en charge :

Le BDK, par l'analyse de ces déficiences, va nous permettre de poser des objectifs préopératoires adaptés au patient *(13)*. Dans les séances suivantes, nos objectifs seront de limiter les TVO déjà présents et d'apporter au patient des informations sur son système cardio-respiratoire. En plus de ces objectifs, nous allons mettre en place des techniques préventives en vue de potentielles complications postopératoires. Les objectifs de ces

techniques seront de prévenir le trouble ventilatoire restrictif (TVR) apparaissant après chirurgie et de prévenir l'encombrement bronchique postopératoire. Évidemment en plus de ces objectifs de prise en charge, nous nous attacherons à répondre à toutes les questions et les inquiétudes que peut engendrer ce genre d'intervention chez le patient.

2.4 Traitement masso-kinésithérapique :

2.4.1 Techniques préventives

Nous allons détailler 4 techniques mises en place en préopératoire, en prévention des complications postopératoires. Deux d'entres elles viseront à réduire le trouble ventilatoire restrictif apparaissant après l'opération : la ventilation abdominodiaphragmatique et la spirométrie incitative. Et les deux autres, quant à elles, viseront à lutter contre l'encombrement potentiel postopératoire : l'augmentation du flux expiratoire et l'expectoration dirigée. La première étape de notre prise en charge va être de faire prendre conscience au patient de sa cinétique ventilatoire. Pour ce, nous allons demander au patient, en position demi assise, de pratiquer des séries de respirations d'abord costale puis abdominale. Toutes ces répétitions vont permettre au patient d'intégrer dans son schéma corporel une qualité d'informations qui sera précieuse en postopératoire ; car la cinétique ventilatoire est fortement perturbée après l'opération. Ensuite nous ne demanderons plus que des répétitions de respiration de type abdominale. Le but est que le patient puisse maîtriser la ventilation abdominodiaphragmatique en postopératoire. Celle-ci va permettre d'augmenter les volumes mobilisés, d'améliorer la mobilité de l'appareil ventilatoire, de modifier la fréquence respiratoire et de lutter contre l'hypoventilation alvéolaire *(1)*. De plus avec cet exercice on travaille le muscle inspirateur principal : le diaphragme, dans l'ensemble de sa

course ; ce mode de ventilation permet d'être en protection au niveau de la cicatrice au niveau du sternum en ciblant la respiration sur la zone abdominale, évitant ainsi la mise en tension des sutures. Enfin, elle peut être perçue comme relaxante, chez certaines personnes, avec une diminution de la fréquence respiratoire. Le patient est en décubitus dorsal sur le lit, le dossier est relevé à 45° environ. Un coussin est placé sous les genoux afin de détendre la sangle abdominale. Nous lui montrons la technique sur nous dans un premier temps pour qu'il assimile les différentes étapes. Puis nous plaçons notre main caudale sur la paroi abdominale ; cette main est incitative au départ puis elle nous permet de nous assurer de la détente musculaire des abdominaux en fin d'inspiration. La main craniale est située sur la cage thoracique supérieure, elle contrôle l'absence de respiration paradoxale. Elle ne doit pas bouger. Les ordres donnés au patient sont les suivants : *« Inspirez lentement par le nez en gonflant le ventre »* puis *« soufflez par la bouche jusqu'au bout en rentrant le ventre»*. On répète ce cycle 10 fois sur 3 séries avec des temps de repos entre chaque. En fin de séance nous nous assurons que le patient maîtrise la technique de ventilation et qu'il en a compris les intérêts. Mr. D, ayant fait des séances de kinésithérapie respiratoire en cabinet libéral avant son hospitalisation, maîtrise rapidement la technique. Nous lui conseillons de réaliser trois séries de dix répétitions toutes les heures afin d'automatiser ce mode de ventilation autant que possible. En parallèle de la ventilation abdominodiaphragmatique, nous allons fournir un appareil de spirométrie incitative inspiratoire. Cet appareil a pour but d'effectuer des inspirations à débit inspiratoire constant et prolongé tout en étant incité par un feed-back visuel. En phase préopératoire il permet de travailler les volumes inspiratoires et d'augmenter la capacité respiratoire. L'apprentissage par le thérapeute est très important car cet appareil nécessite une certaine synchronisation entre la respiration et les gestes associés. Nous disposons d'un spiromètre incitatif inspiratoire de type Voldyne5000®. Cet appareil a un

usage à patient unique, il est constitué d'un embout buccal relié à une chambre volumétrique par un tuyau flexible. On y retrouve un système de feed-back volumétrique et un système de contrôle du débit inspiratoire. Le patient est assis et redressé, il effectue une inspiration libre hors du spiromètre. Dans un second temps, il met l'embout buccal en bouche et réalise une expiration maximale, ensuite il inspire lentement et profondément en suivant du regard les indicateurs de volume et de débit. Lors de la séance on lui demande trois à cinq répétitions selon la fatigue. Une utilisation régulière est nécessaire afin d'avoir une bonne efficacité. Nous lui conseillons de réaliser une série toutes les heures *(annexe VI)*. Il est nécessaire que le patient maîtrise cet exercice, car tout comme la ventilation abdominodiaphragmatique, il lui sera demandé en postopératoire. A la fin de la séance, Mr D maîtrise l'exercice et réalise un volume de 3500ml au Voldyne®.

Après avoir donné des exercices pour prévenir le TVR postopératoire, nous allons nous attacher à enseigner au patient les techniques de désencombrement. Elles sont enseignées en préopératoire afin d'être utilisées directement en service de réanimation. Dans un premier temps, nous allons apprendre l'augmentation du flux expiratoire : cette technique correspond à « une expiration active ou passive à plus ou moins haut volume pulmonaire dont la vitesse, la force et la longueur peuvent varier pour trouver le débit optimal nécessaire au désencombrement bronchique » (Wils) *(8)*. Dans le cas présent, l'expiration est active. Elle consiste donc en une expiration dosée à la recherche du débit expiratoire le plus favorable à la progression des sécrétions à chaque niveau de l'arbre bronchique *(8)*. Le patient est semi-assis avec le dossier du lit redressé à 45° environ (ce qui correspond à la position similaire à celle qu'il aura en service de réanimation). Nous détaillons deux types d'augmentation du flux

expiratoire (AFE). L'AFE lente est une expiration lente et prolongée avec un débit expiratoire supérieur au débit d'une expiration spontanée mais non forcée, elle est utilisée pour cibler le désencombrement des voies aériennes distales. Elle est réalisée plutôt après une inspiration modérée. L'AFE rapide est une expiration plus dynamique après une inspiration ample, qui elle cible le désencombrement des grosses bronches et de la trachée. Ainsi, selon la localisation de l'encombrement, nous pourrons ajuster notre technique. Le patient réalise 3 séries de 10 répétitions ; plus le patient se familiarise à la technique d'AFE, mieux c'est, donc nous lui conseillons de réaliser l'exercice toutes les heures. L'AFE est une technique indispensable en postopératoire pour obtenir une expectoration efficace. Un autre exercice à enseigner au patient pour avoir une expectoration efficace est l'expectoration dirigée. Pour l'apprentissage de l'expectoration dirigée, le patient est semi-assis dans son lit. Nous allons lui apprendre une position pour tousser en protection de sa future cicatrice. Le patient croise ses bras et se maintient le thorax de part et d'autre du sternum en appliquant une légère poussée vers l'intérieur. Les consignes d'exercice sont les suivantes : *« penchez légèrement votre tête en arrière, gonflez à fond, bloquez votre respiration, puis toussez»*. Ensuite nous lui demandons de le faire à glotte ouverte : *«soufflez fort comme pour faire de la buée sur une vitre »*. Ceci va nous permettre d'entendre par les bruits sortant de la bouche, s'il y a encore des sécrétions ou si on peut arrêter l'expectoration dirigée. Cette manœuvre va permettre le désencombrement des voies aériennes supérieures. La toux est sollicitée après une séquence d'AFE, celle-ci ayant permis la progression des sécrétions vers les gros troncs bronchiques. Nous nous assurons que Mr. D maîtrise la technique de toux dirigée à glotte ouverte et qu'il a bien compris son utilité. Après la première séance, Mr D maîtrise parfaitement cette technique.

2.4.2 Éducation thérapeutique :

L'éducation a plusieurs objectifs ; dans un premier temps elle doit apporter des informations au patient qui vont lui permettre de comprendre sa pathologie et de mieux l'appréhender. C'est pour ceci que nous allons donner quelques explications sur le système cardio-respiratoire en donnant un support polycopié au patient, présentant ce système, son fonctionnement, et son rôle. Dans un deuxième temps, en accord avec les autres intervenants, nous allons lui expliquer le déroulement de l'hospitalisation en détaillant les différentes étapes : les complications qui peuvent survenir, la future cicatrice, etc... Toutes ces informations données au patient vont lui permettre de se détendre un peu et de se relaxer. L'éducation est importante également pour l'implication dans les auto-exercices que nous avons mis en place tels que la spirométrie incitative, la ventilation abdominodiaphragmatique, l'AFE et l'expectoration dirigée. Nous devons faire prendre conscience au patient de l'importance de ces exercices pour le bon déroulement de l'intervention. En plus de l'apprentissage de ces exercices, nous donnons en support une fiche qui résume tous les exercices avec des explications claires et des schémas afin que le patient puisse réaliser ces exercices sans difficulté.

2.4.3 Exercices adaptés au TVO du patient :

Face à des EFR pathologiques, il nous a paru sensé d'adapter notre rééducation au TVO présenté par Mr. D. Le syndrome obstructif peut être assimilé à la présence de contraintes à l'expiration (expiration contrariée), ainsi nous allons appuyer sur les exercices respiratoires

agissant spécifiquement sur le temps expiratoires comme les AFE et la ventilation dirigée. La ventilation dirigée est une ventilation abdominale, la différence avec la ventilation abdominodiaphragmatique, c'est que seul le temps expiratoire est actif. Le patient est toujours semi-assis, nous demandons une ventilation abdominale à prédominance expiratoire. Les ordres sont : « *soufflez lentement et profondément en rentrant le ventre* » ; les consignes sont données uniquement sur le temps expiratoire. Nous demandons 3 séries de 10 répétitions. Nous augmentons la durée du temps expiratoire sur les 3 séries. L'augmentation du temps expiratoire va permettre d'augmenter le volume courant du patient et ainsi favoriser la ventilation alvéolaire.

3. PRISE EN CHARGE POST-OPÉRATOIRE EN SERVICE DE RÉANIMATION (J+1 à J+3):

3.1. Bilan à J+1 :

3.1.1. Le relaté

Le dossier médical nous permet d'avoir accès au compte rendu opératoire *(annexe IX)*. Celui-ci nous apprend également que le patient a été intubé par voie endotrachéale et placé sous ventilation contrôlée avec monitoring des différentes constantes, puis extubé la veille à 20h, soit 9h après l'intervention. Mr. D est encore fatigué, peu communicant et peu cohérent, celui-ci ne nous reconnaît pas à notre arrivée dans la chambre. En revanche il arrive à décrire des **douleurs** qu'il ressent dans le dos, notamment dans la région inter-scapulaires à droite et il indique également des difficultés à tousser. Il décrit sa **toux** comme « sèche » et « douloureuse », ceci est dû à la sonde d'intubation utilisée pendant l'opération. Devant nous il est incapable d'avoir une toux efficace, il est limité par la douleur et la fatigue. Mr. D ne se

souvient pas non plus avoir eu de séances de kinésithérapie avant l'opération. Ceci peut s'expliquer par les effets des produits anesthésiants et l'utilisation de morphine pour diminuer les douleurs. En plus, il reçoit sous forme nébulisé et par l'intermédiaire d'un masque du Bricanyl® et de l'Atrovent ® pour lever les bronchospasmes.

3.1.2. L'observé

En rentrant dans la chambre on peut voir que Mr. D est semi-assis au lit. Le patient est sous oxygène (5L O^2/min), nous notons la présence de deux drains péricardiques et de deux drains pleuraux qui sont prolifiques et également la présence d'un pansement d'une trentaine de centimètres sur la face antérieure du thorax recouvrant la cicatrice au niveau du sternum. Le patient présente **une respiration de type mixte** alliant une respiration costale et abdominale de faible amplitude ainsi que des **expectorations** muco-purulentes légèrement visqueuses tôt le matin, il n'a plus craché depuis. **L'auscultation** révèle une diminution du murmure vésiculaire aux bases pulmonaires et des bruits surajoutés discontinus appelés « crépitants ». Ces crépitants sont à basse fréquence, ce qui nous permet d'avancer qu'il y a un encombrement bronchique plutôt proximal. **Les radiographies pulmonaires** effectuées en service de réanimation sur le lit du patient indiquent des troubles de la ventilation au niveau des bases pulmonaires et des épanchements pleuraux bilatéraux ; en revanche ces radiographies ne laissent pas apparaître de foyer infectieux. Même si le patient ne nous a pas reconnu, il a été capable de réintégrer les exercices appris en phase préopératoire rapidement.

3.1.3. Le mesuré

Dans cette partie « mesuré » en postopératoire immédiat, les mesures vont porter essentiellement sur la surveillance des **paramètres cardiorespiratoires**. Ainsi nous pouvons voir que la fréquence cardiaque n'est pas encore tout à fait stable (elle varie de 86 à 96 puls/min). La fréquence respiratoire du patient est de 19 cycles/min. Sa tension artérielle est de 12-6 cmHg. Les **gaz du sang** sont prélevés et les résultats sont normaux *(annexe X)*.En plus de ces mesures nous avons évalué les douleurs de Mr. D grâce à une EVA, ainsi nous pouvons quantifier les **douleurs** dans la région inter-scapulaire à 5/10 et les **douleurs** présentes à la toux à 2/10 en rétro sternale. Pour terminer les mesures, nous nous sommes assurés de la **mobilité articulaire** des quatre membres ; nous n'avons pas retrouvé de limitations mais activement le patient a beaucoup de difficultés à réaliser les mouvements. L'addition de la fatigue, de la morphine et des effets des produits anesthésiants empêche partiellement Mr. D de réaliser les mouvements demandés.

3.2. Bilan diagnostic kinésithérapique :

En résumé les déficiences qui font suite à l'intervention chirurgicale sont les suivantes. Nous avons un trouble ventilatoire obstructif avec un encombrement bronchique proximal ; de plus nous retrouvons des douleurs dans les régions inter scapulaires et lors de la toux. Nous avons également une vaste cicatrice à la face antérieure de la cage thoracique. Et enfin, même si cette déficience n'est pas quantifiable en postopératoire immédiat, il existe un trouble ventilatoire restrictif. Ce TVR apparaît directement après l'opération suite à l'atteinte de la mécanique ventilatoire externe lors de la sternotomie effectuée lors de l'intervention.

Ces déficiences entraînent des incapacités majeures pour Mr. D. Celui-ci est très vite fatigable et il a perdu son autonomie à réaliser sa toilette, son autonomie à déambuler. Une autre incapacité, que présente Mr. D après l'intervention, est qu'il ne peut plus respirer correctement à cause de la cicatrice et des douleurs. Les handicaps de ce patient, restent sociaux et professionnels.

3.3. Objectifs de la prise en charge :

Le BDK va nous permettre d'établir un plan de traitement adapté au patient. D'après ce diagnostic kinésithérapique, les objectifs de prise en charge en service de réanimation cardiaque vont être les suivants :

- Lutter contre l'encombrement de l'arbre bronchique.
- Lutter contre les différentes douleurs.
- Débuter la lutte contre le TVR.

Tous ces objectifs de traitement ont pour but de rétablir le patient au plus vite, de faire sortir le patient du service de réanimation et de pouvoir enchaîner les étapes suivantes de la rééducation. En période postopératoire, nous allons surveiller, prévenir et choisir dans nos techniques un traitement adapté à chaque complication et adapté au patient, en gardant comme objectif de restituer au patient son état fonctionnel antérieur et son indépendance *(11)*. C'est à ce moment que Mr. D va devoir réutiliser les exercices appris avant l'opération.

Toutes nos interventions se font dans un cadre d'hygiène bien déterminé en prévention des infections nosocomiales.

3.4. Traitement masso-kinésithérapique :

3.4.1. Lutte contre l'encombrement bronchique :

Au début, les séances sont courtes (10 à 20 minutes répétées 2 fois par jour) et comportent des temps importants de repos. Nous devons stimuler, encourager, rassurer le patient épuisé qui souffre. L'encombrement bronchique est sans doute le symptôme le plus redouté en postopératoire immédiat car, outre ses conséquences respiratoires, il induit une toux qui contraint la paroi chirurgicale à supporter des épisodes de surpression souvent délétères. Pour aider le patient à franchir cette étape, nous disposons de plusieurs techniques. La phase de désencombrement bronchique débute par une phase de ventilation dirigée (technique décrite précédemment) en demandant au patient de souffler le plus longtemps possible ; on travaille ainsi dans le volume de réserve expiratoire (VRE). Cette première étape va permettre de décoller les sécrétions lointaines et ainsi prévenir les encombrements de l'arbre bronchique périphérique. La deuxième phase du désencombrement consiste à moduler les flux expiratoires, afin de faire remonter les sécrétions : AFE (technique décrite précédemment). Une fois les sécrétions remontées dans les voies aériennes supérieures, nous utilisons la technique de l'expectoration dirigée. Ainsi pour le désencombrement bronchique, l'éducation préopératoire a été un allié précieux ; nous avons utilisé trois techniques enseignées en préopératoire, ce qui a permis au patient d'intégrer plus vite les techniques, et avec une meilleure efficacité ; de plus en connaissant déjà les exercices, l'angoisse et le stress du patient sont moindres. Il est à noter que l'utilisation de ces techniques se fait juste après

une aérosolthérapie (Bricanyl® Atrovent®) mise en place par l'équipe soignante du service de réanimation. Ces aérosols sont des bronchodilatateurs, le Bricanyl® a une action de courte durée (4heures), tandis que l'Atrovent® a une action de plus longue durée (12heures) ; ils vont permettre ainsi d'augmenter le calibre des bronches et donc de faciliter le travail de désencombrement. Mr. D a du mal à expectorer du fait de la douleur rétro sternale. Malgré ces douleurs, nous obtenons une expectoration lors des deux premières séances. L'enchaînement de ces techniques a été répété jusqu'à disparition des bruits surajoutés discontinus à l'auscultation.

3.4.2. Lutte contre les douleurs :

Mr. D présente des douleurs inter-scapulaires droites dues notamment à la voie d'abord et aux micros traumatismes induits lors de l'écartement de l'espace sternal. Il présente également des douleurs à la toux dues à la mise en tension des sutures. Pour ces douleurs Mr. D a un traitement médicamenteux antalgique. L'apport de la kinésithérapie est symptomatique et de confort. Nous avons réalisé seulement à deux reprises un massage de la zone inter scapulaire car le patient n'a pas ressenti les effets escomptés. De plus la position alitée du patient ne facilitait pas l'application de cette technique.

3.4.3. Début de la lutte contre le TVR :

Un TVR est un trouble respiratoire où les volumes sont diminués. L'apparition de ce trouble chez Mr. D est directement imputable à l'opération et à la voie d'abord qui touche la cage thoracique qui abrite le système respiratoire. Pour lutter contre ce TVR, nous allons

mettre en place deux techniques, que l'on a enseignées au patient en préopératoire, que sont la spirométrie incitative et la ventilation abdominodiaphragmatique. L'exercice de ventilation abdominodiaphragmatique est mis en place dès la prise en charge en réanimation, car il ne met pas en péril les sutures de la sternotomie, contrairement à la technique de spirométrie incitative. La ventilation abdominodiaphragmatique est utilisée avec le même protocole et les mêmes modalités d'application qu'en préopératoire, en cherchant à mobiliser les volumes pulmonaires les plus importants possibles.

4. PRISE EN CHARGE POST-OPÉRATOIRE EN SERVICE DE CHIRURGIE CARDIAQUE (J+3 à J+7) :

4.1. Bilan à J+3 :

4.1.1. Le relaté :

Après 3 jours en réanimation cardiaque, Mr. D est transféré en service de chirurgie cardiaque le 17/10/09. Il est placé sous télémétrie de surveillance. Les drains pleuraux et péricardiques lui ont été retirés et il vient d'être sevré de l'apport en oxygène. Le traitement médicamenteux a été allégé et les effets secondaires des produits anesthésiants se sont dissipés. Mr. D se sent moins fatigué et a retrouvé tous ses esprits. Il nous signale toujours la présence de **douleurs** inter scapulaires et lors de la toux. Malgré les douleurs, Mr. D a retrouvé une **toux** efficace et dit ne plus tousser qu'occasionnellement. Il nous relate également une **dyspnée** lorsqu'il doit participer à sa toilette le matin. Mr. D est très content d'être sorti de réanimation et il est très impatient de pouvoir se remettre debout et de retrouver son autonomie.

4.1.2. L'observé :

Mr. D est toujours alité en position semi-assise et présente encore une **cicatrice** sous pansements, il respire toujours de façon mixte alliant respiration costale et respiration abdominale. Mr. D dit ne plus expectorer. A **l'auscultation**, nous n'avons plus de bruits surajoutés de type crépitant, en revanche on note toujours une diminution du murmure vésiculaire (MV) aux bases pulmonaires. **Les radiographies pulmonaires** montrent encore des épanchements pleuraux bilatéraux et aucun foyer infectieux.

4.1.3. Le mesuré :

Dans cette partie « mesuré », nous avons repris **les paramètres cardiovasculaires** *(annexe X)* de surveillance de Mr. D. Ainsi nous pouvons noter une fréquence cardiaque stabilisée à 90 puls/min, une fréquence respiratoire qui est descendue à 17 cycles/min, une tension artérielle à 12-6 cmHg et une saturation en O^2 qui est redescendue à 94% mais sans apport d'O^2. Pour ce qui est de **la douleur**, les cotations à l'EVA restent inchangées. En revanche nous avons évalué **la dyspnée** que Mr. D décrivait lors de notre conversation. Le patient estime à 4/10 sa dyspnée selon l'EVA et nous thérapeutes, évaluons sa dyspnée à 5 selon la cotation de Sadoul. Nous avons réalisé de nouveau un **bilan dynamique** des membres et le patient a retrouvé l'ensemble de sa mobilité active. En plus de ces paramètres nous avons réalisé une réévaluation de la capacité respiratoire par **la spirométrie incitative** pour pouvoir observer l'incidence de la chirurgie sur la capacité respiratoire du patient. Après avoir redonné les explications sur la technique, Mr. D réalise 1300ml au Voldyne5000®

(annexe VI, tableau II). Nous précisons, que cette prise de mesure n'a pas été réalisée auparavant, car la technique peut mettre en tension les sutures de la sternotomie médiane et qu'il est préférable d'éviter cela dans les premiers jours postopératoires. De plus l'application de cette technique demande une compréhension et une participation importante de la part du sujet, qui ne sont pas toujours présentes dans les phases de réveil postopératoires.

4.2. Bilan diagnostic kinésithérapique :

Les bilans étant effectués à intervalles très courts, nous retrouvons, les problèmes de cicatrice et de douleurs à la toux et dans le dos. Cependant il n'y a plus de trouble ventilatoire obstructif (TVO) observable. Un peu à distance de l'intervention, nous avons relevé une autre déficience respiratoire : un trouble ventilatoire restrictif (TVR). Ce trouble restrictif est une conséquence directe de l'intervention.

Les incapacités de Mr. D sont toujours identiques même s'il a commencé à réaliser une partie de sa toilette, il présente toujours une dyspnée et une incapacité à la verticalisation et à la déambulation.

4.3. Objectifs de la prise en charge :

En réanimation la priorité était de désencombrer le patient et de surveiller la venue de nouvelles complications. L'encombrement bronchique étant traité, l'évolution du patient étant positive, les objectifs de traitements vont changer et vont être les suivants :

- Diminuer le TVR.
- Lutter contre les douleurs.
- Favoriser un retour à l'autonomie.

4.4. Traitement masso-kinésithérapique :

4.4.1. Diminuer le TVR

Comme durant la phase préopératoire et la phase postopératoire en réanimation, nous allons utiliser la ventilation abdominodiaphragmatique afin de limiter le TVR et de diminuer les épanchements pleuraux bilatéraux. Pour traiter ces conséquences délétères dues à la chirurgie, nous allons aussi utiliser le spiromètre en vue d'une récupération volumétrique. En plus d'être une technique de traitement, la spirométrie incitative permet un suivi de la capacité respiratoire du patient. Ainsi Mr. D est passé d'un volume de 3500 ml à un volume de 1300 ml *(annexe VI, figure 2)*. Le protocole de la technique est identique à la phase préopératoire. Il est à noter que nous ne proposons pas cette technique en postopératoire immédiat car l'inspiration demandée met en tension les sutures techniques et que cet exercice demande une participation et une compréhension que le patient ne peut nous accorder en phase de réveil.

4.4.2. Favoriser un retour à l'autonomie :

Lors du premier levé suivant l'opération, nous devons être vigilants à différents signes fonctionnels tels que les vertiges, la sueur, la pâleur, les modifications anormales de la FC et de la TA, la saturation, etc… Lors de la reprise de la marche nous veillons à avoir une chaise assez proche de nous et à ne pas réaliser une distance trop importante. A ce stade, nous

n'avons pas de protocole prédéfini, nous nous adaptons à l'état du patient et aux variations des différents moyens de surveillance pris au repos et à l'effort tels que le pouls, la tension artérielle, la saturation en O^2 *(annexe X, tableau II)*. Nous incluons dans le programme de retour à l'autonomie la montée et la descente des escaliers puis nous augmenterons les distances parcourues au fur et à mesure et nous noterons l'évolution des différents paramètres, tout en respectant la fatigabilité du patient. C'est le début de la réadaptation cardiaque.

4.5. Bilan de sortie le 21/10/09 :

4.5.1. Le relaté :

Mr. D dit ne plus tousser et ne plus cracher. Il ne présente plus de douleurs inter scapulaires, en revanche il décrit toujours une douleur à la toux en regard de la cicatrice. Mr. D ne décrit aucune dyspnée au repos mais ressent une gêne à l'activité (verticalisation, toilette, marche).

4.5.2. L'observé :

Mr. D présente une cicatrice de 28 cm sur la face antérieure de la cage thoracique toujours sous pansements. Les drains ont été retirés. La respiration de Mr. D est de type abdominodiaphragmatique. L'auscultation ne révèle aucun bruit anormal mise à part une diminution du murmure vésiculaire (MV) aux bases. La radiographie pulmonaire montre un épanchement pleural bilatéral.

4.5.3. Le mesuré :

La douleur a été cotée à 0/10 au repos et à 3/10 lors de l'effort de toux. **La dyspnée** est évaluée à 0/10 au repos et à 5/10 à l'activité par le patient sur l'EVA. Selon la cotation de Sadoul, nous obtenons 3/5. La fréquence respiratoire (FC) est de 16 cycles/min. À l'exercice de **spirométrie incitative**, Mr. D réalise 2000ml au Voldyne®. **Les paramètres cardiorespiratoires** au repos sont une fréquence cardiaque (FC) de 86 puls/min (régulier), une tension artérielle (TA) de 12/6 et une saturation de 93%. A noter que Mr. D a été complètement sevré de l'oxygène aux lunettes. **Au niveau fonctionnel**, Mr. D est capable de réaliser une marche sur 100m et de monter un demi-étage. (FC=94puls/min, TA=12.5/6, Sat = 93%).

4.5.4. Bilan diagnostic kinésithérapique :

Les déficiences restantes de l'intervention sont des douleurs lors de la toux, et un TVR persistant. De plus le TVO, objectivé par l'EFR préopératoire, est toujours présent. Pour **les incapacités**, Mr. D présente une dyspnée à la marche et il est incapable d'avoir une activité soutenue et prolongée. Mr. D présente toujours des **handicaps** sociaux et professionnels mais il est sur la voie du rétablissement.

5. DISCUSSION :

Au terme de notre rééducation, nous avons constaté une amélioration de Mr. D sur le plan respiratoire et sur le plan cardiaque. Cependant le bilan diagnostic kinésithérapique révèle toujours des déficiences telles que la douleur à la toux et un trouble ventilatoire

restrictif (TVR) persistant. Nous nous sommes demandés alors si les résultats obtenus lors de notre prise en charge correspondaient avec les résultats présentés dans les diverses publications sur le sujet. Ainsi, nous pouvons affirmer que les problèmes de douleurs pariétales post sternotomie, présentés par le patient, sont extrêmement fréquents. Cette fréquence est élevée mais les chiffres sont variables allant jusqu'à 77% en postopératoire à environ 22,3% à 2 mois *(15)* ; donc il est tout à fait normal que Mr. D ressente encore des douleurs sept jours seulement après son opération. La physiopathologie de ces douleurs pariétales reste peu claire et en tout cas peu discutée. Il semblerait que ces douleurs soient majorées par la nécessité de rééducation respiratoire en postopératoire immédiat *(15)*.

Notre deuxième recherche bibliographique a concerné le trouble ventilatoire restrictif persistant de Mr. D ; nous savions qu'une opération comme un pontage coronaire s'accompagnait toujours d'une restriction des volumes pulmonaires, du fait de l'atteinte de la mécanique ventilatoire extenre. Dans notre prise en charge, nous avons utilisé les techniques de spirométrie incitative et de ventilation abdominodiaphragmatique afin de prévenir et limiter ce TVR *(2, 17, 18)*. Nous avons pu lire que, malgré un usage intensif de la spirométrie incitative, après revascularisation myocardique par greffons mammaire, la fonction pulmonaire continuait en général à se détériorer le deuxième jour postopératoire et accentuait sa chute de 55 à 65% par rapport aux données préopératoires *(11)*. Nous avons pu lire également qu'au premier jour après sternotomie, la CV chutait de 60% pour atteindre seulement 50% le cinquième jour postopératoire. Tenant compte de ces données, les résultats obtenus lors de la prise en charge de Mr. D sont subnormaux.

Enfin, nous avons analysé les différentes prises en charge qui étaient proposées dans la littérature. Nous avons retrouvé les grands principes de notre prise en charge que sont la prévention, l'éducation thérapeutique et la préparation psychologique. Il est vrai que nous n'avons pas fait le choix de développer cet aspect psychologique dans la présentation de la prise en charge ; mais il est à souligner que l'angoisse de la mort accompagne toujours le malade cardiaque, d'autant plus s'il est sur le point se faire opérer. Il est donc important de créer un climat de confiance tout au long de la prise en charge et de répondre aux différentes questions et angoisses du patient. L'ensemble de l'équipe soignante participe à cette préparation psychologique du patient.

6. CONCLUSION :

Mr. D a été hospitalisé durant seulement 10 jours. Sa prise en charge nous a permis de le suivre dans la totalité de son hospitalisation et ainsi d'observer la place du masso-kinésithérapeute en chirurgie cardiaque. Nous avons donc préparé le patient à l'intervention, puis nous avons occupé une place centrale dans le cadre du désencombrement bronchique à la phase postopératoire et enfin nous avons participé à l'accélération de la récupération des volumes pulmonaires et à la reprise d'activité. A sa sortie Mr. D fut orienté vers le centre de rééducation de St Luc où il a poursuivi sa rééducation par les phases de réadaptation à l'effort et de maintien des acquis.

En France, les améliorations de la prévention primaire, de la prise en charge des malades lors de la phase aiguë et de la prévention secondaire ont permis de diminuer le taux

de mortalité par cardiopathie ischémique de 40% entre 1990 et 2006 (-37% chez les hommes et -43% chez les femmes). Le masso-kinésithérapeute a participé à ces résultats et celui-ci représente un allié de choix pour l'équipe médicochirurgicale. Mais le kinésithérapeute en chirurgie cardiaque peut encore s'ouvrir d'autres horizons pour parfaire sa prise en charge. En effet nous avons pu lire une étude récente sur les troubles comportementaux apparaissant après chirurgie cardiaque *(4)*. Le résultat le plus remarquable est que près d'un patient sur deux a présenté un état confusionnel aigu suite à l'opération. Pourtant ce paramètre n'est absolument pas mesuré lors de notre bilan kinésithérapique. La place du masso-kinésithérapeute en service de chirurgie cardiaque est désormais bien établie, mais nous ne pouvons nous empêcher de penser que la prise en charge kinésithérapique va encore s'améliorer afin d'obtenir une prise en charge plus pertinente en assurant au patient une récupération optimale de ses capacités antérieures.

BIBLIOGRAPHIE

1. **ANTONELLO M., DELPLANQUE D. avec COTTEREAU G., GILLOT F., PLANCHE M.A., SELLERON B.** – Comprendre la kinésithérapie respiratoire : du diagnostic au projet thérapeutique – 2éme édition, Paris, Masson, 2007, 315p.

2. **AUBREDON S., BRIDON F., DELAERE S., MATTE P.** – Kinésithérapie et chirurgie thoracoabdominale – Kinésithérapie respiratoire – Elsevier Masson, 2007, p.169 à 179.

3. **BIGARAN M., LOUVET G., MIQUEL M.E** –Sternotomie médiane en chirurgie cardiaque – Kinésithérapie scientifique n°353, 1996, p. 17 à 19.

4. **CADUE J.F, SOUBIRON L.** – Incidence et facteurs prédictifs de survenue de troubles n°66, 2007, p.34 à 39.

5. **CAMBOU J.P.** – Épidémiologie de l'infarctus du myocarde en France – Maladie coronarienne et réadaptation – Masson, 2003, p.3 à 6.

6. **DEMARIA R., AYMARD T., ROUVIERE P., FRAPIER J.M., ALBAT B.**– Chirurgie coronaire sans CEC et mini-invasive – Maladie coronarienne et réadaptation – Masson 2003, p.21 à 24.

7. DEVROEY M., NORRENBERG M. – Spécificités de la kinésithérapie en réanimation – Kinésithérapie respiratoire – Elsevier Masson, 2007, p.193 à 202.

8. GOUILLY P., CABILLIC M. – Désencombrement bronchique de l'adulte et de l'adolescent – Kinésithérapie la revue n°56-57, 2006, p.30 à 34.

9. GRINDA J.M., FABIANI J.N., DELOCHE A. – Actualités en chirurgie cardiaque – Actualités en kinésithérapie de réanimation 2002 – Paris : Elsevier, 2002, p.64 à 67.

10. MAILLET J.M., BRODATY D. – Les complications de la chirurgie cardiaque – Actualités en kinésithérapie de réanimation 2002 – Paris : Elsevier, 2002, p. 80 à 87.

11. MATTE P., JACQUET L., GOENEN M. – La kinésithérapie en période postopératoire immédiate après chirurgie cardiaque – Actualités en kinésithérapie de réanimation 2002 – Paris : Elsevier, 2002, p.89 à 93.

12. MESSNER PELLENC P. – Impact de la prise en charge en rééducation et réadaptation fonctionnelle des coronariens : quels objectifs ? Quels moyens ? – Maladie coronarienne et réadaptation – Masson, 2003, p.1 à 2.

13. MULLER K., LAGUERRE V., LAMBERT S., GOUILLY P., - Bilan kinésithérapique et objectifs préopératoires en chirurgie cardiaque. Le point de vue du kinésithérapeute – Actualités en kinésithérapie de réanimation 2002 – Paris : Elsevier, 2002, p.72 à 79.

14. NETTER F. – Atlas d'anatomie humaine – Masson, planches 207 et 212.

15. PETIOT S., JOUBERT A.,– Douleurs pariétales post-sternotomie – Maladie coronarienne et réadaptation – Masson 2003, p.31 à 33.

16. RODE G., VOLCKMANN P. – Les complications de décubitus – Handicap, médecine physique et réadaptation, guide pratique – Edition Xavier Montauban, 2003, p.177 à 188.

17. SELLIER P. – Les troubles ventilatoires après chirurgie cardiaque - Maladie coronarienne et réadaptation – Masson 2003, p.25 à 30.

18. WOLF J.E., MICHON D. – Cardiologie et réadaptation cardiaque – Dossiers de kinésithérapie – Masson, 1991, p.139 à 144.

19. ZERBIB O. – La rééducation dans le cadre d'un remplacement valvulaire aortique – Kinésithérapie scientifique n°402, 2000, p.29 à 47.

Autres références :

- www.has.fr
- www.sfcardio.fr
- www.sante-sports.gouv.fr
- www.maladiecoronaire.com

GLOSSAIRE

AFE : augmentation du flux expiratoire.

AVC : accident vasculaire cérébral.

BDK : bilan diagnostic kinésithérapique.

CEC : circulation extra corporelle.

CPT : capacité pulmonaire totale.

CRF : capacité résiduelle fonctionnelle.

CV : capacité vitale

ECG : électrocardiogramme

EFR : exploration fonctionnelle respiratoire.

EVA : échelle visuelle analogique.

FC : fréquence cardiaque.

IDM : infarctus du myocarde.

IMC : indice de masse corporelle.

IVA : a. inter ventriculaire antérieure.

MV : murmure vésiculaire.

SCA : syndrome coronarien aigu

SI : spirométrie incitative.

TA : tension artérielle.

TVO : trouble ventilatoire obstructif.

TVR : trouble ventilatoire restrictif.

VEMS : volume expiré maximal en une seconde.

VG : ventricule gauche.

VRE : volume de réserve expiratoire.

ANNEXES

ANNEXE I

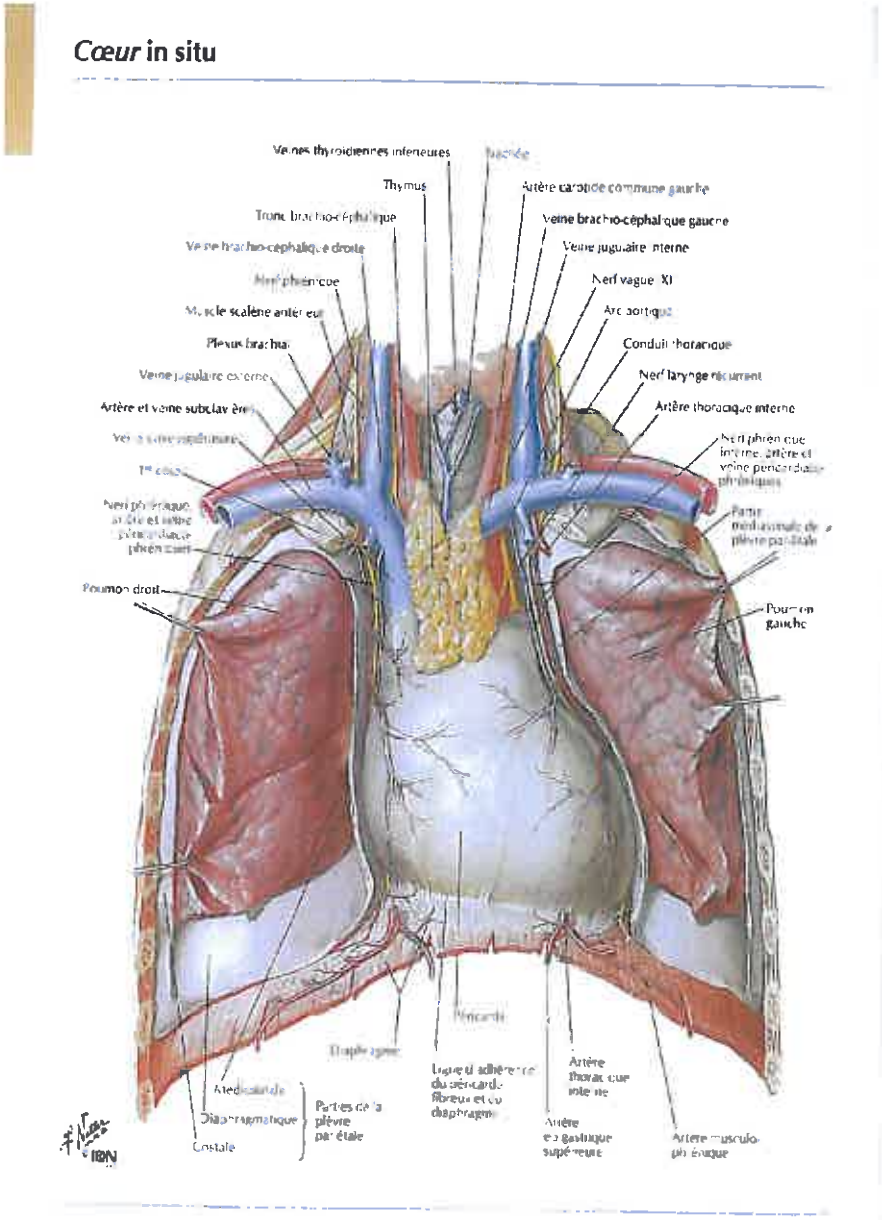

Figure 1 : rapport anatomique cœur/poumons

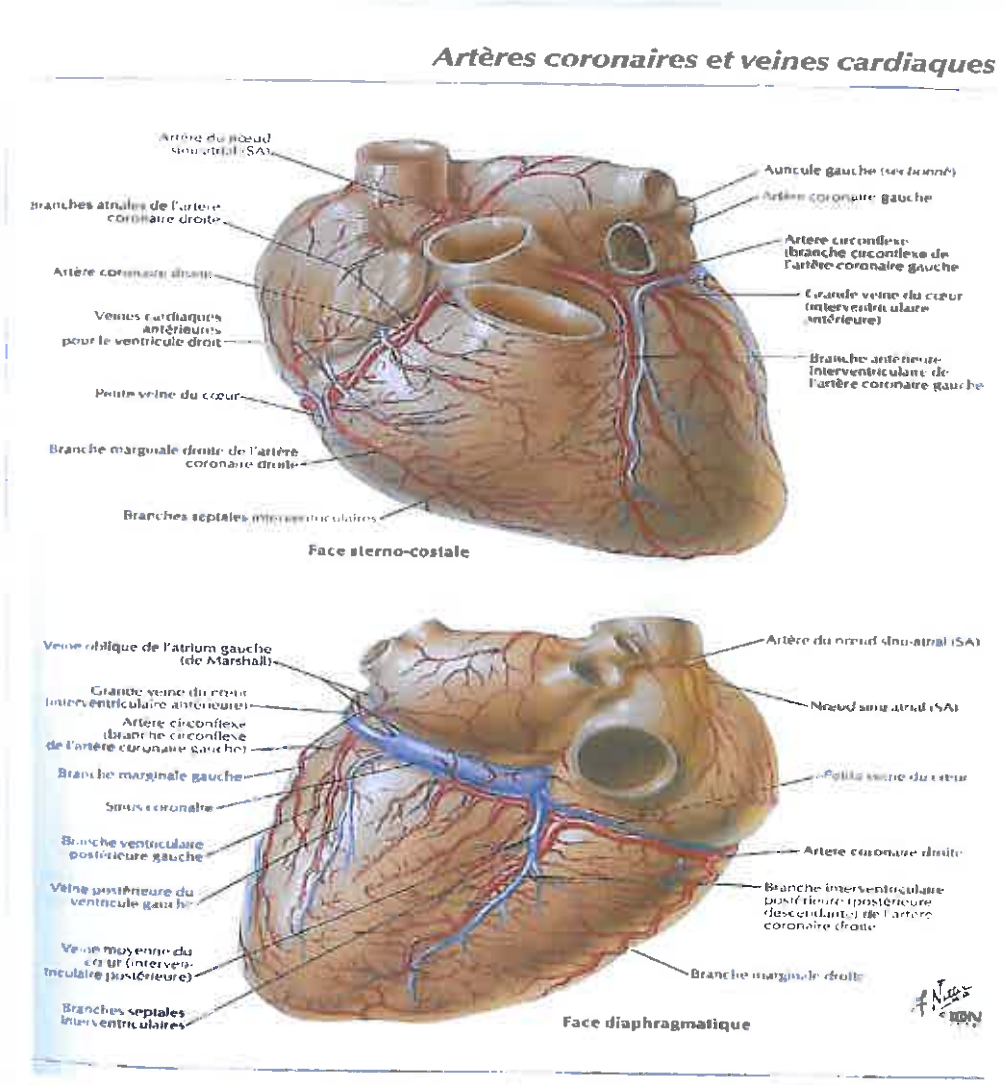

Figure 2 : vascularisation du cœur.

ANNEXE II

Formation et rupture d'une plaque d'athérosclérose et formation d'un caillot dans une artère vue en coupe

1. Artère normale — = intima — = media.

2. Formation d'une plaque d'athérosclérose dans la média : pas de symptôme ou angine de poitrine selon le calibre de la lumière.

3. Rupture de l'intima par augmentation ou fragmentation de la plaque.

4. Accumulation et agrégation des plaquettes, apparition d'un spasme plus ou moins important (♦)

5. Formation du caillot : occlusion de l'artère avec apparition d'un infarctus si l'artère est la seule qui irrigue le myocarde sous-jacent.

ANNEXE III

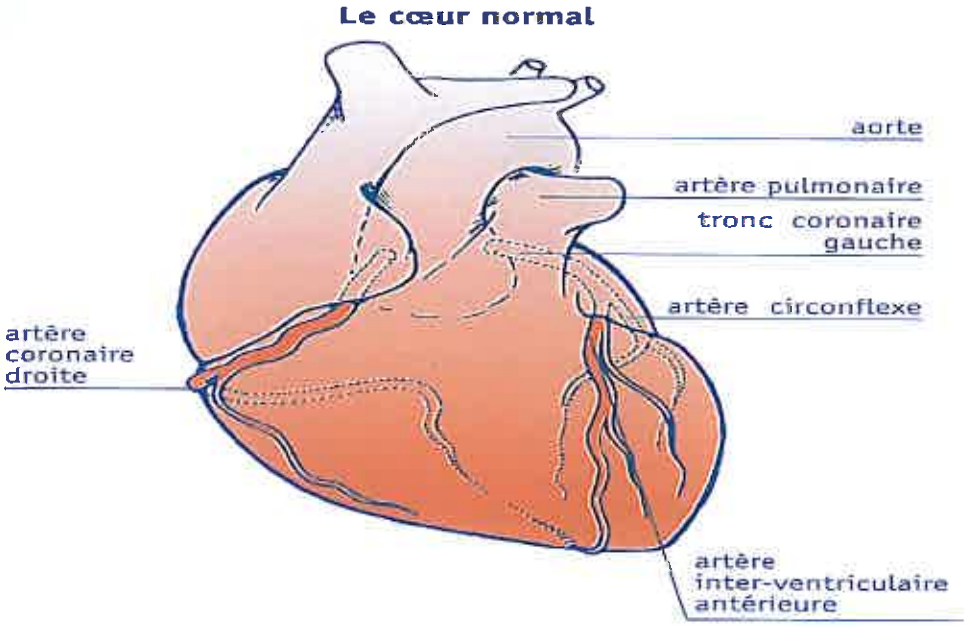

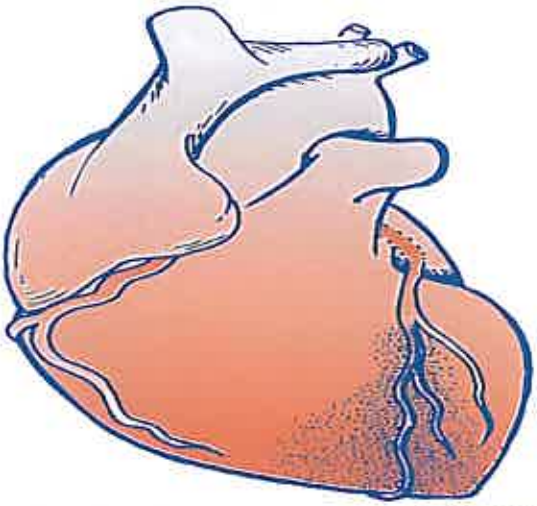

Les portions d'artère coronaire où la circulation est interrompue sont figurées en bleu. Les points bleus représentent le territoire musculaire endommagé.

Schéma sur la physiopathologie de l'infarctus du myocarde.

ANNEXE IV

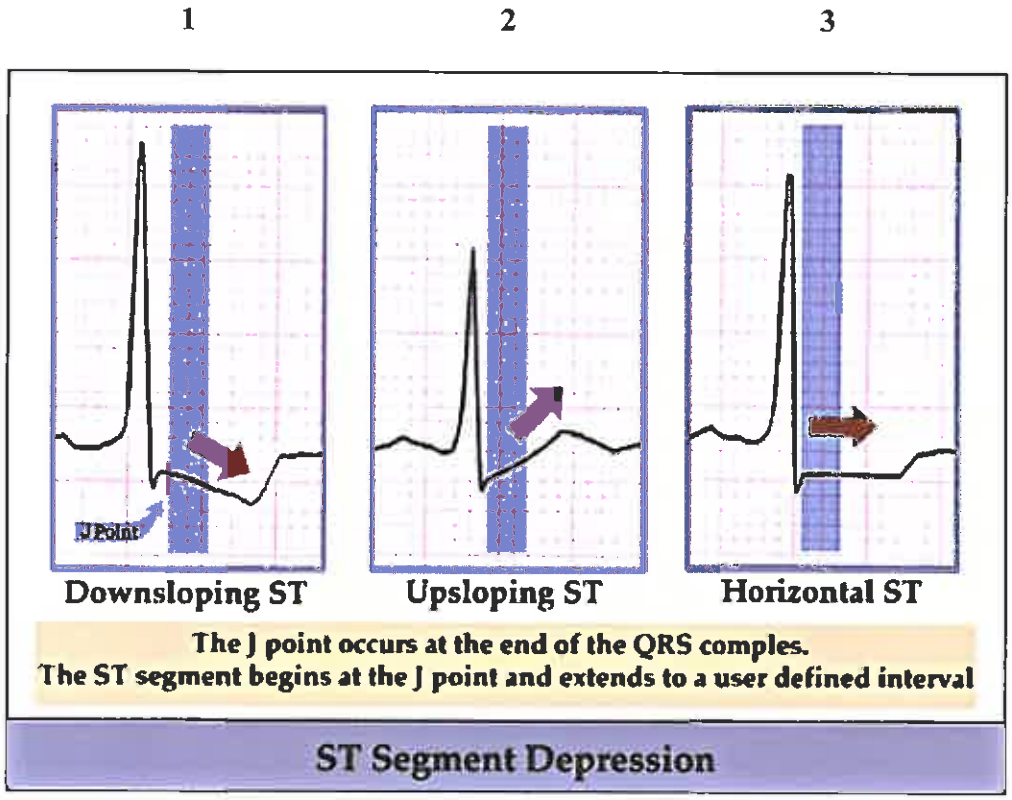

Figure 1 : Ecg aves sous décalage du segment ST.

Figure 2 : Ecg avec sus décalage du segment ST.

Figure 3 : Ecg avec segment ST horizontal.

ANNEXE V

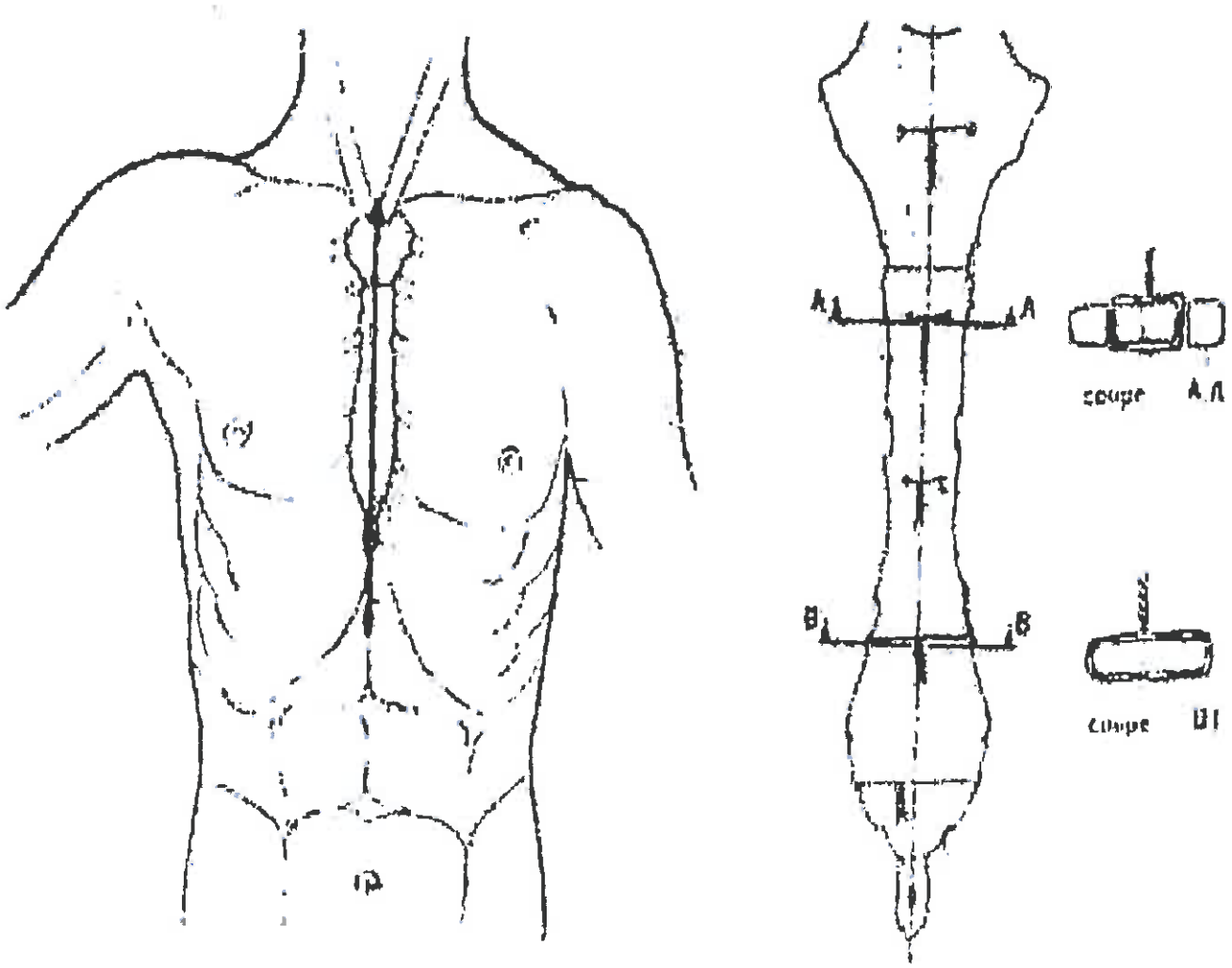

Schéma de coupe pour une sternotomie médiane.

ANNEXE VI

Échelles de cotation de la dyspnée :

1. **Échelle de SADOUL** : (dyspnée évaluée par le thérapeute).

   - Stade 0 = pas de dyspnée.
   - Stade 1 = dyspnée à monter 2 étages.
   - Stade 2 = dyspnée à monter 1 étages.
   - Stade 3 = dyspnée à la marche à allure normale.
   - Stade 4 = dyspnée à la marche à allure lente.
   - Stade 5 = dyspnée au moindre effort.

2. **Échelle visuelle analogique** : (dyspnée évaluée par le patient).

(Vue par le patient)



(Vue par le thérapeute)

ANNEXE VII

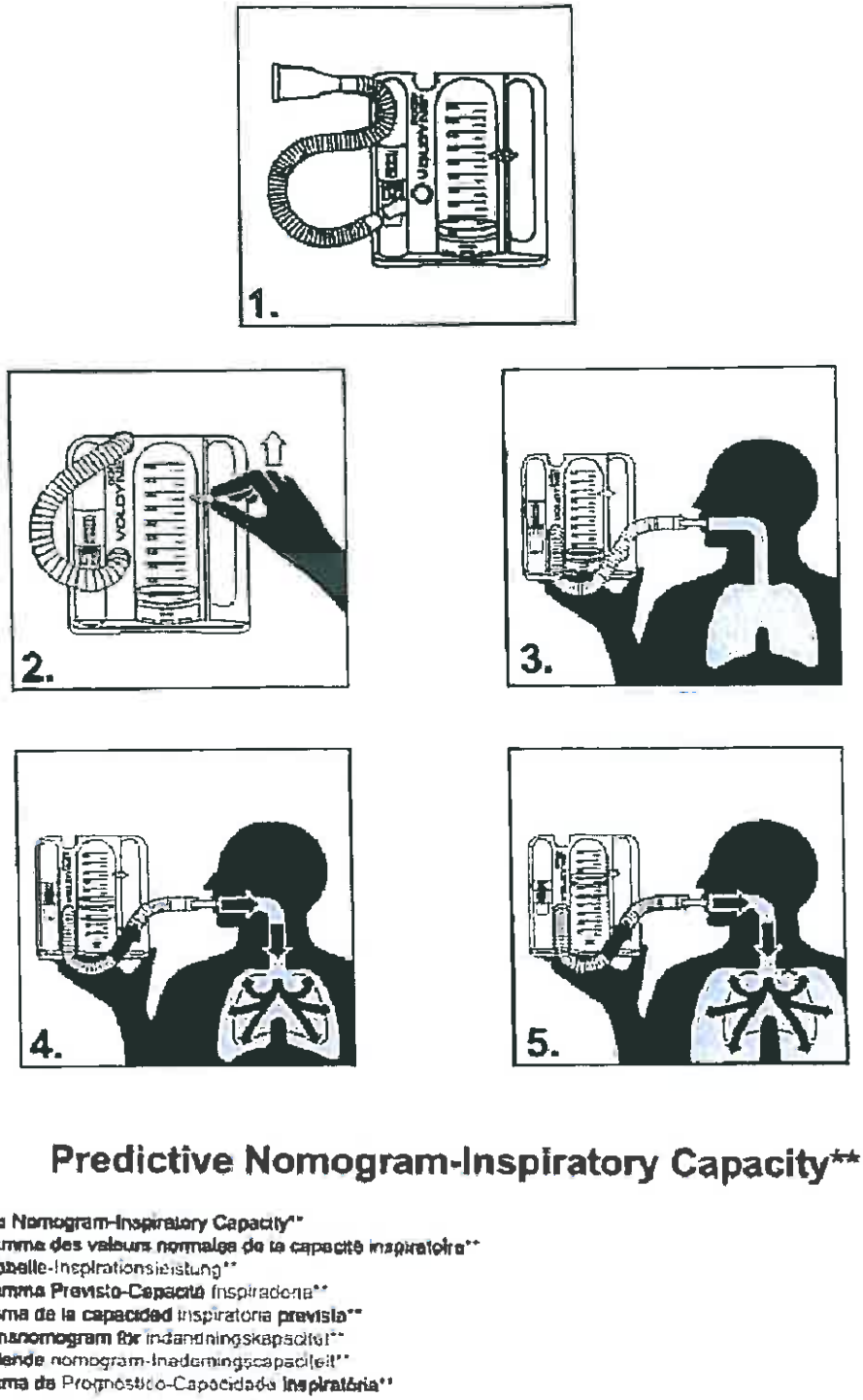

Figure 1 : mode d'emploi en image du Voldyne5000®.

♂

• Age • Âge • Alter • Età • Edad • Ålder • Leeftijd • Idade	1.47m	1.52m	1.57m	1.63m	1.68m	1.73m	1.78m	1.83m	1.88m	1.93m	1.98m
20	2000	2200	2400	2600	2800	3000	3200	3400	3600	3800	4000↑
25	1950	2150	2350	2550	2750	2950	3150	3350	3550	3750	3950
30	1900	2100	2300	2500	2700	2900	3100	3300	3500	3700	3900
35	1800	2000	2200	2400	2600	2800	3000	3200	3400	3600	3800
40	1750	1950	2150	2350	2550	2750	2950	3150	3350	3550	3750
45	1700	1900	2100	2300	2500	2700	2900	3100	3300	3500	3700
50	1650	1850	2050	2250	2450	2650	2850	3050	3250	3450	3650
55	1550	1750	1950	2150	2350	2550	2750	2950	3150	3350	3550
60	1500	1700	1900	2100	2300	2500	2700	2900	3100	3300	3500
65	1400	1600	1800	2000	2200	2400	2600	2800	3000	3200	3400
70	1350	1550	1750	1950	2150	2350	2550	2750	2950	3150	3350
75	1300	1500	1700	1900	2100	2300	2500	2700	2900	3100	3300
80	1250	1450	1650	1850	2050	2250	2450	2650	2850	3050	3250

Tableau I : référence du Voldyne5000® donnant les normes selon le sexe, l'âge et la taille.

: valeur de référence au Voldyne5000® pour Mr. D.

Délai	Volume réalisé sur le Voldyne (en mL)
J-2	3500
J-1	3500
J+0 à J+2	Non réalisé
J+3	1 300
J+4	1750
J+5	1750
J+6	2000

Tableau II : Evolution de la capacité respiratoire évalué par la spirométrie incitative.

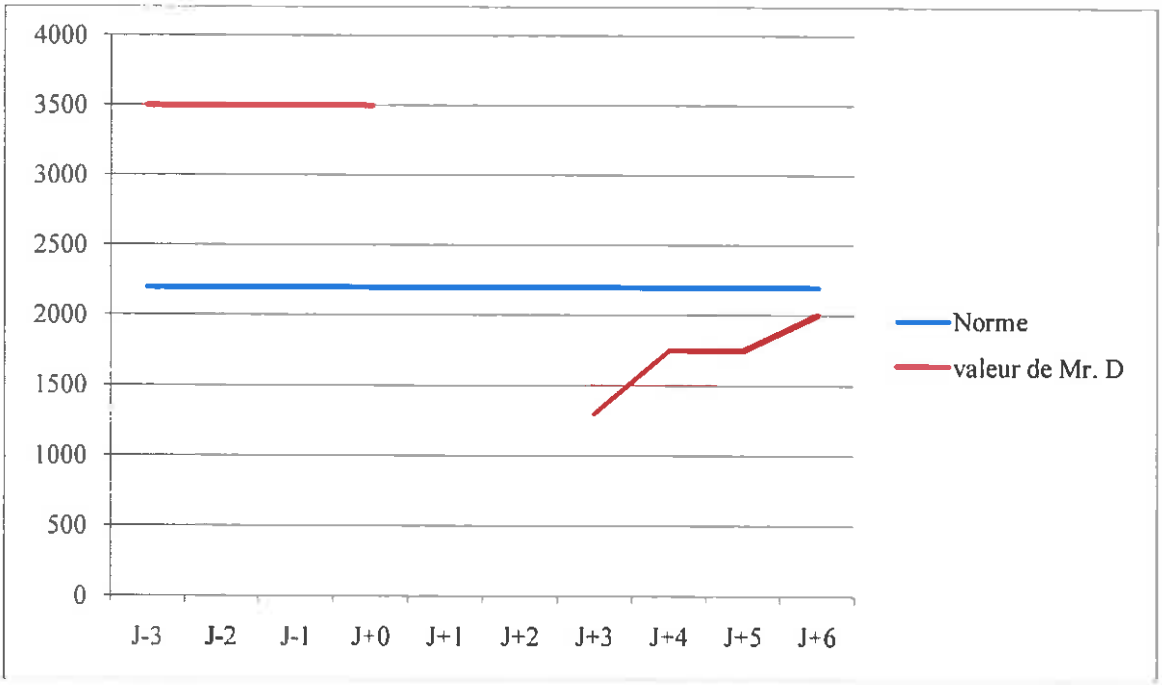

Figure 2 : Comparaison des résultats de Mr. D au Voldyne5000® avec la valeur de référence.

ANNEXE VIII

Explorations Fonctionnelles Respiratoires du 06.10.09

Nom:	Age: 65 ans	Taille : 184 cm
Prénom:	Sexe : Masc.	Poids : 86.0 kg
Né(e) le :	Médecin : Dr P. ZUCK	BSA: 1.92 m2
Technicien : FOUCHAUX Martine	CHA	Body Mass Index: 31.98

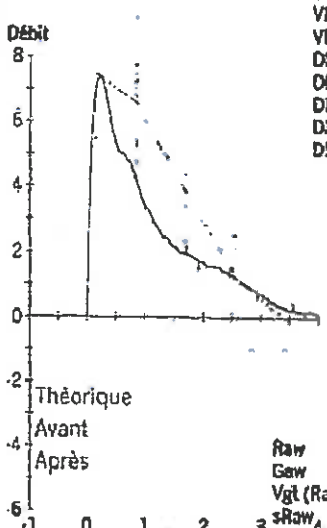

SPIROMETRIE

		Ref	Pre Meas	Pre % Ref	Post Meas	Post % Ref	Post % Chg
CVF	Litres	3.42	3.99	117			
VEMS	Litres	2.68	2.55	95			
VEMS/CVF	%	76	64				
VEMS/CVL	%	82	62				
DPE	L/sec	7.42	7.35	99			
DEM75	L/sec	6.60	4.67	71			
DEM50	L/sec	3.85	1.70	44			
DEM25	L/sec	1.25	0.76	61			
DEM25/75	L/sec	3.09	1.55	50			

VOLUMES PULMONAIRES

CRF Pl	Litres	3.33	3.56	107
VRE	Litres	1.25	1.18	94
VR	Litres	2.35	2.35	101
CV	Litres	3.53	4.12	116
CPT	Litres	6.02	6.50	108
VR/CPT	%	39	37	
CI	Litres	2.51	2.94	117

RESISTANCES

Raw	cmH2O/L/sec	3.00	3.73	124
Gaw	L/sec/cmH2O	0.330	0.268	81
Vgt (Raw)	Litres		3.01	
sRaw	cmH2O/L/s/L	10.00	11.22	112
sGaw	L/s/cmH2O/L	0.100	0.089	89
f Raw	BPM		14	

DIFFUSION

DLCO	mL/mmHg/min	25.6	26.6	113
DL Corr.	mL/mmHg/min	23.6	26.6	113
VA	Litres	6.02	6.11	101
DLCO/VA	mL/mHg/min/L	3.92	4.35	111
DL/VA Adj.	mL/mHg/min/L	3.92	4.35	111
CVI	Litres		3.79	
Apnée	Sec		10.54	

GAZ DU SANG

Palier	FiO2 %	pH	PCO2 mmHg	PO2 mmHg	HCO3 meq/L	BE	Hb gm/dL	%HbCO %	SaO2 %

NE FUME PLUS DEPUIS 21ANS
A FUME PDT 26 ANS PIPE CIGARES CIGARETTES

PF Reference: ERS1993 Update + Zapleta

ANNEXE IX

CENTRE HOSPITALIER REGIONAL
METZ-THIONVILLE
HÔPITAL BON-SECOURS METZ
COMPTE-RENDU OPERATOIRE
Chirurgie Thoracique et Cardio-Vasculaire

N° Admission 224301904

NOM

Prénom

Date de naissance

Date 14 Octobre 2009

DIAGNOSTIC : Coronaropathie

Patient âgé de 65 ans, ayant présenté un angor de Novo.

Ses facteurs de risque athéromateux comportent : un tabagisme ancien, une hérédité, une dyslipidémie, une surcharge pondérale.

Par ailleurs, il faut noter que Monsieur présente comme antécédent, une colectomie gauche, un néo de la prostate traité par radiothérapie (fin juillet 2009)

Le bilan coronarographique (Docteur KHALIFE) a mis en évidence des lésions bitronculaires sévères

- sténose du tronc commun à 60 %, courte
- sténose à 85 de l'IVA proximale englobant la 1ere diagonale et la 2e diagonale qui est occluse
- sténose à 85 % de la circonflexe moyenne
- sténose à 50 % du segment II de la coronaire droite

La fraction d'éjection est conservée malgré une hypokinésie antérieure

INTERVENTION : TROIS PONTAGES CORONARIENS A CŒUR BATTANT SANS C.E.C. PAR STERNOTOMIE :

- **Greffon mammaire interne gauche anastomosé en latéral sur la 1ère diagonale et en distal sur l'inter ventriculaire antérieure moyenne.**
- **Greffon mammaire interne droite anastomosé en distal sur la 1ère Marginale, par le sinus de Theile.**

Lors de l'arrivée au bloc opératoire et pendant la phase d'induction anesthésique, le patient est stable.

Abord du cœur par sternotomie médiane verticale.

Dissection d'un pédicule mammaire interne gauche squelettisé dont le calibre est correct, la paroi spastique, et le débit satisfaisant.
Dissection d'un pédicule mammaire interne droite squelettisé dont le calibre est correct, la paroi est correcte et dont le débit est satisfaisant.

Ouverture du péricarde qui est libre. Le cœur parait de taille normale.

L'intervention est menée à cœur battant sans C.E.C. par stabilisation mécanique (Octopus) et shunt de perfusion intra coronaire.

On commence la série des pontages par :

1. La 1ère diagonale, dont le lit d'aval est moyen et athéromateux, présente une paroi athéromateuse, d'un diamètre de 1.5 mm. Le greffon mammaire interne gauche dont le trajet et la longueur sont corrects est anastomosé en latéral.

2. L'interventriculaire antérieure moyenne dont le lit d'aval est moyen et athéromateux, présente une paroi très athéromateuse, d'un diamètre de 1.7 mm. Le greffon mammaire interne gauche dont le trajet et la longueur sont corrects est anastomosé en terminal.

3. La 1ère marginale dont le lit d'aval est moyen et athéromateux présente une paroi athéromateuse, d'un diamètre de 1,5 mm. Le greffon mammaire interne droit dont le trajet et la longueur sont corrects est anastomosé en terminal par le sinus de Theile.

Les anastomoses sont réalisées au Prolène 8.0.

Le lit d'aval est globalement moyen et athéromateux et le calibre des artères coronaires est correct.

L'hémodynamique est stable et l'E.C.G. ne montre pas de modification ischémique.

Après vérification de l'hémostase, nous décidons de la fermeture avec :
- Mise en place de deux drains médiastinaux de 2 drains pleuraux.
- Fermeture sternale par fils d'acier selon la technique de Bonchek.
- Fermeture pariétale en deux plans.
- Fermeture cutanée par surjet intradermique.

Anesthésistes :
Dr BICHEL

Opérateurs :
Dr ROUX
Dr PETIT

ANNEXE X

	PH	Pa02 (en mmHg)	PaCO2 (en mmHg)	HCO3- (en mEq/L)	BE (en mEq/L)	Sat O2 (en %)	Apport en O2
	7,40	168	40	24	-1	100	8
J+1	7,40	154	41	25	0	100	5
J+2	7,42	138	41	26	2	98	3
J+3	7,41	135	40	26	2	99	3
J+4	7,38	98	42	25	0	94	0

Tableau I : gaz du sang en postopératoire immédiat.

	FC (bpm)	TA (cmHg)	Apport en oxygène (en litre)	Saturation (%)
préopératoire	90	14/7	0	97
J+1	96	12/6	5	100
J+2	93	12/6	3	98
J+3	90	10/6	3	99
J+4	84	10/6	0	94
J+5	86	11/6	0	94
J+6	86	12/6	0	93

Tableau II : Suivi des paramètres cardiorespiratoire de Mr. D.