MINISTERE DE LA SANTE
REGION LORRAINE
INSTITUT DE FORMATION EN MASSO-KINESITHERAPIE
DE NANCY

UNE LOBECTOMIE PULMONAIRE

Rapport de travail écrit personnel
présenté par Laurent CAUDAL
étudiant en 3ème année de kinésithérapie
en vue de l'obtention du diplôme d'état
de masseur-kinésithérapeute
1995-1996.

SOMMAIRE

RESUME Page

INTRODUCTION 1

1.1.Histoire du malade et de la maladie. 1

1.2.Aspect anatamo/physiopathologique. 1

1.3.Aspect chirurgical. 2

2.BILAN DE DEPART 2

2.1.Dossier médical. 2

2.2.Signes fonctionnels. 2
2.2.1.Douleurs. 2
2.2.2.Dyspnée. 3
2.2.3.Toux et expectorations. 3

2.3.Examen clinique. 3
2.3.1.Coup d'oeil général. 3
2.3.1.1.Dans un plan sagittal. 3
2.3.1.2.Dans un plan frontal. 3
2.3.2.Bilan palpatoire. 4
2.3.3.Bilan statique du rachis. 4
2.3.4.Bilan dynamique du rachis. 4
2.3.5.Bilan respiratoire. 5
2.3.5.1.Signes respiratoires. 5
2.3.5.2.Bilan objectif de la mobilité thoracique et abdominale. 5
2.3.5.2.1.L'ampliation et les asymétries thoraciques. ... 5
2.3.5.2.2.Ampliation abdominale (au niveau de l'ombilic). 6
2.3.6.Bilan musculaire. 6
2.3.7.Bilan articulaire. 7
2.3.8.Epreuve fonctionnelle respiratoire (E.F.R.) 7
2.3.9.Examens complémentaires. 7
2.3.9.1.Les gaz du sang. 7
2.3.9.2.La radiographie. 8
2.3.10.Profil psychologique. 8
2.3.11.Conclusions du bilan et buts de la rééducation. 8

3.PROPOSITIONS KINESITHERAPIQUES 9

3.1.Choix et justifications des techniques. 9
3.1.1.Le massage (1) 9
3.1.2.La ventilation dirigée (décrite par le Dr Gimenez) .. 10

3.1.3.La ventilation étagée..... 10
3.1.4.L'expansion diaphragmatique..... 11
3.1.5.L'expansion costale..... 11
3.1.6.Assouplissements globaux du rachis avec correction de la statique rachidienne..... 12
3.1.7.Spirométrie incitative..... 13
3.1.8.Le réentraînement à l'effort..... 13

4.DESCRIPTION DE L'APPLICATION PRATIQUE..... 14

4.1.Le massage. 14

4.2.Apprentissage de la ventilation dirigée. 15

4.3.La ventilation étagée. 16

4.4.Le travail d'expansion diaphragmatique. 16

4.5.Le travail d'expansion costale. 18

4.6.Assouplissements globaux et travail de la statique rachidienne. 20

4.7.La spirométrie incitative. 21

4.8.Le réentraînement à l'effort. 22

5.BILAN DE FIN DE STAGE ET DISCUSSION..... 22

6. CONCLUSION..... 25

BIBLIOGRAPHIE

ANNEXES

RESUME

M.O a subi une lobectomie pulmonaire supérieure droite. Suite à son intervention, un séjour de rééducation respiratoire au centre médical spécialisé de Schirmeck lui a été prescrit. Durant 3 semaines, nous avons travaillé à raison de deux séances par jour afin de tenter de récupérer des volumes pulmonaires satisfaisants et surtout de lui redonner une fonction respiratoire adaptée à son quotidien.

INTRODUCTION.

1.1.Histoire du malade et de la maladie.

M.O né le 11/01/1923, était en excellent état général et ne présentait pas d'amaigrissement récent. En mars 95, une douleur sourde apparait au niveau de son épaule droite pour ensuite s'étendre au niveau thoracique antérieur.

Une lésion néoplasique très postérieure, appuyée sur le plan costal des 2ème et 3ème côtes à droite a été découverte. Le bilan d'extension à distance était négatif.

M.O a subi une lobectomie supérieure droite, suivie d'une rééducation respiratoire au C.M.S.

A sa sortie de rééducation, M.O a été "étiqueté" comme un B.P.C.O (Broncho Pneumopathie Chronique Obstructive) au vu de ses E.F.R (Epreuves Fonctionnelles Respiratoires) .

1.2.Aspect anatamo/physiopathologique.

L'examen tomodensitométrique retrouvait cette masse inhomogène polylobulée avec au niveau de la loge de Bariety, en latéro trachéal, des adénopathies légèrement augmentées de volume. Le diagnostic était celui d'un carcinome épidermoïde à extension locale importante.

Le patient a fait l'objet de 3 cures de chimiothérapie permettant d'obtenir une très bonne réponse scanographique et clinique. D'une part, les douleurs de l'hémithorax avaient diminué, d'autre part la masse inhomogène avait fondu ne laissant persister qu'une petite tumeur dans le segment postérieur du lobe supérieur.

L'exploration fonctionnelle respiratoire avec scintigraphie par ventilation-perfusion permettait une thoracotomie et le V.E.M.S. (volume d'expiration maximale en 1 seconde) prédictif post-lobectomie était à 1,8 litres.

1.3.Aspect chirurgical.

Une lobectomie supérieure droite sous thoracotomie vidéo assistée a été réalisée. Le décollement du plan pariétal s'est fait sans problème particulier. Un très large curage latéro et rétro cave ainsi que latéro trachéal a été effectué.

2.BILAN DE DEPART.

M.O suit actuellement une rééducation respiratoire au C.M.S. et ne bénéficie d'aucun traitement médical particulier.

2.1.Dossier médical.

M.O est âgé de 72 ans, mesure 1,72 mètres et pèse 82 kilogrammes. Il est à la retraite depuis 15 ans. Il a travaillé en tant que cultivateur puis dans une tannerie. Il habite dans une maison individuelle à la campagne.

M.O a fumé depuis l'âge de 20 ans (53 paquets-année) .

2.2.Signes fonctionnels.

2.2.1.Douleurs.

Des douleurs sont présentes au niveau du grand pectoral droit ; au toucher, M.O décrit une sensation d'anesthésie.

2.2.2.Dyspnée.

Sur l'échelle de Sadoul, M.O est coté à 2 (au premier étage ou à marche normale) .

2.2.3.Toux et expectorations.

La toux est légèrement productive et surtout matinale. Les expectorations sont de type muqueuses non colorées et peu nombreuses.

2.3.Examen clinique.

2.3.1.Coup d'oeil général.

2.3.1.1.Dans un plan sagittal.

- Antéprojection de la tête.
- Bosse de bison en C7.
- Les épaules sont légèrement enroulées vers l'avant avec une prédominance du côté droit.
- Le sujet est obèse.

2.3.1.2.Dans un plan frontal.

• Vue antérieure :

- le sillon delto pectoral droit est plus effacé que celui de gauche,
- le bord externe du grand pectoral droit est amyotrophié,
- la clavicule droite est plus basse que la gauche.

• Vue postérieure :

- épaule droite est plus basse ainsi que la pointe de l'omoplate,

- le triangle thoraco-brachial droit est légèrement réduit,

- la cicatrice se trouve au niveau de l'omoplate droite, de T3 à T5 sur 10 cm.

2.3.2.Bilan palpatoire.

La peau est souple sauf en regard de la cicatrice où quelques adhérences existent. Nous retrouvons un infiltrat cellulalgique en péri-cicatriciel et au niveau du mamelon, qui longe le bord inférieur du grand pectoral. Il existe une paresthésie locale à type de thorax en carton.

Le tendon du grand pectoral et le trapèze supérieur droit présentent une douleur à la palpation.

2.3.3.Bilan statique du rachis.

M.O présente une antéprojection de la tête, une déviation latérale du rachis à droite. (Annexe I) .

2.3.4.Bilan dynamique du rachis.

Tous les mouvements sollicitant l'ouverture de l'hémithorax droit présentent des limitations. (Annexe II) .

2.3.5.Bilan respiratoire.

2.3.5.1.Signes respiratoires.

- Fréquence : 17 cycles/minute.
- Mode : naso-buccale et naso-nasale.
- La respiration est relativement harmonieuse, il n'y a pas d'asynergie abdomino-costale ; par contre, M.O élève les épaules lors de l'inspiration.
- Il existe un tirage sous claviculaire droit.

2.3.5.2.Bilan objectif de la mobilité thoracique et abdominale.

2.3.5.2.1.L'ampliation et les asymétries thoraciques.

- Mesures centimétriques :

Tableau I : centimétries du thorax.

	SOUS-AXILLAIRE	MAMELON	XYPHOIDIEN
INSPIRATION	104 cm	113 cm	105 cm
EXPIRATION	102 cm	110 cm	102 cm

Nous constatons que les ampliations sont limitées et donc que l'expansion costale est diminuée.

- Cyrtométrie faite avec une lame de plomb (annexe III) . Sur le tracé de l'hémithorax gauche, nous remarquons que l'ampliation thoracique est homogène et régulière. Du côté pathologique, au niveau de la jonction 1/3 moyen et 1/3 postérieure, l'ampliation entre l'inspiration et l'expiration est inexistante ce qui correspond à la cicatrice. Une compensation est faite par l'hémithorax droit.

- Mesure de l'ouverture des 5 premières côtes (3) : l'extrémité craniale du mètre ruban se positionne en dessous de

la clavicule au niveau du bord inférieur de l'articulation costo-sternale et l'extrémité caudale au niveau du bord inférieur de la 5ème côte :

* du côté droit : 13 cm,
* du côté gauche : 17 cm.

- Mesure de l'ouverture de l'hémithorax (3) :

* du côté droit : 38 cm,
* du côté gauche : 39 cm.

2.3.5.2.2.Ampliation abdominale (au niveau de l'ombilic).

Tableau II : Centimétries abdominales.

	POSITION DEBOUT	DECUBITUS
INSPIRATION	118 cm	113 cm
EXPIRATION	113,5 cm	109 cm

En position debout, l'ampliation existe mais reste insuffisante. Il en est de même en décubitus.

2.3.6.Bilan musculaire.

Il n'y a pas de déficit particulier sauf au niveau des abdominaux et du grand pectoral droit, cotés à 4 (Daniels). Pour le diaphragme, les méthodes sont controversées, nous avons donc évalué la mobilité de celui-ci grâce aux radiographies. (Annexe V, VI et IX) .

2.3.7.Bilan articulaire.

Il n'existe pas de déficit au niveau des membres supérieurs. Le bilan fonctionnel est correct.

2.3.8.Epreuve fonctionnelle respiratoire (E.F.R.).

Tableau III : résultat de l'E.F.R.

	MESURE	THEORIQUE	% THEORIQUE
V.E.M.S.	1,79 L	2,65 L	68
V.E.M.S./C.V.L.	68	74	93
D.E.M. 25%	0,58 L/SEC	1,17 L/SEC	50
D.P.E.	4,33 L/SEC	7,37 L/SEC	59
C.V.L.	2,62 L	3,58 L	73
CAPACITE INSPI.	1,89 L	2,85 L	66
V.R.E.	0,72 L	0,73 L	99
C.P.T.	5,35 L	6,34 L	84

L'E.F.R. révèle un syndrome mixte, le syndrome obstructif est non réversible (au Bronchodual®) , le V.E.M.S. n'augmente que de 6% suite au test. (Annexe VII) .

2.3.9.Examens complémentaires.

2.3.9.1.Les gaz du sang.

Tableau IV : les gaz du sang.

PH	P_{CO2}	P_{O2}	H_{CO2}	Ht	Hb	Sat
7,43	35,2	73,3	23,2	34	11,6	95

Nous déduisons que M.O est en légère hypocapnie, en légère hypoxie et que son taux d'hémoglobine est bas.

2.3.9.2.La radiographie.

La radiographie dynamique n'est plus utilisée mais nous avons pu faire une digraphie mettant en évidence un déficit de 2,2 cm de la course diaphragmatique du côté pathologique par rapport à l'autre côté. Nous constatons également que l'hémicoupole diaphragmatique du côté droit est plus remontée qu'à gauche . A la place du lobe retiré, il règne des pressions négatives qui exercent une force de succion sur le parenchyme restant ; le diaphragme étant plus déformable que la cage thoracique, il se laisse aspirer vers le haut. (1) (Annexe V, VI et IX) .

2.3.10.Profil psychologique.

M.O est tout à fait conscient de son atteinte et s'est investi de son mieux dans les séances de rééducations. La compréhension des exercices est bonne. Une approche plus ludique, telle que la spirométrie incitative, a eu de bon résultat chez M.O.

2.3.11.Conclusions du bilan et buts de la rééducation.

- M.O présente :

- un syndrome ventilatoire mixte,
- des douleurs de type paresthésique,
- une dyspnée d'effort,
- des raideurs costales,
- une diminution de la course diaphragmatique,
- une mauvaise tenue de son rachis avec une antéprojection de la tête et un enroulement des épaules.

• Buts de la rééducation à J23 après l'intervention :

- lutter contre les douleurs et les contractures,
- libérer les adhérences cutanées et sous-cutanées,
- lutter contre les asynergies respiratoires, apprendre la ventilation dirigée et l'intégrer dans les activités de la vie journalière ; nous pouvons alors espérer une diminution de la dyspnée,
- retrouver une course diaphragmatique correcte du côté droit (par rapport au côté gauche) ,
- retrouver une expansion costale correcte et diminuer l'asymétrie existant entre le côté droit et le côté gauche,
- travailler la statique thoraco-rachidienne,
- faire un réentraînement à l'effort.

3.PROPOSITIONS KINESITHERAPIQUES.

3.1.Choix et justifications des techniques.

3.1.1.Le massage (1).

Le massage a des effets divers ; au niveau de la **mobilisation tissulaire**, de la **détente musculaire** et de **l'aspect de "retrouvailles somatiques"** qu'il engendre.

- Au niveau de la cicatrice et de l'emplacement des drains, le massage permet d'éviter ou au moins de diminuer les risques **d'adhérence** des différentes couches tissulaires en plein remaniement suite à l'intervention chirurgicale.

- Au niveau musculaire (para-vertébraux, inter-scapulaire, trapèze supérieur, grand pectoral) le massage a une **action décontracturante et antalgique** de par la vasodilatation

locale, l'élimination des toxines, l'étirement des micros structures musculaires qu'il provoque.

- Au niveau de la sensibilité, l'effet "peau de carton" peut diminuer.

Les massages sont associés à des étirements des inspirateurs accessoires et des faces antéro-latérales du cou.

3.1.2.La ventilation dirigée (décrite par le Dr Gimenez).

Il s'agit d'un mode ventilatoire à **grand volume et à basse fréquence**, réalisé dans différentes positions. Ses buts sont de **corriger les asynergies ventilatoires**, d'obtenir une **ventilation abdomino-diaphragmatique** et d'augmenter la ventilation alvéolaire, ainsi que d'acquérir une **nouvelle rythmicité ventilatoire permanente** (créer un réflexe conditionné) . Cette ventilation entraîne une participation de tous les éléments de la mécanique respiratoire ; dans le cas d'une lobectomie, les hauts volumes augmentent la course diaphragmatique ainsi que le jeu costal. Toute la musculature respiratoire est mise à contribution de façon plus intense.

3.1.3.La ventilation étagée.

C'est un exercice ventilatoire qui permet de dissocier la ventilation abdominale de la ventilation costale inférieure et supérieure. Cette prise de conscience permet d'enchaîner de manière physiologique les différents étages de la respiration. Le contrôle ainsi obtenu permet de **combattre les asynergies thoraco-abdominales et les asymétries (2).**

3.1.4.L'expansion diaphragmatique.

La lobectomie entraîne une **diminution du volume pulmonaire et une remontée de l'hémicoupole diaphragmatique du côté lésé**. De plus, la phase post-opératoire immédiate est relativement **douloureuse** d'où **une diminution** de l'ensemble des **cinèses respiratoires**. Le travail de l'hémicoupole diaphragmatique du côté lésé permet de **récupérer une course satisfaisante et des volumes pulmonaires corrects**. Durant les exercices, la pesanteur et la structure liquidienne que représentent les viscères ont une place prépondérante.

En latérocubitus et en respiration forcée, la poussée des viscères est plus importante du côté homolatéral : lors de l'expiration, la coupole remonte plus et la course diaphragmatique en est améliorée. Du côté controlatéral, le diaphragme est en position d'inspiration relative.

3.1.5.L'expansion costale.

Les traumatismes liés à l'intervention chirurgicale, que cela soit au niveau des articulations costo-vertébrales et costo-sternales, de l'appareil ligamentaire, des côtes, des tissus cutanés et sous-cutanés, de la musculature et du poumon ont provoqué une mise au repos relative de toutes ces mécaniques respiratoires. De plus, la douleur a engendré un repli de l'hémithorax opéré.

- **Au niveau des côtes inférieures**, le mouvement d'élévation de la côte (lors de l'inspiration) entraîne une augmentation du diamètre transversal du thorax ; le point le plus externe de la côte est projeté vers l'extérieur.

- **Au niveau des côtes supérieures**, le mouvement d'élévation de la côte entraîne une augmentation du diamètre antéro-postérieur du thorax ; le point le plus antérieur de la côte décrit un arc de cercle qui le fait se déplacer vers l'avant.

- **Au niveau des côtes moyennes**, l'augmentation du diamètre se fait dans les deux sens.

Le but des exercices est de **retrouver un jeu costal correct et symétrique** à partir d'assouplissements et de postures faisant intervenir les membres supérieurs et inférieurs.

3.1.6.Assouplissements globaux du rachis avec correction de la statique rachidienne.

Suite à la lobectomie, les douleurs au niveau du thorax ont engendré un **léger déséquilibre** de la colonne vertébrale. M.O a une position voûtée et en inclinaison latérale du côté opéré. Il est important de noter que l'axe rachidien de M.O est également perturbé à cause d'une **inégalité des membres inférieurs.**

Lors des exercices d'assouplissements, nous allons demander une **correction active** de l'axe rachidien de M.O.

Le travail de la ceinture scapulaire est intégré dans les exercices d'assouplissement thoraco-rachidien et une mobilisation analytique de l'épaule n'est pas nécessaire.

A tous ces assouplissements, nous rajoutons des **exercices d'auto-grandissement** pour tonifier les para-vertébraux.

3.1.7.Spirométrie incitative.

Cette technique présente plusieurs avantages :

- les appareils de spirométrie permettent **une objectivation des performances** du patient et donc un suivi de l'évolution,

- si la réalisation technique est bien faite, un **travail efficace** des différents éléments entrant en jeu dans la respiration est obtenu,

- l'aspect ludique et non contraignant facilite le bon déroulement des séances. La visualisation des performances permet une **motivation accrue**,

- la spirométrie incitative se fait aussi bien en **inspiration qu'en expiration.**

3.1.8.Le réentraînement à l'effort.

Ce réentraînement à l'effort s'est effectué à partir de certains **gestes de la vie courante** afin **d'accroître les performances**, que cela soit au niveau de l'endurance ou de l'intensité. La marche en terrain plat et accidenté ainsi que dans les escaliers est le support de ce réentraînement. Un programme personnalisé est proposé et la finalité de ce réentraînement est la **diminution de la dyspnée** au cours des activités de la vie journalière.

4.DESCRIPTION DE L'APPLICATION PRATIQUE.

4.1.Le massage.

Le patient est installé sur un tabouret de telle sorte que ses cuisses et son tronc forment un angle de 90° afin d'éviter la compression de ses viscères. Ses bras fléchis sont posés sur une table de massage de telle sorte que sa tête repose sur ses avant-bras.

Le massage concerne **tout l'hémithorax lésé**, du rachis au sternum, de la nuque au bassin et peut s'étendre à l'ensemble du dos. Nous nous attardons sur les muscles contracturés (le trapèze supérieur et le grand pectoral) , ainsi que sur la cicatrice et la zone paresthésiée. Nous débutons par un **effleurage doux** de l'ensemble de la surface à masser en utilisant éventuellement une huile de massage. Cette manoeuvre permet **une prise de contact et une mise en confiance du patient**. Ensuite, nous effectuons des manoeuvres de type décollement et assouplissement du plan cutané (**pétrissage superficiel**) . Sur les muscles contracturés, nous faisons un **pétrissage profond** suivi de **pressions glissées**.
Des manoeuvres en "peigne" des espaces intercostaux permettent de décontracturer la musculature intercostale et d'atténuer la sensation "peau de carton" .

Le massage de la cicatrice est plus spécifique et réalisé avec l'adjonction d'une pommade (Madecassol®) . Les manoeuvres sont **des palpé-rouler**, des **pétrissages superficiels** et **des frictions légères** tout le long de la cicatrice.

Le massage débute les séances du matin, vers la moitié de la 2ème semaine, il n'est plus effectué quotidiennement mais tous les 2 à 3 jours.

4.2.Apprentissage de la ventilation dirigée.

Nous débutons par **une prise de conscience ventilatoire** afin d'attirer l'attention du patient sur ses défauts. Une explication un peu plus physiologique sur le rôle de **l'inspiration nasale (humidifie, réchauffe et filtre l'air)** , ainsi que sur le fonctionnement du **diaphragme (c'est un muscle inspirateur qui agrandit le diamètre vertical)** est importante pour comprendre l'utilité d'une bonne respiration.

Ensuite, nous passons aux mouvements respiratoires :

- **inspiration nasale avec un bombement abdominal** (inspirer lentement avec le nez en gonflant le ventre) ,
- **expiration buccale avec effacement abdominal** (souffler lentement par la bouche en rentrant le ventre) .

Il faut éviter les apnées et les mouvements parasites tel que le haussement des épaules lors de l'inspiration. Ces mouvements respiratoires sont effectués à **haut volume et à basse fréquence, l'expiration est plus longue que l'inspiration**.

Par exemple : 1 temps d'inspiration et 2 temps d'expiration ; ou 2 temps d'inspiration et 3 temps d'expiration.

Des stimulations manuelles peuvent être appliquées sur **l'abdomen** et sur **les côtes** pour mieux percevoir les mouvements respiratoires.

En progression, la ventilation dirigée est effectuée en position assise, debout, en décubitus et en latérocubitus. **Durant toute la réalisation des exercices en rééducation, nous effectuons un contrôle et une correction si nécessaire de cette respiration**. La finalité de cet apprentissage est que la ventilation dirigée devienne un **réflexe conditionné** et qu'elle s'applique à toutes les **activités de la vie courante.**

4.3.La ventilation étagée.

Cette ventilation reprend les principes de la ventilation dirigée. Nous débutons par une inspiration en gonflant le ventre puis en élargissant le diamètre transversal des côtes inférieures et pour finir en augmentant le diamètre antéro-postérieur des côtes supérieures. A l'expiration c'est le schéma inverse qui est effectué ; d'abord la diminution du diamètre antéro-posterieur des côtes supérieures puis des côtes inférieures pour finir avec l'effacement abdominal (2) .

Cet exercice est réalisé chaque séance, 2 à 3 minutes.

4.4.Le travail d'expansion diaphragmatique.

Dans un premier temps, nous allons réexpliquer l'importance du jeu diaphragmatique et ce que nous attendons lors des exercices. La **pesanteur** est l'un des facteurs les plus intéressants pour faire travailler le diaphragme dans des courses optimales.

- En quadrupédie : la pesanteur entraîne les viscères vers le bas ; lors de **l'inspiration, le diaphragme a plus de**

facilité car il n'a pas à résister à la pression des viscères, le diamètre vertical en est d'autant plus grand. Lors de **l'expiration**, ce sont **les abdominaux et notamment le transverse qui travaillent.**

- En position assise : sous l'action de la pesanteur les viscères descendent dans la cuvette pelvienne. Durant **l'inspiration**, **le diaphragme n'a pas à lutter** contre la masse des viscères. A **l'expiration**, ce sont **les abdominaux qui travaillent** pour comprimer la masse viscérale et faire remonter le diaphragme.

- En décubitus : durant **l'inspiration**, **le diaphragme lutte contre la masse des viscères** et doit donc travailler "contre résistance". A **l'expiration**, **les viscères n'opposent plus de résistance** et donc la course diaphragmatique expiratoire en est favorisée.

- En latérocubitus : pour faire travailler l'hémicoupole droite, il faut placer le sujet en latérocubitus droit. Toute la masse viscérale se retrouve du côté de l'appui sur la table de massage et donc, lors de **l'inspiration**, **le diaphragme travaille contre résistance**. Par contre, à **l'expiration**, **la poussée des viscères favorise la remontée de l'hémicoupole diaphragmatique homolatérale**. Cette position est la plus efficace pour travailler l'amplitude et l'endurance du diaphragme.

Tout au long des exercices, nous demandons **d'inspirer en gonflant le ventre et d'expirer en rentrant le ventre**.

L'expansion diaphragmatique est travaillée durant les trois semaines de rééducation et fait suite au massage.

4.5.Le travail d'expansion costale.

Nous travaillons les cinèses costales de différentes manières ; que cela soit au niveau de l'intervention du kinésithérapeute ou du sujet.

- Dans un premier temps, ce sont **les stimulations manuelles** qui dirigent les mouvements. Suivant les étages de la cage thoracique, les mains du thérapeute ne se positionnent pas de la même façon.

Au niveau du **thorax supérieur**, les stimulations se font **sur la face antérieure des côtes**.

Au niveau du **thorax moyen**, les stimulations se font **sur les faces antérolatérales des côtes.**

Au niveau du **thorax inférieur**, les stimulations se font **sur les faces latérales des côtes.**

Durant l'inspiration, les mains peuvent **stimuler** l'expansion costale à un endroit précis, ou **s'opposer** à l'expansion et donc solliciter la musculature inspiratoire.

Pendant l'expiration, les mains **aident** par des pressions sur le thorax afin de suppléer et de permettre au sujet de sortir un maximum d'air vicié.

Ces exercices sont réalisés soit en position assise ou en décubitus. Ils se localisent du côté de l'hémithorax pathologique et nous espérons **diminuer l'asymétrie existant entre les deux côtés.**

- Dans un second temps, l'expansion costale est travaillée à l'aide du positionnement dans les différents plans

des membres supérieurs, du tronc et éventuellement des membres inférieurs.

En progression :

* nous réalisons **un montage auto-passif** en pouliethérapie : le sujet est installé sur un tabouret ; à l'aplomb de sa tête se trouve la poulie, une poignée dans chaque main reliée par un filin de telle sorte que lorsque l'un des bras est en abduction, l'autre soit le long du corps. Nous demandons un abaissement du bras qui entraîne l'autre bras en abduction. **La respiration est rythmée de telle sorte que l'inspiration se fasse lors de l'élévation du bras droit (bras du côté pathologique) et que l'expiration se fasse lors de l'abaissement de ce même bras.**

* le travail en actif se fait sur un tabouret, en position debout, en latérocubitus, ou en quadrupédie.

Pour l'expansion thoracique supérieure, en progression nous associons la flexion et la rotation externe du bras ou bien l'extension et la rotation externe du bras ainsi qu'une rotation homolatérale du tronc.

Pour l'expansion thoracique inférieure, en progression nous associons l'inclinaison controlatérale du tronc et l'abduction, rotation externe du bras, l'adduction de hanche (inclinaison du bassin) .

Pour tous ces exercices, l'inspiration se fait lorsque le côté droit (côté pathologique) est sollicité en ouverture ; l'expiration se fait lorsque le côté droit est en fermeture. L'ouverture et la fermeture résultent de la position des membres et du tronc qui agissent sur la cage thoracique par

l'intermédiaire des muscles mis en tension lors des différents mouvements.

L'expansion costale est travaillée quotidiennement pendant les trois semaines de rééducation ; elle fait suite au travail diaphragmatique.

4.6.Assouplissements globaux et travail de la statique rachidienne.

L'assouplissement du rachis, de la cage thoracique et de la ceinture scapulaire est fait lors des exercices d'expansion costale. Voir paragraphe 4.5..

Exemple : le sujet est assis sur un tabouret ; en inspirant, nous lui demandons une inclinaison latérale du rachis, une abduction, rotation externe du bras, l'autre bras étant en crochet sur la hanche. Le retour se fait en expiration avec une adduction du bras et une inclinaison homolatérale du rachis.

La statique rachidienne est corrigée grâce à **des exercices d'auto-grandissement.**

Exemple : le sujet est assis sur un tabouret ; la tête placé en double menton, nous lui demandons "d'enfoncer" ses fesses dans le tabouret, de tirer sa tête en direction du plafond et de pousser ses bras vers le plancher. L'inspiration se fait durant l'érection rachidienne sur 6 secondes, l'expiration est lente et s'accompagne d'un relâchement des bras et du tronc.

Les assouplissements et le travail de la statique rachidienne sont effectués durant les trois semaines à toutes les séances de l'après-midi.

4.7.La spirométrie incitative.

Dans le traitement, la spirométrie est apparue sous deux formes (4) :

- à l'aide d'un petit appareil de type **exerciseur volumétrique** (Voldyne®) qui permet au patient de travailler sa performance volumétrique en inspiration avec un contrôle des débits inspiratoires. Ces exercices sont réalisés dans la chambre à raison de 10 inspirations toutes les demi-heures en suivant bien les consignes : faire une inspiration totale, l'embout buccal dans la bouche, en gonflant le ventre et en veillant à ce que la valve des débits reste bien dans les limites définies par l'appareil.

- Une spirométrie incitative plus complète est réalisée à la fin de chaque séance à l'aide d'un **calculateur électronique** (Controlair®) . Cet appareil a permis un **suivi chiffré des capacités inspiratoires et expiratoires.**

Un but volumétrique est fixé en fonction de la performance initiale du patient (recherché à chaque séance) et le patient doit atteindre cette cible qui augmente suivant un protocole élaboré par le centre médical de Schirmeck. (Annexe IX et X) .

Durant les exercices, **nous vérifions la bonne réalisation technique des mouvements ventilatoires qui doivent être lents et amples.**

4.8.Le réentraînement à l'effort.

La dyspnée, les douleurs et la fatigue sont les seuls critères ayant une influence sur ce réentraînement à l'effort.

- La marche : elle s'effectue dans un premier temps dans les couloirs de l'établissement puis à l'extérieur avec des difficultés supplémentaires (montées et descentes) . Ce que nous demandons au patient, c'est d'adopter un **rythme respiratoire constant avec un temps expiratoire plus long que le temps inspiratoire** (l'inspiration sur 1 pas, l'expiration sur 2 ou l'inspiration sur 2 pas, l'expiration sur 3 pas) .

- Dans les escaliers :

* si le sujet est très essoufflé, nous lui conseillons d'adopter la méthode "économique" (l'inspiration se fait à l'arrêt et l'expiration se fait en montant une marche) ,

* si le sujet n'est pas essoufflé, nous lui conseillons d'inspirer en montant une ou deux marches et d'expirer en montant deux ou trois marches suivant ses capacités du moment.

5.BILAN DE FIN DE STAGE ET DISCUSSION.

Ce bilan a été réalisé à la fin des trois semaines de rééducation.

Sur un plan général, M.O se sent mieux ; les douleurs au niveau du grand pectoral et la sensation "peau de carton" ont diminué. La **dyspnée** a **régressé**, mais elle est toujours **cotée à 2** (selon Sadoul) .

Au niveau de la statique rachidienne, aucune modification n'est apparue. Par contre la mobilité dans tous les secteurs et à tous les niveaux s'est améliorée (annexe II).

Les centimétries thoraciques et abdominales montrent que les **mouvements respiratoires** sont effectués **plus efficacement.**

Tableau V :centimétries abdominales et thoraciques.

	SOUS AXILLAIRE	MAMMELON	XYPHOIDIEN	ABDOMINAL DEBOUT	ABDOMINAL COUCHE
INSPIRATION	105 cm	113 cm	105 cm	119 cm	113 cm
GAIN	+ 1 cm	=	=	+ 1 cm	=
EXPIRATION	100 cm	106 cm	100 cm	110 cm	102 cm
GAIN	- 2 cm	-4 cm	- 2 cm	- 3,5 cm	- 7 cm

L'ouverture de l'hémithorax droit est **à 1 cm** près **symétrique** à l'ouverture de l'hémithorax gauche (nous avons un gain de 2 cm par rapport au bilan initial) .

Les muscles abdominaux sont maintenant cotés à 5 (selon Daniels) et le grand pectoral droit a une force égale à celle de son homologue controlatéral.

Une **amélioration** de la **mobilité** et de la **symétrie** de la cage thoracique est observée sur **la cyrtométrie**. Le point de non-mobilité observé au niveau de la cicatrice n'apparaît plus sur le tracé qui est à présent homogène et régulier. (Annexe III et IV) .

La **digraphie** montre que la course diaphragmatique du côté droit a **augmenté de 2 cm** par rapport à la première digraphie (annexe V et VI) .

L'épreuve fonctionnelle respiratoire présente quelques modifications : tableau VI : les E.F.R.

	Bilan n°1	Bilan n°2	Gain ou déficit
V.E.M.S.	1,79 L	1,53 L	- 0,26 L
D.E.M. 25	0,58 L/SEC	0,51 L/SEC	- 0,07 L/SEC
D.P.E.	4,33 L/SEC	5,57 L/SEC	+ 1,24 L/SEC
C.V.L.	2,62 L	3,23 L	+ 0,61 L
CAPACITE INSPI.	1,89 L	2,17 L	+ 0,28 L
V.R.E.	0,72 L	1,06 L	+ 0,34 L
C.P.T.	5,35 L	5,63 L	+ 0,28L

Au niveau de la mécanique pulmonaire, les déficits enregistrés correspondent **à l'augmentation du syndrome respiratoire obstructif,** le test au bronchodilatateur n'a pas été réalisé. Par contre, **les volumes pulmonaires sont en hausses et la capacité inspiratoire est à 75% par rapport à la théorie. Le syndrome restrictif a régressé**. (Annexe VII et VIII) .

De façon générale, les progrès aussi bien sur le plan subjectif qu'objectif sont visibles et encourageants.

6. CONCLUSION.

Le traitement de kinésithérapie suite à une lobectomie semble être bénéfique tant sur le ressenti du patient que sur les résultats objectivés. Certains éléments du bilan tels que les E.F.R et la digraphie sont très importants en raison de la précision qu'ils nous apportent, mais des nuances sont à faire car la subjectivité de la réalisation d'un mouvement respiratoire n'est pas prise en compte lors de l'objectivation, et les mesures peuvent varier suivant la personne qui réalise l'examen. Sur le plan relationnel, les séances biquotidiennes pendant trois semaines permettent une relation de confiance et donc une meilleure efficacité du traitement. La motivation de M.O a induit une "complicité" basée sur une écoute réciproque et une communication libre rendant les séances très agréables.

La kinésithérapie respiratoire, que cela soit en pré ou en post-opératoire a une place essentielle.

Pour M.O, le syndrome obstructif constitue un nouveau problème qu'il sera amené à traiter. Nous lui conseillons de continuer les exercices respiratoires à la maison ainsi que de faire de la marche tous les jours avec une bonne respiration.

BIBLIOGRAPHIE

(1) AUGE R.- La kinésithérapie respiratoire en chirurgie thoracique - La kinésithérapie en pratique courante - Paris - Maloine - 1977 - p.173 à 194.

(2) CHANUSSOT J.C.- Exercices ventilatoires - Kinésithérapies respiratoire, Bilan et technologie de base - Paris - Masson - 1988 - p.54 à58 - Dossier de kinésithérapie.

(3) DUFOUR M. , PENINOU G.- Mesure de l'extensibilité des muscles du tronc - Kinésithérapie, tronc et tête, bilans, techniques passives et actives - Paris - Flammarion Médecine science - p.115 à 117 - 4.

(4) TILLING R. , GOUILLY P. - Evaluation des appareils de spirométrie incitative - Ann. Kinésithér. - 1995 - t.22, n°6, p.279 à 284.

ANNEXES

ANNEXE I

BILAN STATIQUE DU RACHIS :

- Dans le plan sagittal :

Sacrum	1 cm
L_3	3 cm
D_6	0 cm
C_7	7,5 cm
C_0	8 cm

- Dans le plan frontal :

Déviation à droite par rapport à S_1	1 cm
Hauteur des épaules	Droite : 137 cm Gauche : 140 cm
Bassin	E.I.P.S droite est plus basse

ANNEXE II

BILAN DYNAMIQUE DU RACHIS :

Les chiffres écrits en caractère gras sont les résultats du bilan final.

- Dans le plan frontal :

Distance latérale doigts-sol	Droite : 27 cm ; **27 cm** Gauche : 37 cm ; **31 cm**
Distance tragus de l'oreille et acromion	Droite : 11 cm ; **11 cm** Gauche : 10 cm ; **11 cm**

- Dans le plan sagittal :

SCHOBER étagé	+ 6 cm, (la normalité est de 10 à 15 cm)
Distance mur-sternum	14 cm ; **23 cm**
Distance menton-fourchette sternale	En flexion : 4 cm ; **4 cm** En extension : 20 cm ; **22 cm**

- Dans le plan horizontal :

Distance acromion-EIPS controlatérale	Droite : 54 cm Gauche : 52 cm
Distance menton-acromion	Droite : 11 cm Gauche : 12 cm

ANNEXE III

CYRTOMETRIE DU 21.9.1995

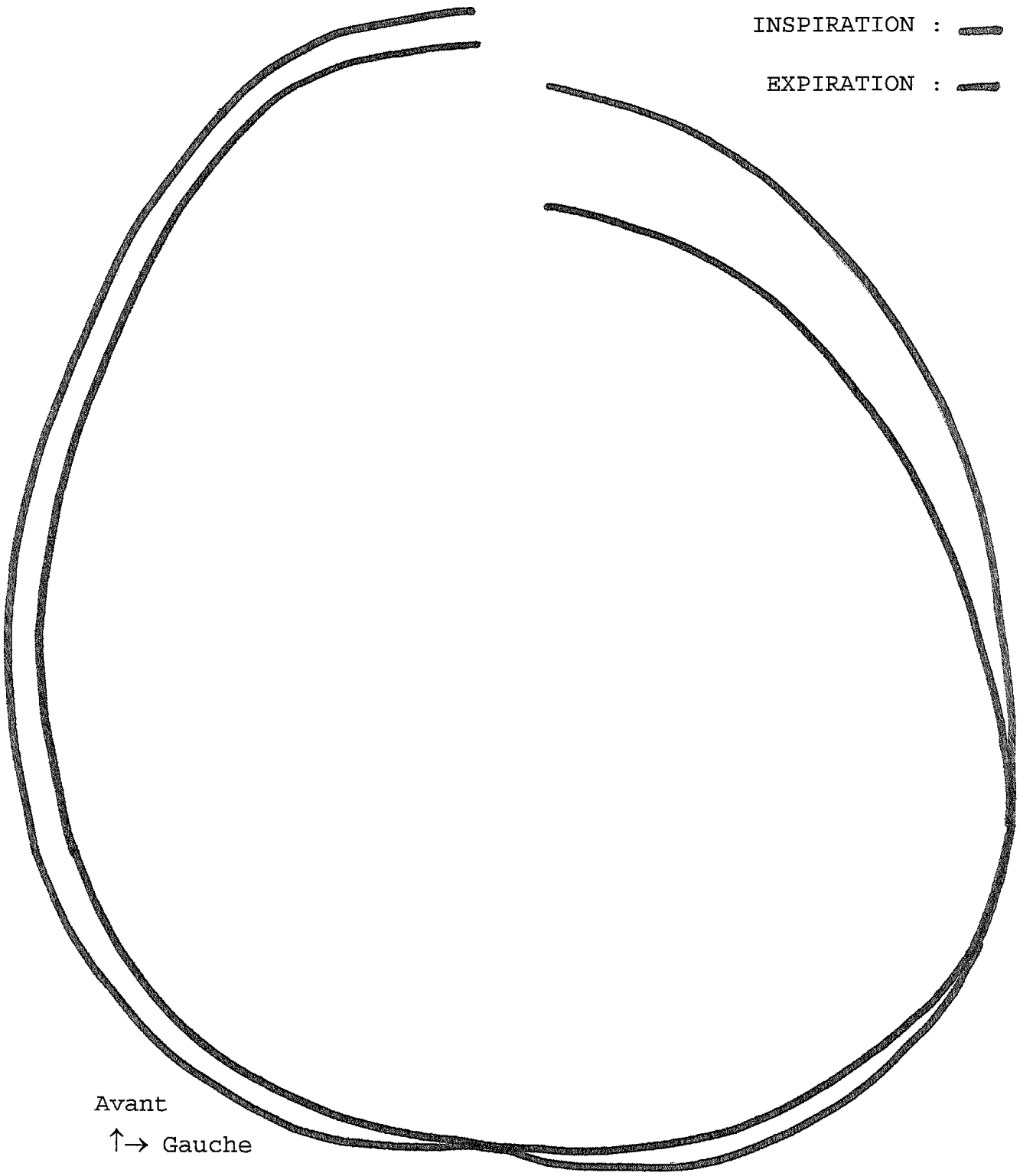

N.B.: Cyrtométrie à échelle réduite.

ANNEXE IV

CYRTOMETRIE DU 6.10.95

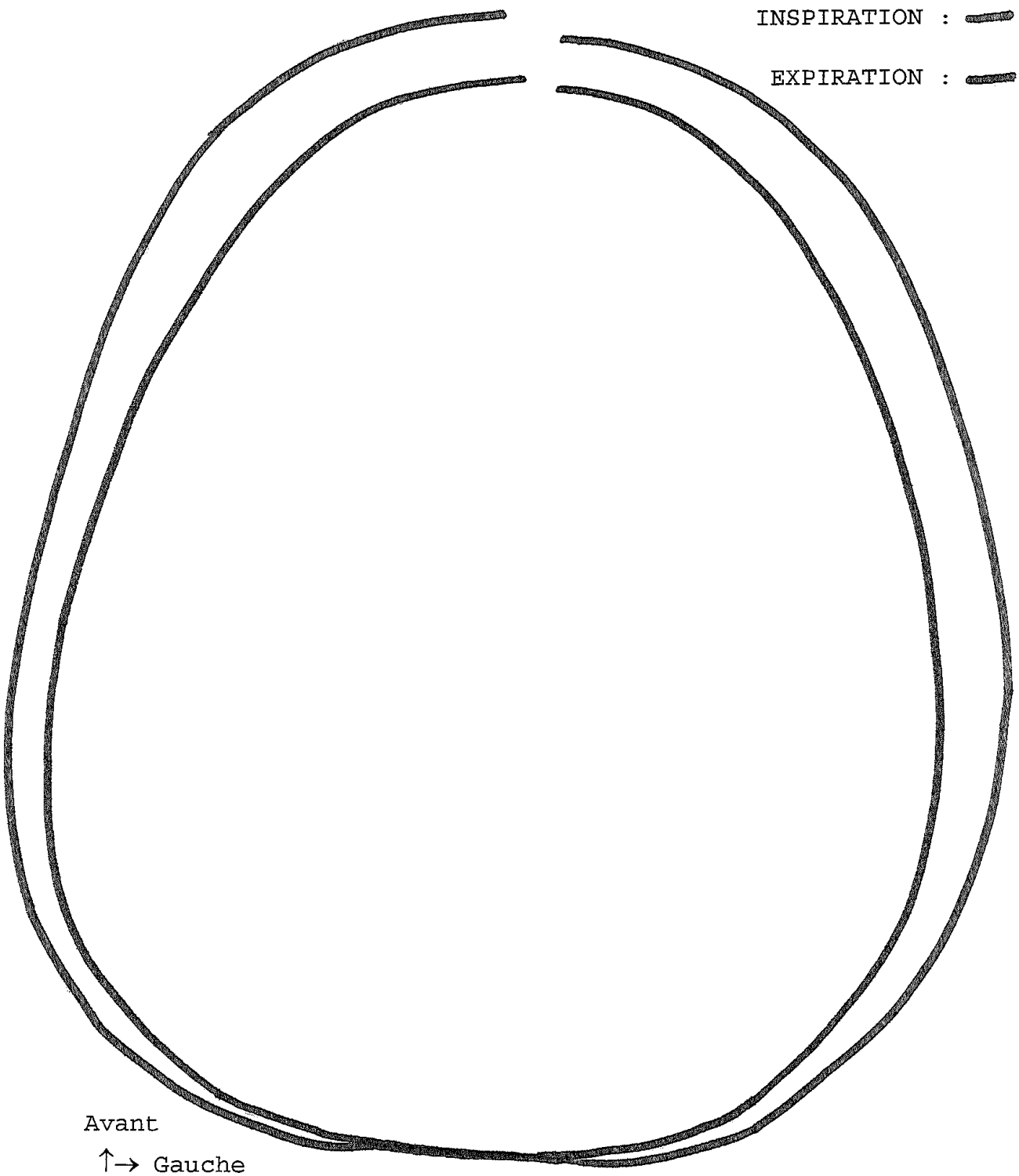

N.B.: Cyrtométrie à échelle réduite.

ANNEXE V

COURSES DIAPHRAGMATIQUES DROITES :

- Le 20.9.95 INSPIRATION : EXPIRATION :



- Le 6.10.95



ANNEXE VI

COURSES DIAPHRAGMATIQUES GAUCHES :

- Le 20.9.95 INSPIRATION : EXPIRATION :





- Le 6.10.95





ANNEXE VII

CENTRE MEDICAL SPECIALISE DE SCHIRMECK

EXPLORATIONS FONCTIONNELLES RESPIRATOIRES
Médecin chef: Dr. R.DELACENSERIE ** Drs. D.BECKER, O.FIRDION, MN.LATOUR

ODER MAURICE ID: 7 Le: 20. Septembre 1995
Age : 72 ans Taille: 168 cm Poids : 84.0 kg Sexe: M
Dr. Trait. : E Technicien:

		PRE-BRONCH			POST-BRONCH		
		Mesure	Theo.	%Theo.	Mesure	%Theo.	%Ecart
MECANIQUE PULMONAIRE							
CVF	(L)	2.57	3.46	74.	2.08	60	-19
VEMS	(L)	1.79	2.65	68	1.90	72	6
VEMS/CVF	(%)	70	74		91		31
VEMS/CVL	(%)	68	74	93	69	93	0
DEM 75%	(L/sec)	3.92	6.61	59	4.44	67	13
DEM 50%	(L/sec)	1.39	3.78	37	1.41	37	1
DEM 25%	(L/sec)	0.58	1.17	50	0.13	11	-78
DPE	(L/sec)	4.33	7.37	59	4.78	65	10
DEM 25-75%	(L/sec)	1.18	2.86	41	1.31	46	11
VOLUMES PULMONAIRES							
CVL	(L)	2.62	3.58	73	2.77	77	6
Capacité Inspir.	(L)	1.89	2.85	66	1.84	65	-3
VRE	(L)	0.72	0.73	99	0.93	128	29
PLETHYSMOGRAPHIE							
CRF (Pleth)	(L)	3.46	3.49	99			
VR (Pleth)	(L)	2.74	2.55	107			
CPT (Pleth)	(L)	5.35	6.34	84			
VR/CPT(Pleth)	(%)	51	42				
Raw	(cmH2O/L/s)	4.72 <	2.00				
Gaw	(L/sec/cmH2O)	0.21 >	0.50				
sGaw	(sec/cmH2O*L^2)	0.06 >	0.21				
sRaw	(cmH2O*Sec)	17.54 <	4.76				

Conclusions :MAXAIR

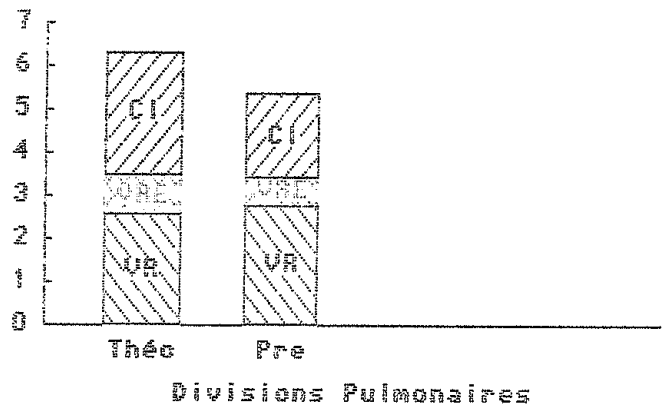

ANNEXE VIII

CENTRE MEDICAL SPECIALISE DE SCHIRMECK

EXPLORATIONS FONCTIONNELLES RESPIRATOIRES

Médecin chef: Dr. R.DELACENSERIE ** Drs. D.BECKER, O.FIRDION, MN.LATOUR

ODER MAURICE — ID: 7 — Le: 5. Octobre 1995

Age : 72 ans — Taille: 168 cm — Poids : 84.0 kg — Sexe: M

Dr. Trait. : E — Technicien:

		PRE-BRONCH			POST-BRONCH		
		Mesure	Theo.	%Theo.	Mesure	%Theo.	%Ecart
MECANIQUE PULMONAIRE							
CVF	(L)	2.83	3.46	82			
VEMS	(L)	1.53	2.65	58			
VEMS/CVF	(%)	54	74				
VEMS/CVL	(%)	47	74	64			
DEM 75%	(L/sec)	4.77	6.61	72			
DEM 50%	(L/sec)	0.73	3.78	19			
DEM 25%	(L/sec)	0.51	1.17	43			
DPE	(L/sec)	5.57	7.37	76			
DEM 25-75%	(L/sec)	0.71	2.86	25			
VOLUMES PULMONAIRES							
CVL	(L)	3.23	3.58	90			
Capacité Inspir.	(L)	2.17	2.85	76			
VRE	(L)	1.06	0.73	146			
PLETHYSMOGRAPHIE							
CRF (Pleth)	(L)	3.46	3.49	99			
VR (Pleth)	(L)	2.40	2.55	94			
CPT (Pleth)	(L)	5.63	6.34	89			
VR/CPT(Pleth)	(%)	43	42				

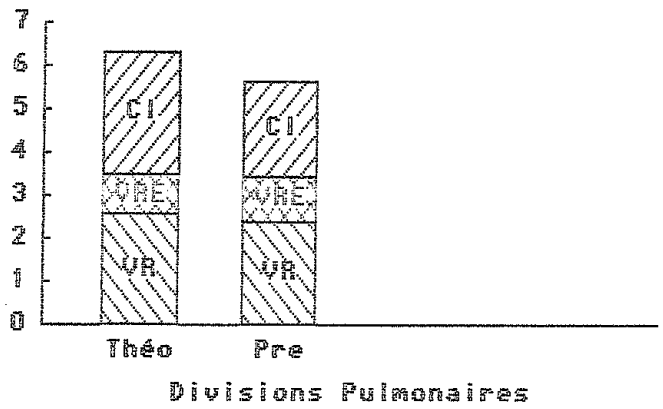

LES RADIOGRAPHIES :

Le 20.9.95

Le 6.10.95

LE CONTROLAIR® :



ANNEXE X

Nom: *ODER*

Prénom: *Maurice*

Service: *7* **feuille n°:** *1*

SPIROMÉTRIE INCITATIVE: CONTROLAIR

Date: 21/9	Calibration: 1
Maximum AVANT : 2,07	
1,50	5/5
1,60	5/5
1,70	5/5
1,80	5/5
1,90	5/5
Maximum APRES : 2,22	

Date: 22/9	Calibration: 0
Maximum AVANT : 2,70	
2,20	5/5
2,30	5/5
2,40	4/5
2,50	-/5
2,60	-/5
Maximum APRES :	

Date: 25/9	Calibration:1
Maximum AVANT : 2,17	
1,70	5/5
1,80	5/5
1,90	5/5
2,00	5/5
2,10	3/5
Maximum APRES : 2,14	

Date: 26/9	Calibration: 0
Maximum AVANT : 2,78	
2,30	5/5
2,40	5/5
2,50	-/5
2,60	-/5
2,70	-/5
Maximum APRES : 2,19	

Date: 27/9	Calibration: 1
Maximum AVANT : 2,03	
1,60	5/5
1,70	5/5
1,80	4/5
1,90	5/5
2,00	4/5
Maximum APRES : 2,16	

Date: 28/9	Calibration:0
Maximum AVANT : 2,84	
2,40	5/5
2,50	2/5
2,60	-/5
2,70	-/5
2,80	-/5
Maximum APRES :	

Date: 29/9	Calibration: 1
Maximum AVANT : 2,26	
1,80	5/5
1,90	5/5
2,00	5/5
2,10	5/5
2,20	4/5
Maximum APRES : 2,32	

Date: 3/10	Calibration: 0
Maximum AVANT : 2,90	
2,40	5/5
2,50	4/5
2,60	-/5
2,70	-/5
2,80	-/5
Maximum APRES : 2,52	

Date: 4/10	Calibration: 1
Maximum AVANT : 2,63	
2,10	5/5
2,20	5/5
2,30	5/5
2,40	5/5
2,50	4/5
Maximum APRES : 2,82	

Date: 06/10	Calibration: 1
Maximum AVANT : 2,53	
2,00	5/5
2,10	5/5
2,20	5/5
2,30	5/5
2,40	4/5
Maximum APRES : 2,44	

Date: 09/10	Calibration: 0
Maximum AVANT : 3,15	
2,50	4/5
2,60	4/5
2,70	4/5
2,80	4/5
2,90	4/5
Maximum APRES : 2,84	

Date:	Calibration:
Maximum AVANT :	
	/5
	/5
	/5
	/5
	/5
Maximum APRES :	