MINISTERE DE LA SANTE
REGION LORRAINE
INSTITUT DE FORMATION EN MASSO-KINESITHERAPIE
DE NANCY

"A PROPOS DU PSOAS"

Rapport de travail écrit personnel

présenté par **Benoît SIMON**

étudiant en 3ème année de kinésithérapie

en vue de l'obtention du Diplôme d'Etat

de Masseur-Kinésithérapeute

1994-1995.

RESUME

Le muscle Psoas ne relève d'aucune discussion en anatomie ou très peu, par contre en biomécanique, les auteurs contestent ses diverses actions.

Nous abordons l'étude de ce muscle suivant les avis différents des auteurs au niveau de la hanche, du bassin et de la région lombaire.

Le bilan des pathologies abordées nous conduit à des traitements selon l'approche et la conception des dits auteurs.

SOMMAIRE

Pages

INTRODUCTION 1

CHAPITRE 1 : ANATOMIE 2
1. ORIGINE 2
1.1. Plan antérieur ou corporéal 2
1.2. Plan postérieur ou costoïdal 2

2. TRAJET 2

3. TERMINAISON 3

4. RAPPORTS 4

5. MORPHOLOGIE 5

6. PARTICULARITE 5

7. INNERVATION DU MUSCLE 5

CHAPITRE II : BIOMECANIQUE 7
1. ACTION SUR L'ARTICULATION COXOFEMORALE 7
1.1. Dans le plan sagittal 7
1.2. Dans le plan horizontal 8
1.3. Dans le plan frontal 8

2. ACTION SUR LE BASSIN 8

3. ACTION SUR LA COLONNE LOMBAIRE 9
3.1. Plan sagittal 9
3.1.1. Actions indirectes 9
3.1.2. Actions directes 9
3.2. Plan frontal 10
3.3. Plan horizontal 10
3.4. La poutre composite 11

4. ACTION DU MUSCLE DANS DIFFERENTES POSITIONS 13

5. ACTION LORS DE LA MARCHE 13

CHAPITRE III : REEDUCATION 15
1. BILAN 15
1.1. Palpation du Psoas 15
1.2. Bilan d'élasticité du Psoas 16
1.3. Contraction et force musculaire du Psoas 16

2. CONDUITE THERAPEUTIQUE 17
2.1. Coxarthrose 17
2.2. La bursite 18
2.3. Le flexum de hanche 19
2.4. L'exagération et l'absence de courbure lombaire dans le plan sagittal 19
2.4.1. L'hyperlordose 19
2.4.2. L'absence de courbure antéro-postérieure 20
2.5. La scoliose 20
2.6. Les lombalgies 22
2.6.1. 1ère étape : l'étirement 23
2.6.2. 2ème étape : la force 23
2.6.3. 3ème étape : reprogrammation et intégration neuromotrice 24

CONCLUSION 25
BIBLIOGRAPHIE
ANNEXES

INTRODUCTION

Le Psoas (Psoas Major) est un muscle complexe anatomiquement et physiologiquement. Ses actions sont discutées et il est très souvent associé au muscle iliaque, d'où le nom commun de Psoas Iliaque.

Notre étude vise le Psoas seul. Il est tendu de la colonne lombaire à la hanche et agit sur plusieurs articulations : c'est un muscle polyarticulaire.

De ce travail écrit à partir d'une recherche bibliographique, nous nous intéresserons respectivement à l'anatomie du muscle, à sa biomécanique et à ses applications en kinésithérapie suivant divers états pathologiques.

CHAPITRE I : ANATOMIE

Le Psoas est décrit généralement comme un muscle long et fusiforme (47, 3, 39).

1. ORIGINE

Elle se fait en deux plans au niveau de la colonne lombaire.

1. 1. Plan antérieur ou corporéal

C'est le plus important. Il est constitué par des faisceaux tendineux (39, 47) qui s'étendent des vertèbres D12 à L5, des faces latérales des disques et corps vertébraux et des quatre arcades tendineuses, tendues entre les faces latérales des quatre premières vertèbres lombaires.

1. 2. Plan postérieur ou costoïdal

Ce plan moins important naît par des languettes charnues (47) sur les faces antérieures des apophyses costiformes des quatre premières vertèbres lombaires (47, 31), des cinq vertèbres lombaires selon Rouvière (39), et près de leur base, en dedans du muscle Carré des Lombes.

2. TRAJET

Les fibres musculaires des deux plans se réunissent pour former un corps charnu au niveau de L5 (1). Ce corps charnu est "une association de faisceaux musculaires" selon Dolto (10). La direction des fibres est alors légèrement oblique en bas et vers le dehors avec un angle de 15° dans le plan frontal (38). Il traverse la partie interne de la fosse iliaque et pénètre dans la cuisse en passant en arrière de l'arcade fémorale, dans une gouttière, entre

épine iliaque antéro-supérieur et éminence ilio-pectinée. Ceci constitue dans le plan sagittal une véritable poulie de réflexion (17, 18, 21, 38). Dolto compare le trajet du muscle à cet endroit aux cordes d'un violoncelle tendues sur son chevalet (10) (ANNEXE I, fig. 8). Il se dirige vers le bas, en arrière et toujours en dehors et passe en avant de l'articulation coxo-fémorale. Le Psoas adopte donc un trajet sinueux dans le plan sagittal avec une courbure légèrement concave ventralement dans sa position lombaire et iliaque, courbure qui s'inverse pour devenir concave dorsalement au niveau de la gouttière délimitée par l'épine iliaque antéro-supérieur et l'éminence ilio-pectinée.

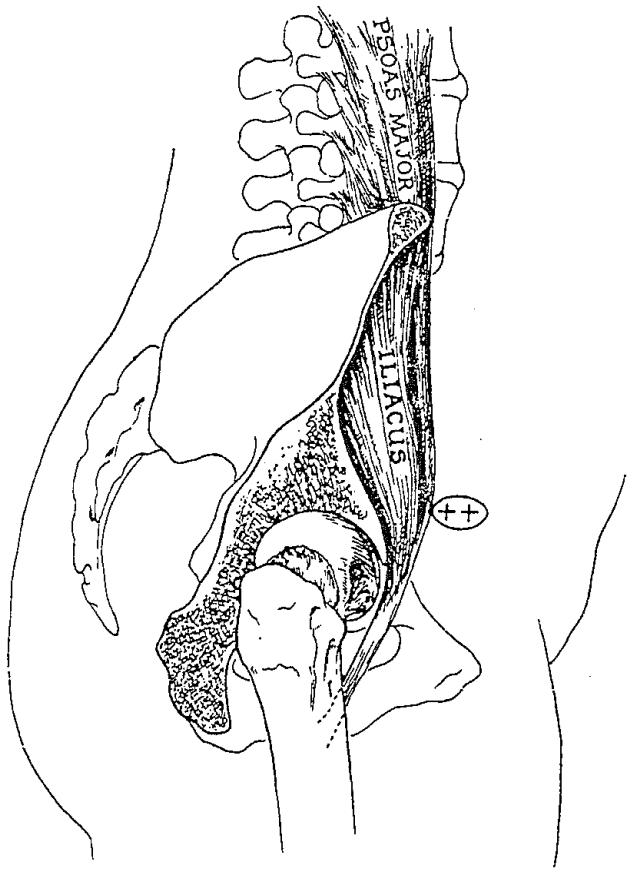

Figure 1 : Vue anatomique de profil du Psoas iliaque d'après Basmajian

3. TERMINAISON

Le muscle se termine par un fort tendon (3, 39) sur le petit trochanter et plutôt postérieur par rapport au col fémoral (38).

Toutefois, il est intéressant de s'attarder sur le tendon terminal qui présente un intérêt biomécanique. Selon Rouvière (39), les fibres du tendon "commencent haut dans l'épaisseur du muscle et apparaissent sur le côté antéro-externe, un peu au-dessus de la cuisse". Ce tendon est complètement indépendant de la partie terminale du muscle iliaque dans une majorité de cas (1, 15, 18).

De plus, le tendon apparaît au-dessus de la poulie de réflexion à la face dorsale du muscle, en croisant la tête fémorale en avant. Ceci contribue à augmenter la concavité dorsale de la portion fémorale du muscle. Ce croisement est toujours situé à la partie médiale de la tête fémorale, quelque soit la position de la hanche (18).

4. RAPPORTS

Ils sont nombreux et divers. Le muscle se situe derrière les viscères abdominaux et il est plaqué contre les faces antéro latérales de l'ensemble de la colonne lombaire (31, 39, 47). Il entretient des rapports étroits avec :

- le diaphragme en haut avec l'arcade du Psoas ;
- le Carré des Lombes en dehors ;
- le feuillet antérieur de l'aponévrose du transerve et les branches antérieures des nerfs du plexus lombaire en avant ainsi qu'avec l'articulation coxo fémorale ;
- les artères et les veines iliaques externes en dedans.

Il existe aussi des bourses séreuses facilitant les glissements entre le muscle et les structures voisines en contact : les bourses périarticulaires iliopsoas en avant de l'articulation coxo fémorale et en dessous, entre le tendon terminal et le petit trochanter (39, 47).

Enfin, le muscle est contenu dans un canal ostéo fibreux : la gaine du Psoas (3, 39, 47). Notons que nous trouvons de façon inconstante un petit muscle : le Psoas Minor annexé à la face antérieure du Psoas Major.

5. MORPHOLOGIE

Selon les auteurs classiques (3, 39, 47) le muscle est généralement cité comme long et fusiforme. En fait, Aaron et Gillot (1, 15) ont montré que la morphologie du Psoas est en rapport avec les courbes lombaires des sujets. Il peut être fusiforme, circulaire à la coupe chez un adulte musclé. Par contre, il devient grêle, sous la forme d'une lame charnue, mince et aplatie chez une femme hyperlordosée. Ils ajoutent, ainsi que Dolto, Revel, Samuel et Andres (10, 38), que tous les intermédiaires peuvent se voir et parfois même des assymétries droite gauche. Il semble donc, en accord avec les auteurs précédemment cités que la forme du muscle Psoas est le reflet de son adaptation aux différentes courbures lombaires. Cette étude morpho-anatomique, reprise en tomodensitométrie (14), montre que les valeurs des surfaces de section des corps vertébraux au niveau de L3 sont corrélées à la taille et au poids des sujets, ainsi qu'aux surfaces de coupe du Psoas.

6. PARTICULARITE

Certains auteurs (10, 15, 38, 42), pour tenter de mieux cerner les actions mécaniques du Psoas, l'ont assimilé aux muscles convexitaires de la colonne cervicale : scalènes et long du cou. Revel, Samuel et Andres (38) vont plus loin en ajoutant que nous pouvons distinguer dans le Psoas, un groupe de fibres "axiales" comparables au muscle long du cou et un autre, "latéralisé", identifiable aux scalènes.

7. INNERVATION DU MUSCLE

Ce muscle est innervé par une branche terminale du plexus lombaire : le nerf crural, dont les racines sont : L1, L2 et L3 (19, 39, 47) ou L2, L3 (3, 9).

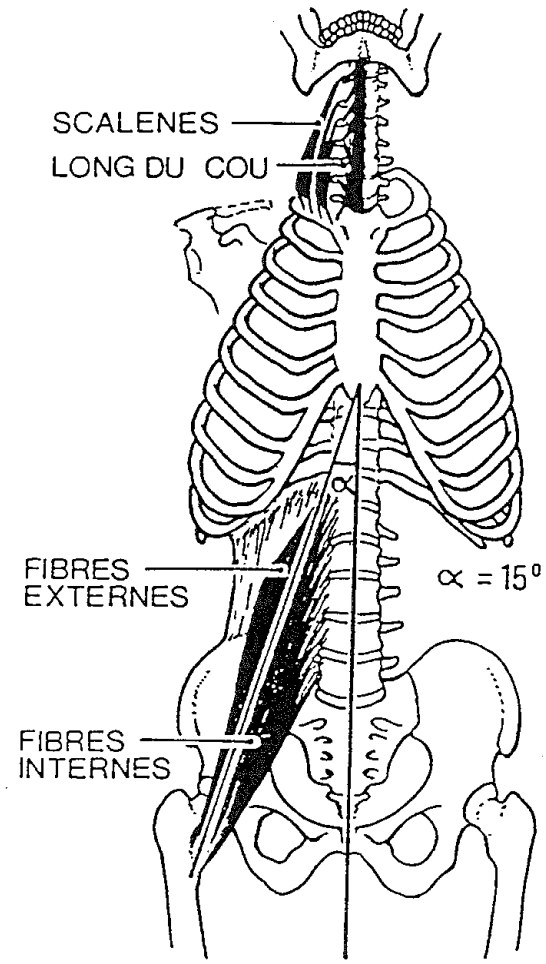

Figure 2 : Vue de face du Psoas et correspondance anatomique de ce muscle aux muscles du cou

CHAPITRE II : BIOMECANIQUE

Les actions du Psoas sont multiples et non pas réunies uniquement autour de la conception classique d'un muscle fléchisseur de hanche. Il sollicite à la fois l'articulation coxo-fémorale et la colonne lombaire. Le lien entre les deux est le pelvis qui subit indirectement les actions musculaires du Psoas. Nous sommes frappés par les différences qui existent sur les actions du muscle suivant les auteurs d'une part, et d'autre part suivant les méthodes d'exploration. Un tableau (ANNEXE II, tableau 1) résume les actions pour chaque articulation. Nous nous proposons donc de discuter ce tableau récapitulatif.

1. ACTION SUR L'ARTICULATION COXOFEMORALE

1.1. Dans le plan sagittal

Il est fléchisseur de hanche en chaîne cinétique ouverte (tous les auteurs sont unanimes). C'est même le plus puissant fléchisseur (13, 19, 22, 26, 29, 30, 38).

Toutefois, l'activité en isométrie est nettement croissante jusqu'à 90° de flexion de hanche et avec un recrutement maximum autour de 110° (18, 31, 34) ou à 120° (38).

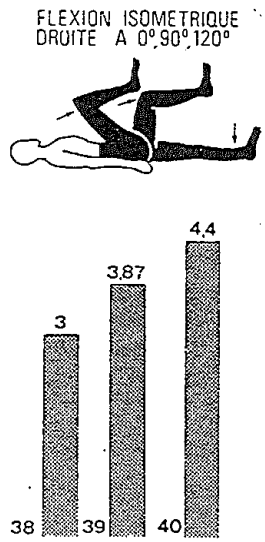

Figure 3 : Enregistrement EMG de la flexion de hanche d'après Revel, Samuel, Andres

De même, l'activité est augmentée quand la flexion de hanche est effectuée contre résistance (10, 17, 38, 40).

1. 2. Dans le plan horizontal

Les actions dans ce plan sont discutées. Rotateur externe pour la plupart (23, 10, 12, 17, 22, 26, 30, 39, 47, 48), rotateur interne pour d'autre (4), les rotations de hanche induites par le Psoas restent faibles et secondaires (2, 43, 38). Les études électromyographiques montrent que les actions dans ce plan dépendent de la position initiale des membres inférieurs (38) (ANNEXE III, fig. 10). D'autres pensent que ces mouvements de rotation varient d'un sujet à l'autre (18) et ceci rejoint les idées de Basmajian, Tortel et Peyron (2, 48) (ANNEXE III, fig. 9).

1.3. Dans le plan frontal

Bien que le tendon terminal du Psoas passe en dedans de l'axe antéro postérieur (22), le mouvement d'adduction dans ce plan est contesté par certains. Dolto considère que c'est un muscle varisant de la coxofémorale. D'autres affirment qu'il est adducteur si la hanche est à 90° de flexion (18).

2. ACTION SUR LE BASSIN

Le pelvis est le carrefour entre la hanche et les lombes. Les mouvements qui nous intéressent à ce niveau sont l'anté et la rétroversion du bassin. Le maintien du pelvis est assuré surtout par les muscles cybernétiques (10) : les pelvi-trochantériens (pyramidal et obturateur externe) (4, 10, 42). Le Psoas intervient indirectement sur le pelvis car il n'a aucune attache pelvienne. Sa configuration spécifique au niveau de l'éminence ilio-pectinée (ANNEXE I, fig. 8) entraîne lors d'une contraction bilatérale en chaîne fermée, une rétroversion du bassin (41, 17, 18). Ceci est permis par la poulie de réflexion constituant un contre-appui qui pousse le bassin vers l'arrière en roulant sur les têtes fémorales. "C'est

d'autant plus curieux que ce mouvement correspond à une extension de hanche" donc l'inverse de la fonction fléchissante du Psoas (41). L'antéversion recrute aussi le Psoas que ce soit en position assise, quadrupédique et debout. Les deux études électromyographique de Samuel, Revel, Andres et Jusserand montrent que l'antéversion recrute un tracé électrique plus riche que la rétroversion (38, 41) (ANNEXE IV, fig. 11 et 12).

3. ACTION SUR LA COLONNE LOMBAIRE

Le muscle Psoas appartient plus au rachis qu'aux hanches (2) où il a une action très puissante (21).

3. 1. Plan sagittal

3. 1. 1. Actions indirectes

La position du pelvis peut modifier l'action du Psoas sur la colonne lombaire et il joue le rôle de charnière : "c'est une plaque tournante" (10). D'après Dolto (10), la position du sacrum détermine si le Psoas va être lordosant ou délordosant. En effet, plus la base du sacrum s'incline en avant et plus le Psoas est stimulé par étirement. La lordose est alors favorisée. L'inverse se produit si le sacrum est en position dite "d'extension" donc, comme le décrit Kapandji, le sacrum se place en contre nutation dont l'axe du mouvement se situe autour du ligament axile (21).

3. 1. 2. Actions directes

Le phénomène de délordose peut être dû à une action musculaire directe sur la colonne lombaire : le pelvis ne subissant que les conséquences par la charnière lombo-sacrée (42, 50) et par les articulations sacro-iliaques. Le Psoas peut délordoser en chaîne fermée grâce à la rétropulsion du bassin (17). Le Psoas est lordosant pour beaucoup (2, 4, 7, 21, 24, 28, 31, 32, 33, 34, 39, 43,

46) lors d'une contraction bilatérale. Son action motrice la plus forte se situe en regard du faisceau médian soit L2 L3 (31, 32, 33, 34, 18). Mais tous les auteurs ne précisent pas si cette action s'effectue en chaîne ouverte ou fermée sauf Kapandji qui considère que l'hyperlordose se passe en chaîne ouverte.

3. 2. Plan frontal

Si le fémur est fixé, d'après Kapandji, une contraction du Psoas entraîne une inclinaison homolatérale et en même temps une rotation controlatérale des vertèbres lombaires (21). En charge, la contraction unilatérale freine l'inclinaison controlatérale du rachis lombaire (17, 38). Mais pour d'autres, la contraction unilatérale du Psoas entraîne une incurvation convexe homolatérale (30, 31, 32, 33, 43). De plus, l'action mécanique principale sur la colonne lombaire se situe, comme dans le plan sagittal, au niveau de son faisceau médian. C'est pour cela que le sommet de la courbure est en L2 (31, 32, 33, 34, 18).

3. 3. Plan horizontal

Lors d'une contraction unilatérale il n'y a pas de rotation vertébrale car d'après l'analyse mécanique, les forces rotatoires des deux faisceaux corporéal et costoïdal s'annulent (17, 43, 49, 53). Pour d'autres (21, 30, 33, 38), les rotations vertébrales, quoique faibles, semblent être du côté opposé c'est-à-dire que l'apophyse épineuse tourne vers la convexité. C'est la courbure Psoïtique de Péninou et Salzard (31, 32, 33). Dolto ajoute que le Psoas est homolatéralement l'antagoniste du tranversaire épineux et qu'ensemble, ils ont une fonction d'association dans le but de protéger la colonne lombaire. Par contre, dans le cadre d'une scoliose fixée, la rotation vertébrale déjà existante modifie la décomposition des forces rotatoires. Une contraction du Psoas tend alors à déroter la vertèbre suivant un axe situé à la base de l'apophyse épineuse (17, 49, 51).

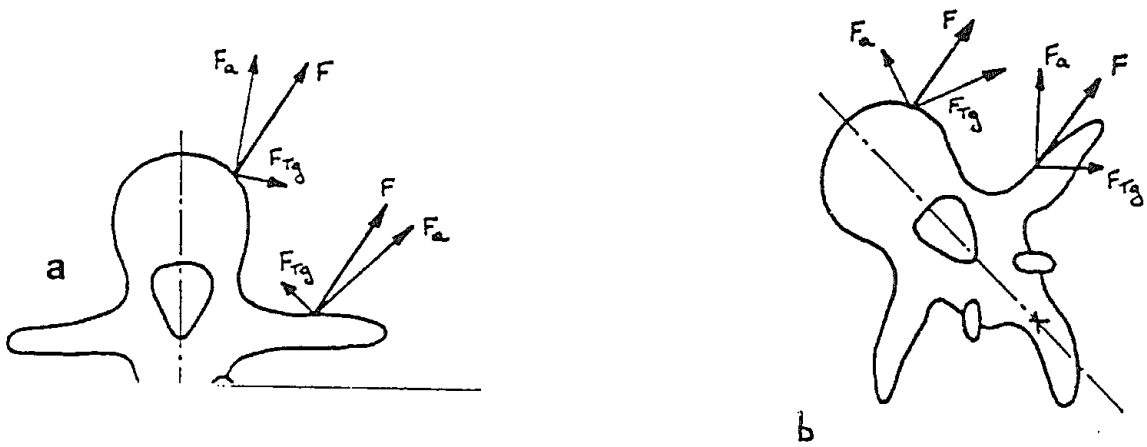

Figure 4 : Décomposition de forces des insertions somatiques et costiformes du Psoas sur une vertèbre sans rotation (a) et sur une vertèbre avec rotation (b) d'après Vaysse, Neiger et Bruandet

3. 4. La poutre composite

Le rôle statique du Psoas est peut être le plus important et reconnu de tous : la poutre composite. Cette notion introduite par Rabishong et Avril (37) est définie comme une synergie os-muscle, réalisant un système composite. Le rôle musculaire est d'accroître la résistance de l'ensemble grâce à un placage intime du muscle sur l'os. Ceci est permis par une parfaite coordination musculaire et une excellente information locale. Il s'agit pour Dolto (10, 11) d'un "manchon de garde" composé à la fois par les muscles transversaires épineux postérolatéralisés et les Psoas antérolatéralisés. Mais, l'organisation de la poutre composite s'élabore d'abord par la "plate-forme sacrée" et les pelvitrochantériens (11, 42).

D'autres, parlent de stabilité du complexe lombo-pelvien dévolu au Psoas (2, 18, 28, 50). Ceci s'explique par un système de haubannage musculaire, en tant que ligament dynamique dans les plans sagittal et frontal, de serrage (insertions corporéales du muscle) et d'équilibre latéral (faisceau costoïdal et muscle transversaire épineux) (42, 53). De même, les aponévroses respectives du Psoas et des spinaux profonds réalisent une structure gonflable. Enfin, le Psoas a une tonicité propre

(résistance visco-élastique couplée à un ajustement musculaire actif à partir d'information proprioceptive d'étirement (10, 11, 38, 42)).

Ceci rejoint les idées de Revel, Samuel, Andres et Jusserand (41) considérant le muscle comme un manchon de protection actif en synergie avec les spinaux profonds. Ils utilisent le terme de "verrouillage vigilant" de la colonne lombaire, mais, ils admettent toutefois avoir du mal à dissocier ce rôle de l'action antigravifique du Psoas. Le muscle lutte aussi contre le flambage de la colonne c'est-à-dire que lors de l'érection rachidienne, il y a un rôle de "rempart convexitaire" actif du Psoas. La sangle abdominale participe activement avec le Psoas. Ensemble, ils s'opposent à la poussée d'avant en arrière qui s'exerce sur la colonne lombaire (17, 18, 40). Basmajian et Mac Conaill (28) emploient le terme de "rôle remarquable d'équilibration et de verrouillage de la colonne par le Psoas dans les rotations vertébrales".

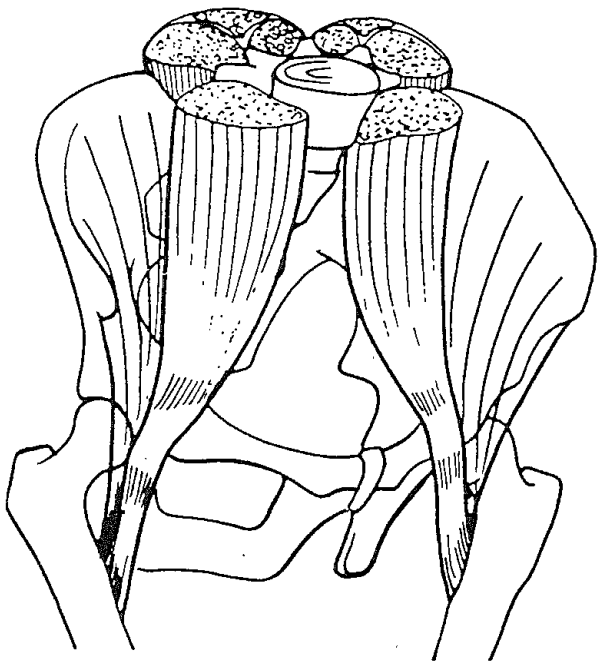

Figure 5 : Schématisation de la poutre composite

4. ACTION DU MUSCLE DANS DIFFERENTES POSITIONS

Ceci nous est rendu possible par différentes études électromyographique. En position de décubitus et en quadrupédie, l'activité électrique est nulle ou quasi nulle suivant les individus (17, 27, 41). Assis à l'aise, en cyphose, il ne se passe rien (23, 27) mais, en position corrigée, le muscle intervient et fonctionne alors comme un fléchisseur de hanche (10, 38).

La position debout est quasiment identique à la précédente dans les résultats. Simplement, l'activité est augmentée car le muscle lutte contre la pesanteur dans le but de contrôler la position du bassin et de la colonne (41). C'est le muscle de l'érection rachidienne (2, 42). Nous retrouvons le rôle de poutre composite du muscle dans la station debout. C'est ce que nous précise Dolto (10) en ajoutant que le muscle est rouge, lent et cybernétique dans cette position. Dès qu'un effort de grandissement est demandé, et ceci dans n'importe qu'elle position, il apparaît un recrutement plus dense de l'activité musculaire (38). L'action la plus importante se retrouve à partir d'une position assise ou debout quand le centre de gravité des segments sus-jacent à la hanche se déplacent en arrière (8, 27, 45, 48). Ceci permet de prévenir l'hyperextension (2, 23) et équilibre l'action de fermeture postérieure des muscles paravertébraux (10, 41).

5. ACTION LORS DE LA MARCHE

Nous rencontrons un problème dans ce chapître à savoir la participation active du Psoas dans la marche en terrain plat, et si oui, dans quelle phase. Nous nous rendons compte qu'il peut travailler pendant la phase oscillante par une action musculaire synergique avec l'iliaque et le tenseur du fascia lata. Ceci est nécessaire à une oscillation harmonieuse des membres inférieurs (12). D'après Keagy, il existe une activité dans les premiers 40 % de la phase de passage et son activité cesse une fois démarrée l'avancée du membre inférieur. D'autres pensent, qu'agissant toujours en tant que fléchisseur de hanche, il intervient au début et pendant les 40 % de la phase oscillante. Ceci est contredit par la suite par

l'intervention préférentielle de l'iliaque lors de la phase oscillante (2, 52). C'est selon la loi de l'économie que ces auteurs accordent au Psoas un rôle d'équilibre statique et une participation dynamique quasi nulle au cours de la marche. Certains auteurs pensent que c'est pendant la phase d'appui au sol que le muscle se contracte (38) et d'après Dolto pour galber la colonne lombaire (10).

CHAPITRE III : REEDUCATION

Les différentes actions du Psoas, surtout au niveau rachidien, méritent que nous nous intéressions à lui en rééducation. Ce chapître se divise en deux :

- bilan musculaire,
- conduite thérapeutique.

1. BILAN

1. 1. Palpation du Psoas

Non palpable pour certains à cause de sa profondeur (19), elle reste possible pour d'autres à trois endroits :

- le trajet abdominal est repérable sur un abdomen détendu en regard du corps musculaire et au niveau de L3 (à hauteur de l'ombilic, et en dehors des grands droits) (10, 13, 32).
- le trajet pelvien est impossible à repérer mais au niveau du Triangle de Scarpa, nous pouvons sentir en dedans du Sartorius une partie du muscle (9, 32).
- au niveau de l'insertion trochantérienne, la projection cutanée du muscle est possible (29, 31).

La notion de douleur est importante. Elle est provoquée ici par la compression des tissus musculaires du Psoas. La palpation en regard du Triangle de Scarpa est souvent beaucoup plus douloureuse lorsque le muscle est sensible (13). Une tendinite d'insertion trochantérienne ou une bursite est réveillée par la palpation à cet endroit (29). Nous pouvons apprécier aussi une hypertonicité du muscle, comparativement au côté sain, ainsi que des contractures musculaires.

1. 2. Bilan d'élasticité du Psoas

Le test de Thomas (19, 29) détecte une attitude vicieuse en flexion de hanche. Le patient est en décubitus dorsal, la hanche opposée est amenée passivement en flexion maximale. Cette manoeuvre redresse la lordose et amène ainsi le bassin en flexion. Nous regardons alors le comportement de la hanche atteinte par un éventuel soulèvement du creux poplité ou une compensation en hyper lordose. Kendall propose le même type d'examen grâce à une extension relative de la hanche à tester (24). L'épreuve d'étirement peut être aussi faite en décubitus ventral en amenant passivement le membre inférieur, genou tendu, vers une extension de hanche grâce à une contre prise pelvienne (19, 29). Dans les deux cas, une recherche de l'asymétrie, de douleur éventuelle et la notion de fin de course est envisagée. Les rétractions et asymétries sont quantifiées par des mesures centimétriques ou goniométriques.

1. 3. Contraction et force musculaire du Psoas

Nous effectuons le test en demandant à un sujet assis en bord en table une contraction maximale contre résistance par l'intermédiaire d'une flexion de hanche (9, 19, 24). C'est une application directe de l'étude biomécanique du muscle. La résistance est appliquée en fonction du côté dit sain. Le sujet est assis puisque c'est à partir de 90° de flexion de hanche que le recrutement musculaire est le plus important (38). Nous apprécions ainsi la force musculaire du Psoas et l'éventuelle apparition de douleur due à la contraction intense. L'examinateur peut tester le muscle en décubitus dorsal en résistant à une flexion de hanche, toujours à 90°, maximale et isométrique. Une faiblesse douloureuse peut signifier une tendinite du Psoas et une faiblesse plus ou moins indolore indique une rupture tendineuse du muscle (29). Dolto préconise un examen de la puissance symétrique des Psoas ainsi que leur coopération avec le transversaire épineux (10). Dans le cadre d'un examen neurologique, nous parlons de testing dont le test s'effectue dans divers cotations en

fonction de la force musculaire (9, 24). Notons que le Psoas iliaque peut être sidéré par action réflexe après une intervention chirurgicale sur le genou ou même parfois suite à un abcès du muscle Psoas (19).

2. CONDUITE THERAPEUTIQUE

2. 1. Coxarthrose

Le Psoas peut souvent être impliqué dans cette pathologie. La douleur se situant dans le pli de l'aine est souvent le signe précoce de l'atteinte arthrosique (10, 16). Après un bilan spécifique de la hanche (16), nous nous rendons compte que les sujets brévilignes ont une attitude statique et leur ligne de gravité est postérieure. Ils sont suspendus à leurs Psoas qui possèdent une composante longitudinale orientée en arrière et obliquement (16, 45) (ANNEXE VI - fig. 14).

Kapandji décrit cette attitude comme asthénique où le Psoas tend à aggraver la lordose par son hypertonicité (21). Ce type d'attitude peut favoriser une arthrose souvent postéro-interne (16). C'est la "coxarthrose pénétrante" décrite par Sohier car il existe une dysconcordance des surfaces articulaires. La conséquence peut être une algie d'insertion trochantérienne du Psoas (45). D'après l'analyse physiologique du muscle, nous remarquons en décubitus dorsal une attitude vicieuse de la hanche en flexion rotation externe (29), ou seulement en flexion par rétraction déjà existante du Psoas (10). Selon Busquet (4), l'arthrose de hanche est associée à une contracture des Psoas à visée antalgique dont le but est de réduire le jeu articulaire, source de douleur. D'après l'auteur, la hanche se place en flexion, adduction, rotation interne car nous retrouvons en plus du Psoas, des contractures des adducteurs. Or, ces muscles font partie de la même chaîne musculaire : la chaîne croisée périphérique profonde du tronc en relation avec les muscles inférieurs (ANNEXE VII, fig. 16 et 17). A la marche, nous voyons apparaître de ce fait une boîterie dans le plan sagittal par insuffisance musculaire du Psoas (16). La rétraction musculaire entraîne une diminution du pas

postérieur et par contre, l'insuffisance du muscle provoque un raccourcissement plus ou moins important, suivant la faiblesse, du pas antérieur du membre oscillant. Il existe des perturbations des tensions périarticulaires à type de contractures. Cette anomalie est la cause d'un décentrage des pièces articulaires et d'une perte de souplesse de la musculature périarticulaire (45). Cette perte de souplesse aggrave les rétractions musculaires et l'arthrose par conséquence. Nous entrons alors dans un cercle vicieux que nous pouvons briser en traitant en partie le Psoas. Plusieurs types de traitement sont possibles pour des coxarthroses non opérées. Dolto propose des massages profonds sur les muscles contracturés : Psoas iliaque et pelvitrochantériens. Le massage peut être étendu à leurs antagonistes en fonction du bilan initial.

Des manoeuvres passives sont proposées pour placer le Psoas en course externe. L'étirement sera associé à un contracté relaché ou à un lever de tension du muscle. La levée de tension s'effectue sur un sujet en décubitus dorsal, la hanche atteinte en extension et l'autre en flexion de 90°. Le thérapeute résiste à la flexion sur la hanche saine et à l'extension de la hanche pathologique simultanément. Nous jouons ainsi sur les attitudes vicieuses, les contractures et la douleur (16, 45). Nous pouvons compléter le traitement par un étirement musculo aponévrotique : le streching. Sur l'échelle de Tissié, le patient est en position 5, le genou en avant est fléchi et l'autre en arrière est tendu. Le sujet effectue une rétroversion active du bassin de manière à étirer le Psoas du côté du membre inférieur en arrière.

2. 2. La bursite

La bourse séreuse concernée ici se trouve entre la capsule de l'articulation coxofémorale et la face postérieure du muscle. Elle peut communiquer avec l'articulation de la hanche (29, 39). L'inflammation de cette bourse n'entraîne pas toujours des douleurs mais quand elles sont présentes, se situent au niveau du pli inguinal (8, 19, 29). Une contraction du muscle sur une bourse inflammée provoque des

douleurs (19). L'étirement et la contraction du muscle reproduit, par l'intermédiaire des contraintes exercées sur le tendon, des douleurs (29). D'après Cyriax les signes cliniques sont difficiles à interpréter car la flexion passive complète de la hanche comprime cette bourse. L'extension, ainsi que la rotation externe, appuient aussi sur la bourse du Psoas (8). La douleur peut être perçue à la palpation sur le petit trochanter (29). Pour traiter cette pathologie, nous utilisons le repos, les anti-inflammatoires et des petites mobilisations oscillantes de la hanche (29).

2. 3. Le flexum de hanche

La déformation de la hanche en flexion est dépistée par le test de Thomas (19, 29). La tendance du muscle est de se rétracter en amenant la hanche en flexion principalement. Une contracture anormale du Psoas provoque cette déformation (19). La rétraction est associée souvent à la fibrose rétractile du manchon capsulo ligamentaire de la hanche (45). Certains estiment que seul le plan capsulo ligamentaire antérieur de la hanche intervient dans le flexum (38). Ceci rejoint l'interrogation de Gouriet (17), à savoir s'il faut impliquer le Psoas dans les flexum de hanche sous prétexte que c'est un muscle fléchisseur de cette articulation.

2. 4. L'exagération et l'absence de courbure lombaire dans le plan sagittal

2. 4. 1. L'hyperlordose

Elle se retrouve sur des sujets à ligne de gravité antérieure et souvent en surcharge pondérale (44, 45) (ANNEXE VI - fig. 15 c et e). Nous détendons les Psoas qui ont tendance à trop tirer sur la colonne lombaire par des postures (7, 31, 33), ou à partir de positions cyphosant les lombes en décharge (45). Charrière et Roy proposent en plus l'étirement des masses communes paravertébrales (7). Un travail actif du muscle peut être proposé, avec une résistance faible, pour l'échauffer et obtenir ainsi une amélioration de son

élasticité (31, 33). Ceci est couplé au travail de rétroversion (45) car il semble que ce soit le degré de rotation du bassin sur les têtes fémorales qui conditionne l'amplitude de la lordose lombaire (15). Parallèlement, Sohier renforce les rétroverseurs du bassin (45) et ceci aux environs de 60 à 70° de flexion de hanche. Il évite ainsi une contraction du Psoas qui à partir d'une position de décubitus dorsal tend à tracter fortement les lombes en avant (7).

2. 4. 2. L'absence de courbure antéro-postérieure

Il faut travailler dans ce cas à l'inverse des exercices indiqués pour les exagérations de courbures (7). L'effacement de courbure lombaire est due à une hypotonie musculaire. Cette courbure se trouve déplacée vers le bas et se situe au niveau de la charnière lombosacrée (31). L'action privilégiée du Psoas est en regard de L3. Nous travaillons donc les muscles Psoas en alternance de manière à recréer une courbure au niveau de l'étage lombaire moyen (31, 32, 34). Le redressement de la courbure, en s'aidant des Psoas, dégage l'hyperpression sur les articulations postérieures lombosacrées et peut, par conséquent, atténuer progressivement d'éventuelles douleurs (31).

2. 5. La scoliose

Nous traitons dans cette partie des scolioses lombaires idiopathiques. Lors du bilan, les auteurs remarquent le déficit unilatéral d'un Psoas, celui de la concavité lombaire (24). Le Psoas du côté convexe se moule étroitement sur cette convexité transversale du rachis. L'autre a tendance à prendre un trajet vertical (15). Le muscle tend donc à prendre la corde de la scoliose du côté de la concavité (1). A la palpation, un scoliotique présente du côté convexe un Psoas hypertonique et souvent hypoextensible. L'insertion trochantérienne côté convexe est souvent douloureuse, ainsi qu'au niveau du Triangle de Scarpa (31, 32). Nous pensons à vérifier une bascule

latérale du bassin parfois associée à une bascule postérieure. Une éventuelle inégalité des membres inférieurs est vérifiée, ceci en corrélation avec le bassin. Même si cette inégalité est corrigée grâce à une talonnette, un travail actif du Psoas concave est envisagé (32).

Lors du traitement, il n'y a pas vraiment de redressement des scolioses mais une correction plus facile des attitudes (31). Le travail du Psoas du côté concave est envisagé dans ce type de déviation (10, 31, 32, 33, 34, 43, 49, 51). La contraction unilatérale du Psoas semble roter les vertèbres du côté opposé aux rotations imposées par la scoliose.

En fait, la courbure latérale due à la contraction d'un Psoas, met en tension les fibres du transversaire épineux et provoque ainsi une rotation du côté de l'inclinaison (33). La rotation vertébrale est possible pour d'autres auteurs si les vertèbres sont prélablement rotées (Fig. 4) : la contraction du Psoas amène l'apophyse épineuse vers la convexité (17, 49). La correction agit donc à la fois sur l'angulation et la rotation. Mais le Psoas n'agit pas seul dans la correction des scolioses lombaires. Il intervient en synergie avec d'autres muscles pour corriger la rotation vertébrale (51). Des exercices isométriques sont proposés à chaque fois (10, 32, 49). Dolto stimule en même temps que les Psoas, les transversaires épineux contro latéraux (10, 11). Péninou et Salzard proposent un montage poulie de manière à travailler électivement le Psoas côté concave. La résistance se situe entre 3,5 et 8 kg suivant les sujets (32).

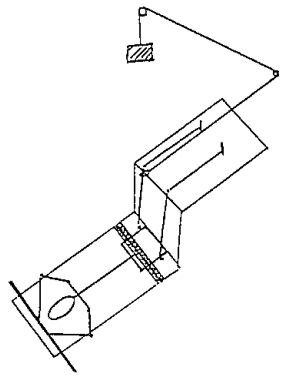

Figure 6 : Montage poulie d'après Péninou et Salzard

La contraction isométrique du Psoas concave dérote indiscutablement mais les auteurs se posent la question de savoir si les effets sont durables (49).

2. 6. Les lombalgies

Ce mot regroupe toutes les atteintes douloureuses de la colonne lombaire plus ou moins aiguës. Selon Dolto, c'est une affection douloureuse pelvi-lombaire (11). Elle est liée, mais pas toujours, au déficit de la poutre composite donc essentiellement au Psoas. L'insuffisance ou la souffrance de ce muscle tend à baisser la stabilité du rachis lombaire (16). Cette stabilité est assurée par le système de la poutre composite (4, 5, 10, 11, 16, 17, 20, 28, 31, 33, 38, 41, 42, 44, 46, 50). Le but est l'obtention en rééducation d'une réponse harmonieuse et physiologique des éléments nécessaires à un rachis lombaire stable (42). Le travail du Psoas ne change en rien la prise en charge habituelle des lombalgiques. C'est un complément de travail souvent indispensable pour obtenir un résultat plus rapide et durable (31).

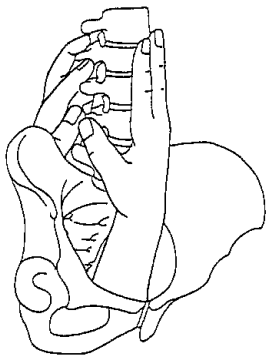

Figure 7 : Le maintien de la colonne lombaire par la poutre composite vue par Dolto

L'étage lombaire inférieur est mal verrouillé car l'obliquité du plateau sacré favorise les glissements et il n'y a généralement pas d'insertion du Psoas à ce niveau. Il existe donc un équipement musculaire diminué à cet étage, malgré une mobilité relativement importante dans les trois plans et d'importantes sollicitations mécaniques

(41). Lors de lumbago aiguë, les patients ne peuvent effectuer une flexion de hanche par utilisation de leur Psoas. Il tend, à cause de son action lordosante, à relancer la lombalgie par sollicitation en tiroir antérieur de l'étage lombaire (44). La difficulté dans le traitement est de trouver un accord entre la sollicitation à la fois de la mobilité et de la stabilité. Ceci nécessite une excellente coordination musculaire au sein d'une parfaite information régionale (38, 41). Il nous faut donc solliciter la force et la vigilance des muscles de la poutre composite (38).

2. 6. 1. 1ère étape : l'étirement

Sohier commence le traitement par un allongement du muscle Psoas et évite ainsi sa rétraction souvent douloureuse. L'étirement s'effectue en décubitus ventral avec une extension maximale de hanche et en cyphosant les lombes. Il utilise aussi la sollicitation du pas postérieur lors de la marche sans cambrement excessif de la lordose. Lors de ce dernier exercice, il y a répétition donc avantage (44). La rétroversion est aussi utilisée à visée thérapeutique pour baisser les contraintes discales postérieures et permet d'allonger les muscles spinaux : ceci permet de diminuer les contractures antalgiques de ces muscles (50). Après avoir redonné une mobilité lombaire satisfaisante, la libération des muscles en tension comme le Psoas, est importante. Nous réharmonisons donc l'équilibre musculo-aponévrotique (4, 46).

2. 6. 2. 2ème étape : la force

Le renforcement musculaire vise l'ensemble de la musculature de la poutre composite. Les exercices se font suivant le mode isométrique (16, 38, 50). Le renforcement en course interne est idéal pour ce muscle (53). D'autres préconisent un recrutement en course interne pour les lombalgies nécessitant une dominante en cyphose et inversement pour les dominantes en lordose (38).

Il existe un souci de progression dans les exercices permettant un recrutement de l'ensemble de la poutre composite notamment du Psoas. Par exemple d'après Callens (5), en décubitus dorsal, il demande aux patients une flexion de hanche statique contrariée et simultanément une résistance à l'avancée de l'épaule controlatérale. Ensuite assis, il propose un étirement axial actif du tronc et une flexion de chaque hanche contre résistance. Enfin, sur un sujet debout effectuant un effort de poussée d'arrière en avant contre une résistance sur le front, il demande une poussée vers le bas et en arrière des deux mains jointes dans le dos. D'après des études électromyographiques, des exercices visant à renforcer le Psoas grâce aux schémas de Kabat dans la diagonale de flexion adduction rotation externe (25), sont très satisfaisants (20).

2. 6. 3. 3ème étape : reprogrammation et intégration neuro-motrice

Cette dernière étape débute, comme le cite Dolto (11), par une prise de conscience du patient lui-même, vécue ou perçue. Elle doit être ensuite mémorisée. La poutre composite est liée aux récepteurs myotendineux de Golgi. Nous stimulons, toujours d'après l'auteur, les tranversaires épineux surtout entre D12 et L5 par une extension de l'occiput contre résistance en position couchée et assis. Les Psoas sont sollicités contre résistance en flexion résistée de hanche dans un plan antéro-postérieur et en diagonale. Ainsi, il accorde les 4 colonnes musculaires constituées par les Psoas en avant et les transversaires épineux en arrière, contre les structures disco-somatiques lombaires. Un des exercices proposés par Perrin (35) (ANNEXE VIII, fig. 18) sollicite simultanément les spinaux et les Psoas. L'autograndissement hanche fléchie est sous la dépendance d'une activité musculaire antérieure et postérieure (36).

La fin de traitement doit être couplée à un ajustement postural lombo-pelvien et une tonification de la sangle abdominale (38). Il faut ensuite intégrer le nouveau schéma corporel et le mémoriser (46).

CONCLUSION

Nous savons que le Psoas a une action importante sur la hanche et sur le rachis lombaire. C'est le plus puissant fléchisseur de hanche et son rôle de protection active de la colonne lombaire l'est tout autant. Le muscle s'adapte dans sa forme au morphotype des sujets. Par contre, ses actions dans les plans horizontal et frontal sont mal connues et controversées et son intervention dans la marche reste critiquée. D'autre part, le bassin est-il impliqué directement dans la lordose ou la délordose du rachis lombaire ou est-ce que ce sont les muscles, tel le Psoas, qui agissent directement sur la colonne lombaire ?

Dans tous les cas, ces divergences peuvent s'expliquer par la variété des pathologies concernant le muscle, mais également par l'unicité de chaque patient à savoir que chacun est différent de part sa morphologie, sa façon de s'adapter aux situations, aux contraintes. D'où la nécessité pour nous, thérapeutes, d'adapter notre traitement à chaque patient en fonction de sa pathologie mais surtout en fonction du bilan.

BIBLIOGRAPHIE

1. **AARON C., GILLOT C.** - Muscle Psoas et courbures lombaires : étude morpho-anatomique. - Ann. Kinésithér., 1982, 9, p. 1 - 6.

2. **BASMAJIAN J. V.** - Muscles alive. 3ème éd. - Baltimore : Williams & Wilkins, 1974.

3. **BRIZON J., CASTAING J.** - Les feuillets d'anatomie : Muscles du cou et du tronc, Fasicule 12. - Paris : Maloine, 1985. - 126 p.

4. **BUSQUET L.** - Traité d'Ostéopathie Myotensive : Les chaînes musculaires du tronc et de la colonne cervicale. - 2ème éd. - Paris : Maloine, 1985. - 167 p.

5. **CALLENS C., DUBAA J., CHARRAS D.** - Exercices permettant une sollicitation intense du muscle Psoas Major. - Ann. Kinésithér., 1982, 9, p. 41 - 44.

6. **CASTAING J.** - Anatomie fonctionnelle de l'appareil locomoteur : La hanche. - Paris : Vigot, 1979. - 65 p.

7. **CHARRIERE L., ROY J.** - Kinésithérapie des déviations antéro-postérieures du rachis. - Paris : Masson, 1988. - 186 p.

8. **CYRIAX J.** - Manuel de médecine orthopédique : Traitement par manipulation, massage et infiltration. - Paris : Masson, 1988. - 406 p.

9. **DANIELS L., WORTHINGHAM C.** - Le bilan musculaire : Technique de l'examen clinique. 5ème éd. - Paris : Masson, 1990. - 186 p.

10. **DOLTO B. J.** - Le corps entre les mains. - Paris : Hermann, 1976. - 246 p.

11. **DOLTO B. J.** - Notion de la poutre composite dans le traitement de la lombalgie par la médecine manuelle. - Ann. Méd. Phys., 1973, T 16, 1, p 81 - 94.

12. **DUCHENNE DE BOULOGNE G. B.** - Physiologie des mouvements. - Ann. Méd. Phys., 1967. - 867 p.

13. **DUFOUR M., LE ROY A., PENINOU G., PIERRON G.** - Kinésithérapie membre inférieur : Bilans, techniques passives et actives. - Paris : Flammarion, 1992. - 461 p.

14. **FOUQUET B. ET COLL.** - Exploration des muscles paravertébraux lombaire en tomodensitométrie. - Ann. Réadaptation et Méd. Phys., 1991, 34, p. 461 - 466.

15. **GILLOT C.** - Confrontation entre certaines variétés de lombalgies et les dispositifs anatomiques rachidiens. - Ann. Méd. Phys., 1972, 15, 2, p. 246 - 249.

16. **GOUILLY P., PETIDANT B.** - Rééducation en Rhumatologie : Pathologies dégénératives, - Paris : Masson, 1992. - 135 p. - Dossiers de Kinésithérapie.

17. **GOURIET A.** - Le Psoas : une bénédiction pour la colonne lombaire. - Kiné Actualité, 1993, 478, p. 8 - 9.

18. **GUILLOT A., BUSSIERE H.** - Biomécanique du grand Psoas. - Ann. Réadaptation et Méd. Phys., 1985, 27, p. 215 - 233.

19. **HOPPENFELD S.** - Examen clinique des membres et du rachis. - Paris : Masson, 1984. - 302 p.

20. **IIDA M., VIEL E., IWASAKI T.** - Activité électromyographique des muscles superficiels et profonds du dos. - Ann. Kinésithér., 1978, 5, 7, p. 283 -296.

21. **KAPANDJI I. A.** - Physiologie articulaire : Tronc et rachis. - 5ème éd. - Paris : Maloine, 1988. - 255 p.

22. **KAPANDJI I. A.** - Physiologie articulaire : Membre inférieur. - 5ème éd. - Paris : Maloine, 1988. - 258 p.

23. **KEAGY R. D., BUMLICK J., BERGAN J. J.** - Direct electromyographie of the Psoas Major in men. - The Journal of Bone and Joint Surgery, 1966, 48 A, p. 1377 - 1382.

24. **KENDALL F. P., KENDALL E.** - Les muscles : Bilans et étude fonctionnelle. - 3ème éd. - Paris : Maloine, 1988. - 325 p.

25. **KNOTT B. S., VOSS D. E.** - Facilitation neuro musculaire : Schémas et techniques Kabat. - 2ème éd. - Paris : Masson, 1977. - 238 p.

26. **LE FLOCH PRIGENT P.** - Le rôle du muscle Psoas : à propos de la dissection de 10 adultes et de 10 nouveaux nés. - Bulletin de l'Association Anatomique, 1983, 61, p. 197.

27. **LINDEN P., DELHEZ C.** - Modalités d'activité électrique du Psoas Iliaque en condition statique et dynamique. - Acta Médica Belgica, 1986, 9, 2, p.131 - 140.

28. **MAC CONAILL M. A., BASMAJIAN J. V.** - Muscle and movement : a basis for human kinesiology. - Baltimore : Williams and Wilkins, 1969. - 325 p.

29. **MAITLAND G. D., CORRIGAN B.** - Médecine orthopédique pratique. - Paris : Masson, 1986. - 467 p.

30. **MARTINEZ C.** - Cahier d'anatomie vivante : le rachis. - Paris : Masson, 1982. - Monographie de Bois - Larris.

31. **PENINOU G.** - Etude et possibilité biomécanique du Psoas au niveau du rachis lombaire. - Journée de Rééducation, 1976, p. 155 - 160.

32. **PENINOU G., SALZARD J. C.** - Rééducation de la colonne lombaire : possibilité offerte par la kinésithérapie du muscle du Psoas, Etude préliminaire. - Kiné. Scient., 1973, 102, p. 5 - 10.

33. **PENINOU G., SALZARD J. C.** - Rééducation de la colonne lombaire : possibilité offerte par la kinésithérapie du muscle Psoas. - Kiné. Scient., 1974, 110, p. 32 - 36.

34. **PENINOU G., SALZARD J. C.** - Possibilité mécanique du Psoas et incidence thérapeutique. - Ann. Kinésithér., 1974, 1, p. 295 - 302.

35. **PERRIN R.** - Rééducation vertébrale. - Paris : Librairie Le François, 1979. - 87p.

36. **PIERRON G., - LE ROY A.** - Analyse des systèmes d'organisation en chaînes musculaires et conséquence sur la stratégie thérapeutique. - Kiné. Scient., 1987, 255, p. 19 - 53.

37. **RABISCHONG P., AVRIL J.** - Rôle biomécanique des poutres composites os - muscles. - Revue de Chirurgie Orthopédique et Réparatrice de l'Appareil Locomoteur, 1965, 51, 55, p. 437 - 458.

38. **REVEL J., SAMUEL J., ANDRES J. C.** - Physiologie du muscle Psoas Major : étude électromyographique et déduction pour la kinésithérapie. - Ann. Kinésithér., 1982, 9, p. 7 - 39.

39. **ROUVIERE H.** - Anatomie humaine descriptive et topographique, Tome 3. - 10ème éd. - Paris : Masson, 1970. - 719 p.

40. **SAMUEL J., ANDRES J. C., JUSSERAND J.** - Electromyographie différentielle des muscles spinaux profonds et superficiels. Journée de Rééducation, 1977, p. 99 - 119.

41. **SAMUEL J., REVEL M., ANDRES J. C., JUSSERAND J.** - Apport de l'électromyographie des muscles périvertébraux (spinaux et Psoas) à la compréhension de la physiologie et à la kinésithérapie de la colonne lombaire. - Kiné. Scient., 1985, 233, p. 31 - 57.

42. **SAUVANNNET D., COUDERT A.** - A propos des mécanismes de la stabilité rachidienne lombaire. - Ann. Kinésithér., 1983, 10, 3, p. 2454 - 249.

43. **SOHIER R.** - Aubade à un muscle : Le Psoas Iliaque. - Kiné. Scient., 1979, 165, p. 19 - 22.

44. **SOHIER R.** - La kinésithérapie analytique de la colonne vertébrale. - Haine Saint-Pierre : Imprimerie Louviéroise, 1970. - 239p.

45. **SOHIER R., SOHIER J.** - Justification fondamentale de la réharmonisation biomécanique des lésions dites ostéopatique des articulations. - éd. Kiné Sciences : Belgique, 1982. - 237 p.

46. **STORZ M.** - A propos du traitement de la lombalgie. - Kiné. Scient., 1990, 295, p. 33 - 38.

47. **TESTUT L.** - Traité d'anatomie humaine : Tome 1. - 9ème éd. - Paris : G. Doin, 1948, 1222 p.

48. **TORTEL, PEYRON.** - Le Psoas Iliaque est-il rotateur de hanche. - Ann. Méd. Phys., 1982, 25, p. 333 - 336.

49. **VAYSSE C., NEIGER H., BRUANDET J. M.** - Psoas et rotation vertébrale dans la scoliose lombaire. - Kiné. Scient., 1988, 271, p. 52 - 55.

50. **VAYSSE C., NIEGER H., BRUANDET J. M.** - Cinétique du segment lombo-pelvien lors de la rétroversion active du bassin en positon érigée : étude radiologique. - Ann. Kinésithér., 1987, 14, 7, p. 283 - 296.

51. **VAYSSE C., NEIGER H., EDMONT J. H.** - Analyse de l'influence de la contraction du muscle Psoas Iliaque concave sur la scoliose lombaire. - Ann. Kinésithér., 1984, 11, 5, p. 183 - 190.

52. **VIEL E., PLAS F., BLANCY V.** - La marche humaine : Kinésiologie, dynamique, biomécanique et pathomécanique. - Paris : Masson, 1989. - 137 p. - Monographie de Bois - Larris.

53. **XHARDEZ Y., CLOQUET V.** - Verrouillage et protection de la colonne dorso-lombaire. - Paris : Frison Roche, 1990. - 150 p.

ANNEXES

ANNEXE I

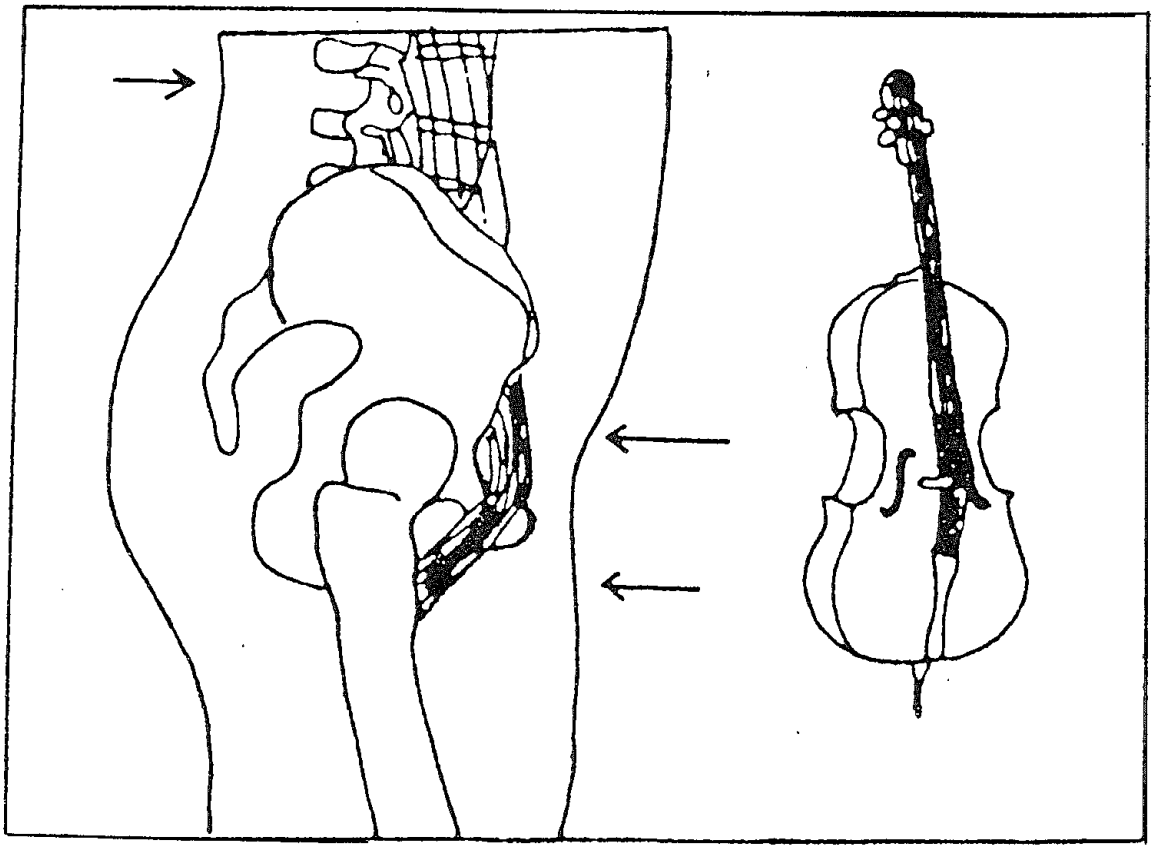

Figure 8 : Correspondance de la poulie de réflexion du Psoas d'après Dolto.

ANNEXE II

TABLEAU 1 : RECAPITULATIF DES ROLES DU PSOAS

ACTIONS	HANCHE			BASSIN	RACHIS LOMBAIRE			SITUATIONS DIVERSES				
AUTEURS	1	2	3	4	5	6	7	8	9	10	11	12
Mac Conaill Basmajian	fléch.		rot int ou ext		lordose					activité faible	faible sf si extension	iliaque surtout
Busquet	fléch.	add	rot int	antéverseur	lordose	inclinaison homolat	rot controlat					
Castaing	fléch.		rot ext ?									
Dolto	fléch.	varisant	rot ext	variable	poutre	composite	rot controlat				rouge cybernétique	
Duchenne de Boulogne	fléch.		rot ext									avancée du membre oscillant
Gouriet	fléch.	add	rot ext plutôt	rétroversion en CCI		incurvation convexe	rot controlat ou pas de rot	rien	rien		auto-grandissement	
Guillot Bussière	fléch.	add	variable faible	stabilité	verrouillage et ajustement empilement lombaire				action dynamique		verrouillage	
Kapandji	fléch.	add	rot ext	antéverseur	lordose en CCO							
Keagy	fléch.		variable		poutre	composite		rien		rien sauf si autograndiss		
Kendall	fléch.		rot ext		lordose	courbure convexe homolat						
Knott - Voss	fléch.	add	rot ext									
Le Floch Prigent	fléch.		rot ext									
Linden Delhez					rôle postural du bassin su			rien	rien		rien en unipodal	frein moteur à 20 et 40 %
Martinez	fléch.	add	rot ext									
Péninou Salzard	fléch.				lordose	courbure convexe homolat	rot controlat					
Rouvière	fléch.		rot ext		lordose	flexion lat						avancée membre oscillant
Samuel, Revel, Andres, Jusserand	fléch.	add	variable	variable	poutre	composite	rot controlat	nulle	nulle sauf corrigé	faible sf	si effort de grandissement	membre oscillant + appui sol
Sauvannet Coudert					stabilité et équilibre rot						érection rachidienne	
Sohier	fléch.	pas d'add	pas de rot		lordose	inclinateur controlat	pas de rot					
Storz	fléch.			antéversion	lordose							
Tortel Peyron	fléch.		rot ext		stabilité du tronc							
Vaysse, Neiger, Bruandet				tracé poutre en rétroversion	stabilité rachis							
Viel, Plas, Blancy	fléch.											quasi inexistante
Xhardez Cloquet	fléch.			antéversion en CCO	stabilité du complexe pelvi-fémoral		équilibre rot					
Charrière - Roy	fléch.			antéversion	lordosaut						érecteur	

1 : Plan sagittal
2 : Plan frontal
3 : Plan horizontal
4 : Action sur le bassin et mouvement
5 : Plan sagittal
6 : Plan frontal
7 : Plan horizontal
8 : Activité du muscle en décubitus
9 : Activité du muscle en quadrupédie
10 : Activité du muscle assis
11 : Activité du muscle debout
12 : Activité du muscle lors de la marche

ANNEXE III



Figure 9 : A et B : Activité électromyographique du Psoas durant une rotation interne (A) et externe (B) chez un sujet.

C et D : Activité électromyographique du Psoas durant une rotation interne (C) et externe (D) chez un autre sujet.

D'après Basmajian.

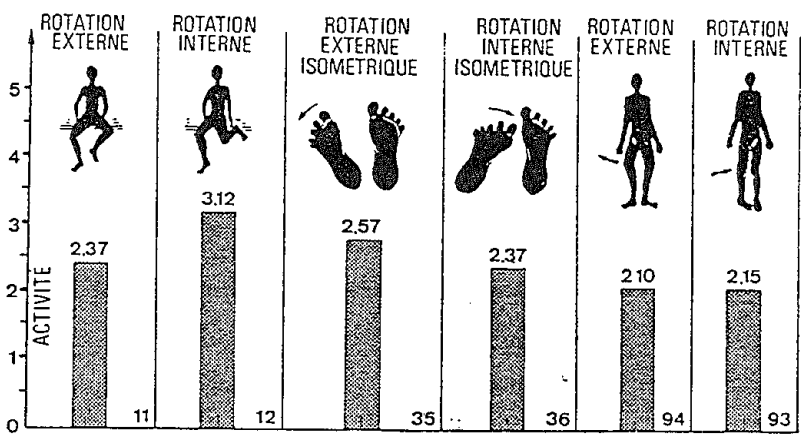

Figure 10 : Enregistrement électromyographique des rotations de la hanche suivant plusieurs positions.
D'après Revel, Samuel, Andres.

ANNEXE IV

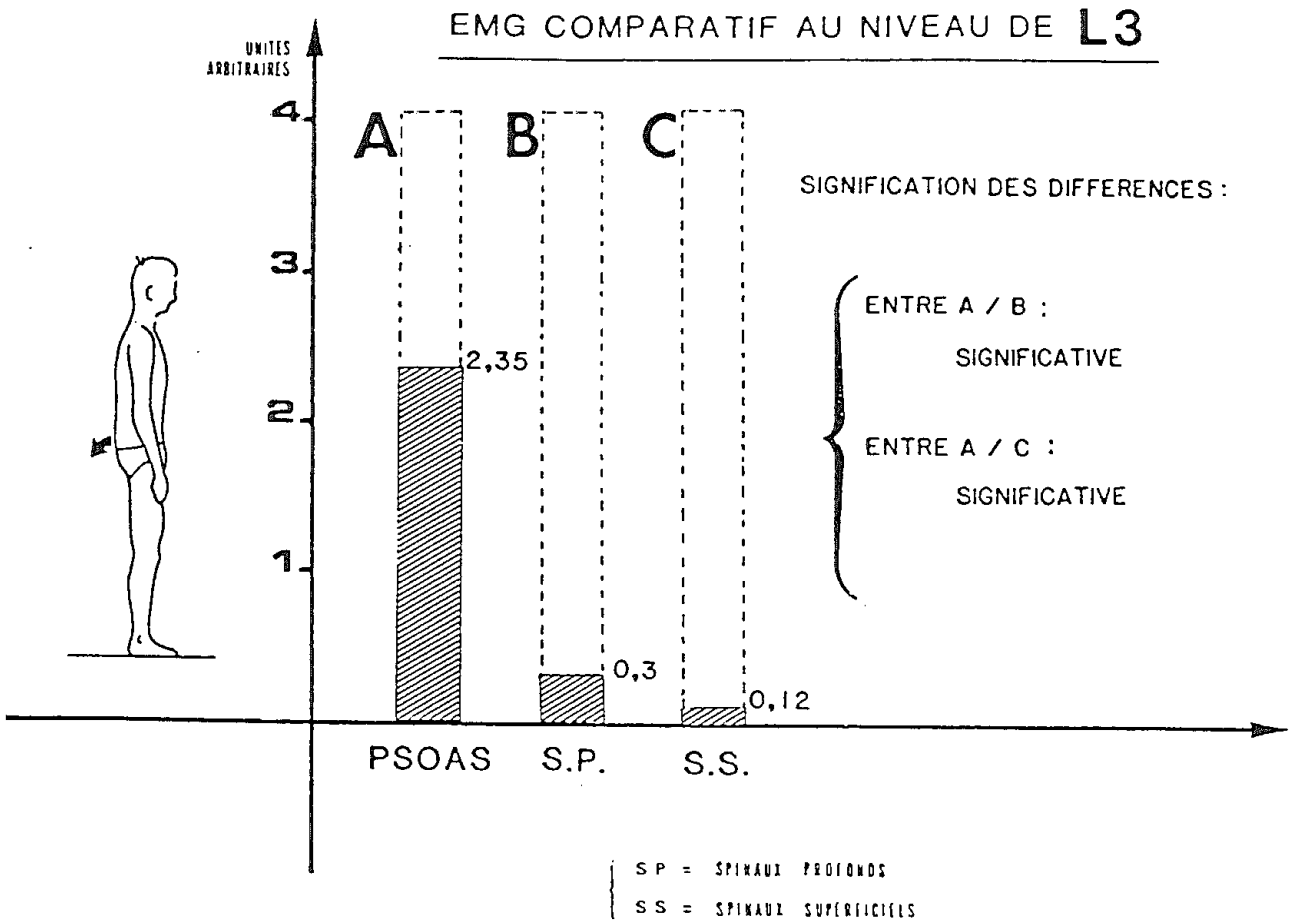

Figure 11 : Enregistrement électromyographique de la rétroversion d'après Revel, Samuel, Andres et Jusserand.

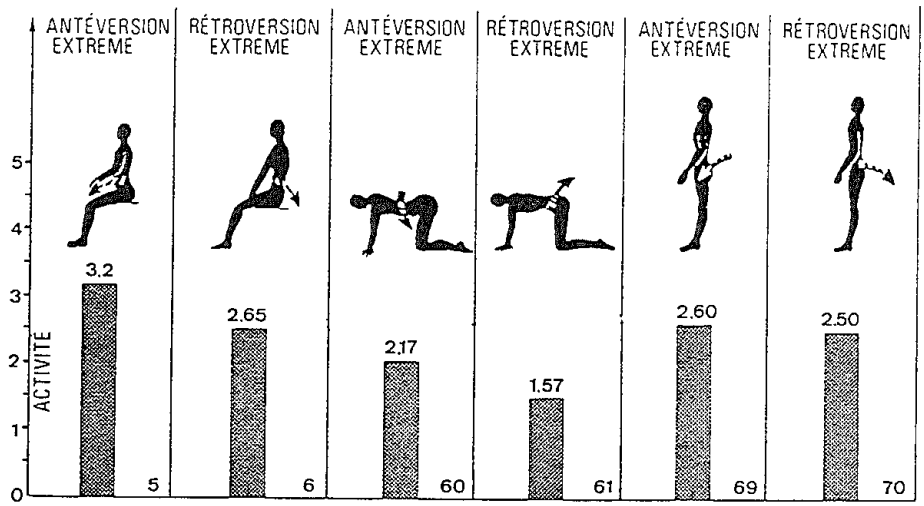

Figure 12 : Activité électromyographique de l'anté et la rétroversion dans divers positions d'après Revel, Samuel et Andres.

ANNEXE V

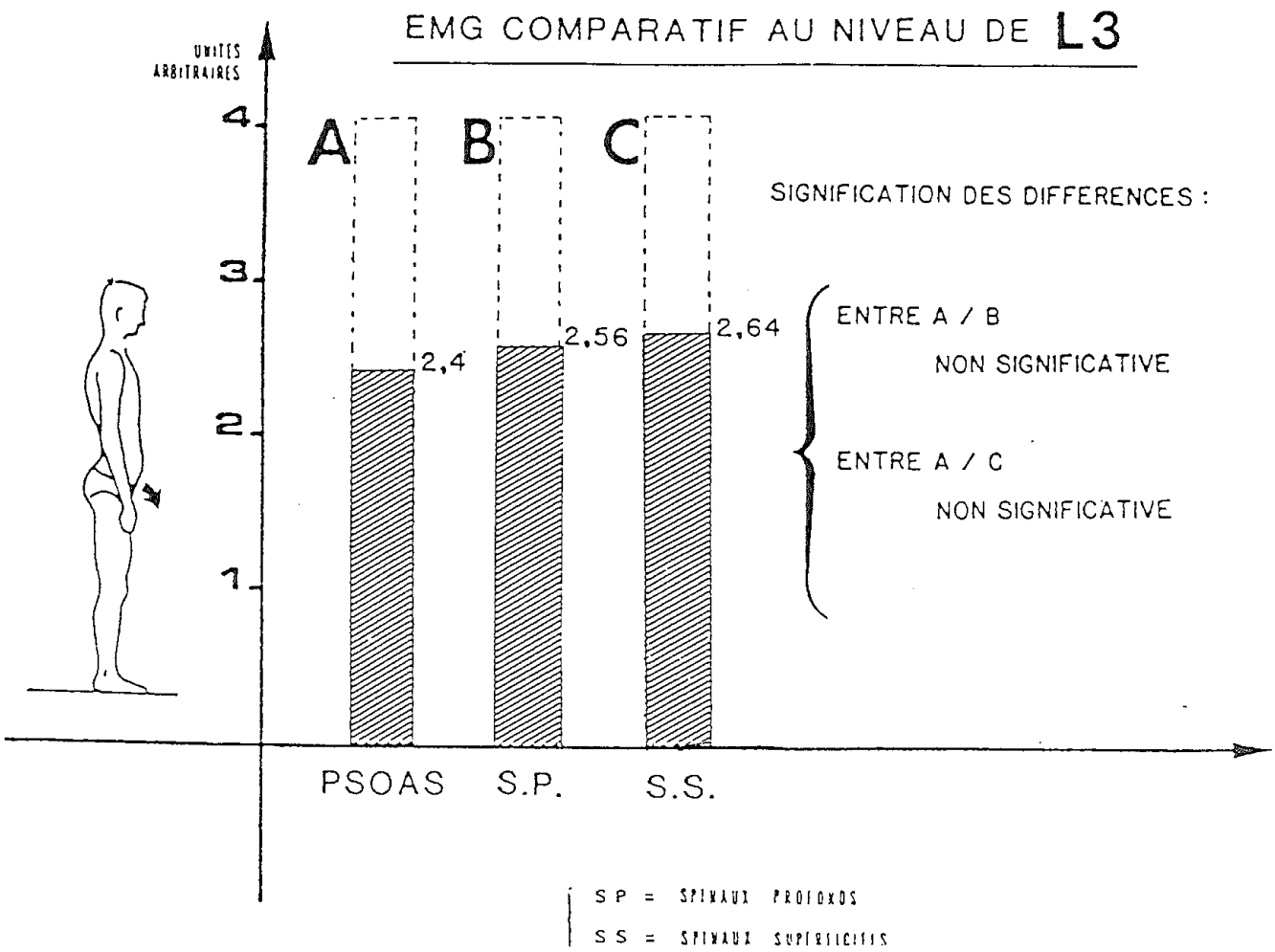

Figure 13 : Activité électromyographique de l'antéversion d'après Revel, Samuel et Andres.

ANNEXE VI

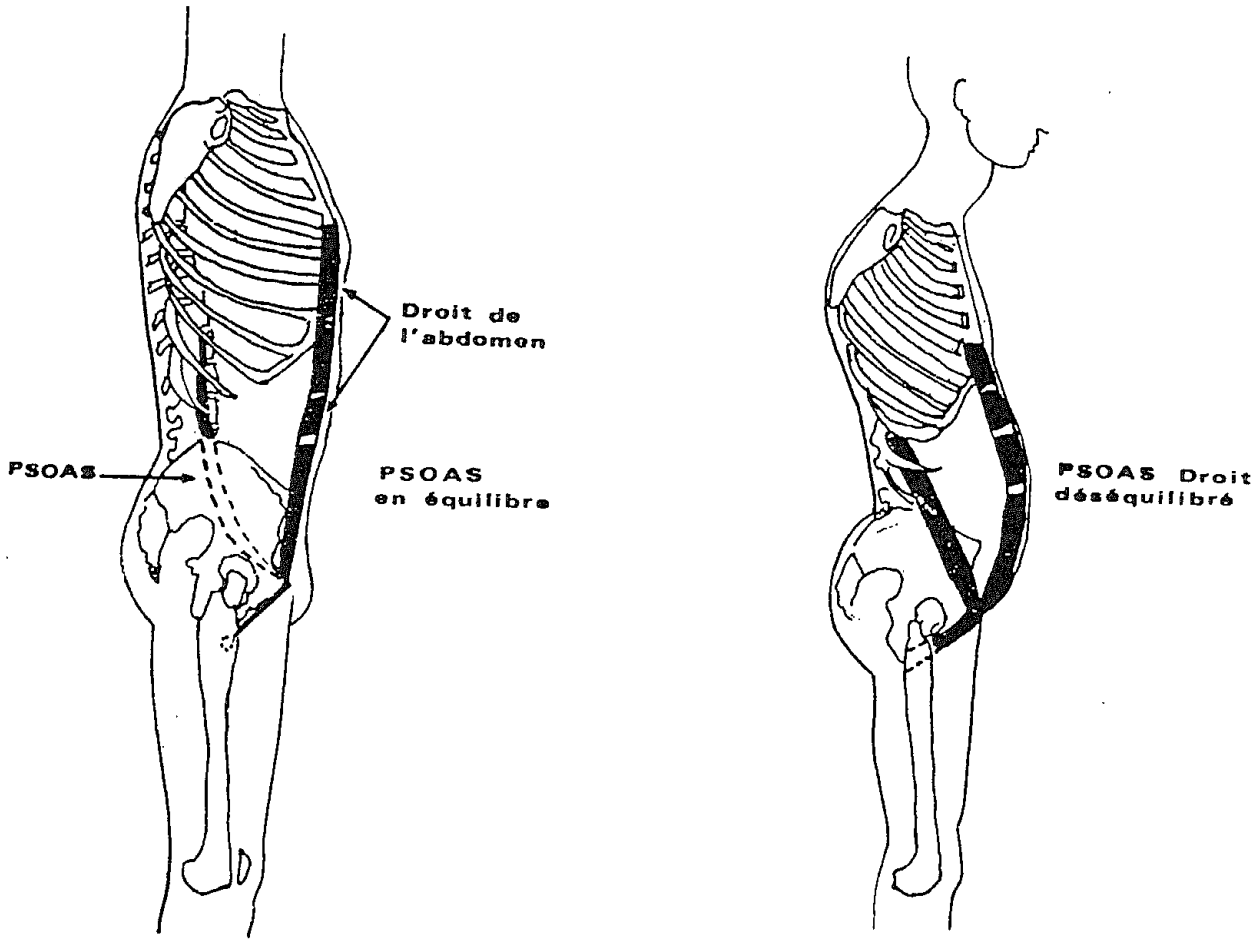

Figure 14 : Equilibre debout de la statique pelvi rachidienne selon certains morphotypes.

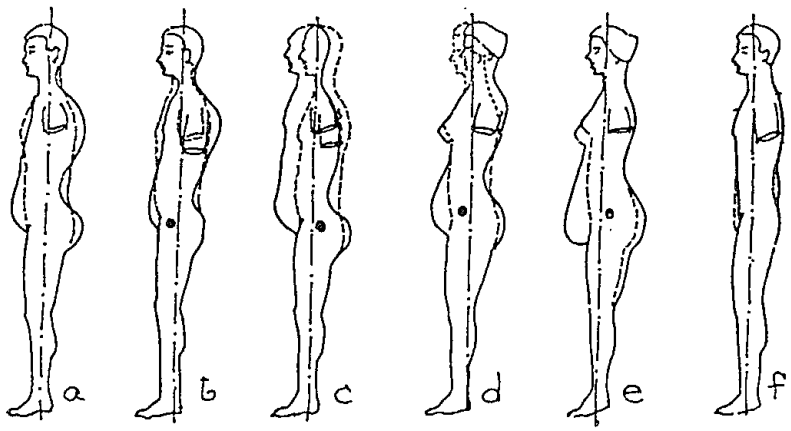

Figure 15 : Divers morphotypes et leurs lignes de gravités correspondantes d'après Sohier

ANNEXE VII

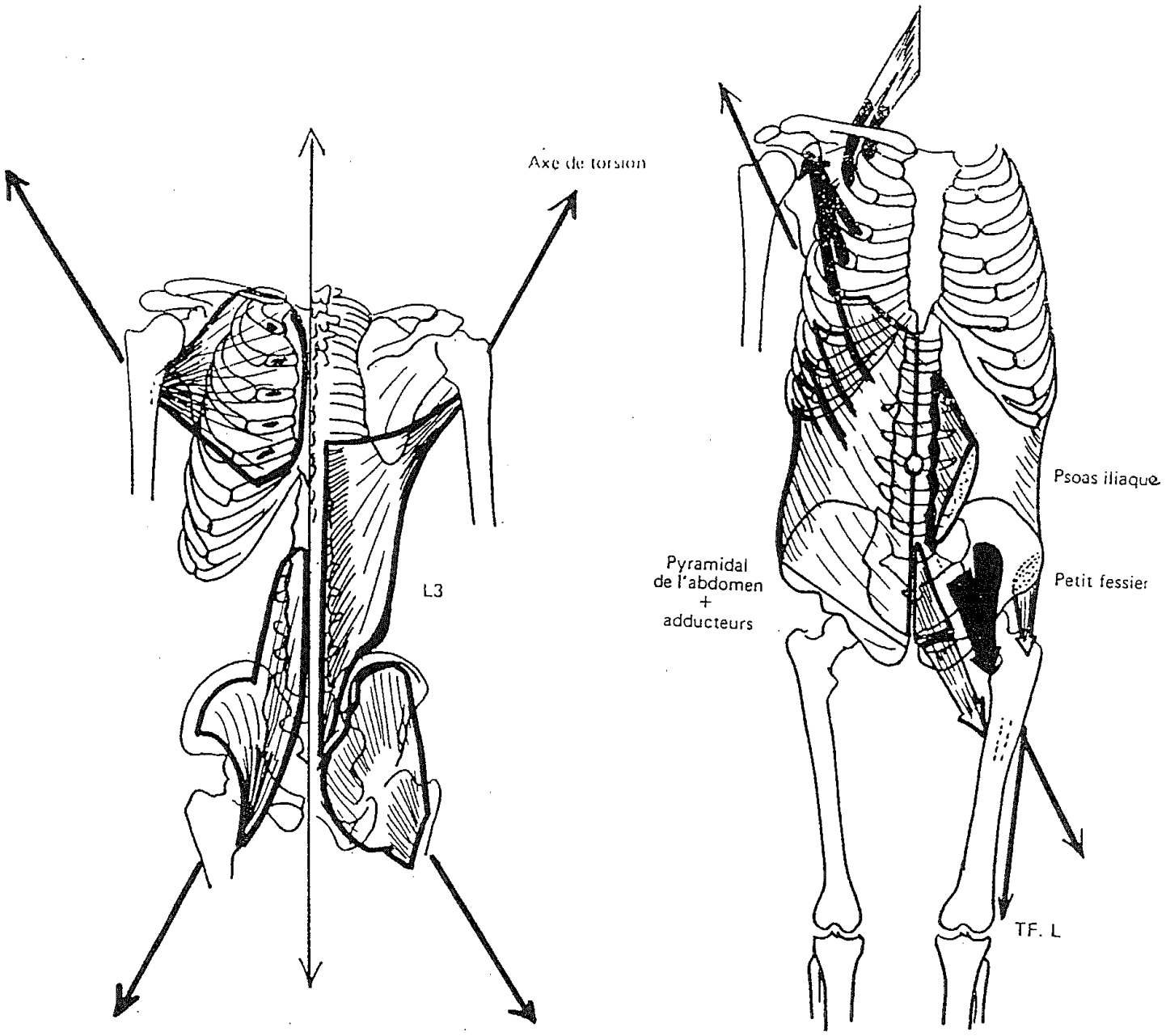

Figure 16 et 17 : Chaîne musculaire du tronc : antérieure et postérieure, superficielle et profonde, en relation avec les membres.
D'après Busquet.

ANNEXE VIII

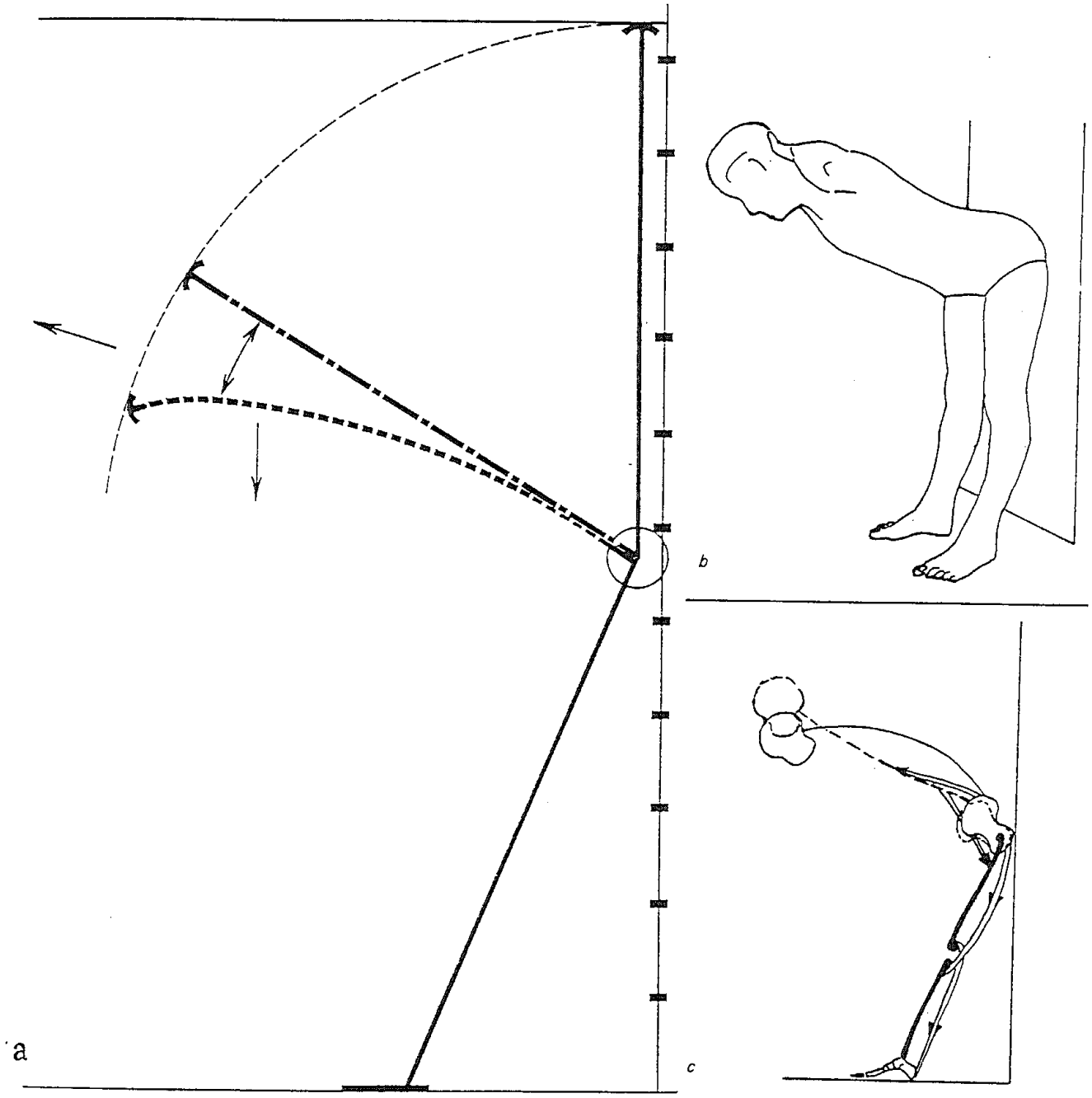

Figure 18 : Exercice de Perrin : musculation statico-dynamique lombaire.

a : schématisation des mouvements effectués par le patient dos à l'espalier.
b : position d'arrivée tenue 5 secondes.
c : démonstration des muscles intervenant lors de cet exercice. D'après Perrin.