MINISTERE DE LA SANTE

REGION LORRAINE

INSTITUT DE FORMATION EN MASSO-KINESITHERAPIE

DE NANCY

LA KINEBALNEOTHERAPIE DANS LA PRISE EN CHARGE D'UN TORTICOLIS CONGENITAL

Rapport de travail écrit personnel

présenté par Céline BEBNOWSKI

étudiante en 3ème année de kinésithérapie

en vue de l'obtention du diplôme d'état

de masseur-kinésithérapeute

1997-1998.

SOMMAIRE

Page

RESUME

1. INTRODUCTION....1

1. 1. Présentation générale du cas....1

1. 2. Rappel anatomique....1

1. 3. Anatomopathologie....2

2. BILAN DU 25/9/97....2

2. 1. Anamnèse....2

2. 2. Inspection....3

2. 3. Palpation....3

2. 4. Bilan neurologique....3

2. 5. Bilan articulaire....4

2. 6. Bilan musculaire....4

2. 7. Bilan de la douleur....5

2. 8. Bilan psychologique....5

2. 9. Bilan fonctionnel....5

3. CONCLUSION DE BILAN. OBJECTIFS DE TRAITEMENT....5

4. KINEBALNEOTHERAPIE....6

4. 1. Principe et intérêts....6

4. 1. 1. Poussée d'Archimède....6

4. 1. 2. Pression hydrostatique....7

4. 1. 3 Conséquencesthérapeutiques....7

4. 2. Contre-indications....8

4. 3. Conditions....8
5. TECHNIQUES KINESITHERAPIQUES....9
5. 1. Mise en confiance-Détente....9
5. 1. 1. Massage cervical et traction au niveau occipital....9
5. 1. 2. Mobilisations passives du rachis vertical....10
5. 2. Etirements musculaires actifs....10
5. 2. 1. Etirement axial....10
5. 2. 2. Trapèze supérieur et nuque....11
5. 3. Reprogrammation oculo-cervicale....13
5. 3. 1. Mobilisation passive et découplage oculo-cervical....13
5. 3. 2. Travail actif du couple oculo-cervical....14
5. 3. 3. Travail de placement céphalique....15
5. 4. Travail actif musculaire cervical en position corrigée. 15
5. 4. 1. Contractions statiques musculaires automatiques par ajustement postural....16
5. 4. 2. Contractions statiques musculaires par irradiation au bâton....18
5. 4. 3. Contractions à partir d'exercices dynamiques....19
5. 5. Travail en position assise....20
5. 5. 1. Proprioception....20
5. 5. 2. Autograndissement....21
5. 5. 3. Stimulations multidirectionnelles....22
6. CONCLUSION....23
ANNEXES.
BIBLIOGRAPHIE.

RESUME :

Le torticolis congénital entraîne une attitude fixée du rachis cervical en inclinaison homolatérale et rotation controlatérale, dûe à la rétraction d'un muscle sterno-cléïdo-mastoïdien.

Nous proposons, dans ce mémoire, une rééducation en balnéothérapie d'une patiente, Mlle Aurélia G, présentant un torticolis congénital.

En comparant le bilan initial et le bilan après un mois de traitement, nous n'avons constaté aucune récupération objective, la position de la patiente étant fixée, mais nous avons pu tout de même mettre en évidence de nombreux avantages et intérêts de ce type de prise en charge.

1. INTRODUCTION.

1. 1. Présentation générale du cas. (6)

Le torticolis musculaire congénital est une attitude anormale et permanente de la tête et du cou par rapport au plan des épaules, secondaire à une rétraction unilatérale du muscle sterno-cléïdo-mastoïdien (SCOM).

1. 2. Rappel anatomique. (5)

Le muscle SCOM comporte 4 chefs (ANNEXE I) :

-un chef profond, le cléïdo-mastoïdien, étendu du tiers interne de la clavicule à l'apophyse mastoïde.

-trois chefs superficiels :

* le cléïdo-occipital qui recouvre la plus grande partie du cléïdo-mastoïdien et dont les insertions s'étendent loin en arrière, sur la ligne courbe supérieure de l'occipital.
* le sterno-occipital,
* le sterno-mastoïdien, qui prennent tous les deux insertions par un tendon commun sur le bord supérieur du manubrium sternal. Le sterno-occipital vient rejoindre les insertions du cléïdo-occipital sur la ligne courbe supérieure; quant au sterno-mastoïdien, il se fixe sur le bord supérieur et le bord antérieur de l'apophyse mastoïde.

La contraction unilatérale du SCOM détermine un triple mouvement associant la rotation de la tête du côté opposé à sa contraction, l'inclinaison du côté

de sa contraction , l'extension du rachis cervical haut et la flexion du rachis cervical bas.

La contraction bilatérale des SCOM entraîne la flexion du rachis cervical sur le rachis dorsal et une flexion de la tête en avant.

1. 3. Anatomopathologie. (3)

Un enfant atteint d'un torticolis congénital présente une inclinaison caractéristique de la tête , dûe au raccourcissement d'un SCOM. La contraction permanente du SCOM provoque :

- une inclinaison latérale du côté atteint.
- une rotation du visage du côté opposé.
- une projection de la tête en avant.

Cette rétraction du SCOM entraîne l'attitude vicieuse, mais aussi une limitation des mouvements passifs d'inclinaison et de rotation. (ANNEXE II)

Comme exemple, nous proposons Mlle Aurélia G, âgée de 17 ans, qui présente un torticolis congénital, dû à la rétraction de son SCOM droit, entraînant donc une position en inclinaison latérale droite et en rotation gauche de la tête.

2. BILAN DU 25/9/97.

2. 1. Anamnèse.

Mlle Aurélia G est âgée de 17 ans, elle est scolarisée à l'EREA en classe de 3e. Elle est porteuse depuis la petite enfance d'un complexe malformatif de la région cervicale, entraînant une attitude anormale du cou avec torticolis congénital.

Cette déformation a été à l'origine d'une scoliose thoraco-lombaire et d'une gibbosité importante au niveau thoracique supérieur à droite.

Aurélia a subi de nombreuses interventions chirurgicales :

- une greffe verticale au niveau de la scoliose.
- une plastie en Z au niveau du SCOM droit.
- une ténotomie du trapèze.

2. 2. Inspection.

Mlle Aurélia G présente une attitude spontanée en inclinaison latérale droite et en rotation gauche de la tête ainsi qu'une élévation de l'épaule droite.

Nous constatons une importante cicatrice au niveau du SCOM droit. Elle présente également une importante gibbosité au niveau thoracique supérieur.

2. 3. Palpation.

Le SCOM droit et le trapèze supérieur droit sont rétractés.

Nous palpons des contractures au niveau des rhomboïdes et de l'élévateur de la scapula à droite.

2. 4. Bilan neurologique.

Mlle Aurélia G possède une paralysie faciale droite dûe à l'atteinte des dernières paires crâniennes.

Il n'y a pas de troubles de la sensibilité.

2. 5. Bilan articulaire.

Ce bilan est effectué par des mesures centimétriques bilatérales et comparatives à l'aide d'un mètre ruban :

La patiente est assise, hanches et genoux fléchis à 90°, sur un siège avec dossier.

Flexion/extension : mesures de la distance entre le menton et la fourchette sternale.

Rotations : mesures de la distance entre le menton et le bord postéro-latéral de l'acromion homolatéral au sens du mouvement.

Inclinaisons : mesures entre le tragus de l'oreille et le bord postéro-latéral de l'acromion homolatéral au sens du mouvement.

Flexion : 4 cm.

Extension : 14 cm.

Rotations : Droite : 24 cm. Gauche : 13 cm.

Inclinaisons : Droite : 12 cm. Gauche : 14 cm.

2. 6. Bilan musculaire.

Nous avons réalisé un break-test dans toutes les amplitudes : nous imposons une force à la fin de chaque amplitude (flexion, rotation, inclinaison) contre laquelle la patiente doit lutter en statique.

La patiente est capable de résister à la force appliquée en fin d'amplitude en inclinaison, rotation et extension.

Elle présente une faiblesse des SCOM en bilatéral (flexion de tête) : la patiente n'est pas capable de fléchir la tête en décubitus.

2. 7. Bilan de la douleur.

Douleur à la palpation du SCOM gauche.

Douleur à la mobilisation active et passive en fin de course en inclinaison gauche.

2. 8. Bilan psychologique.

Mlle Aurélia G est très coopérative et très attentive aux consignes. Elle est très complexée par son physique et a beaucoup de mal à accepter son corps.

2. 9. Bilan fonctionnel.

La patiente est totalement autonome. Sa vision latérale droite est limitée par le positionnement de la tête

3. CONCLUSIONS DE BILAN. OBJECTIFS DE TRAITEMENT EN KINÉSITHÉRAPIE.

Mlle Aurélia G présente une déformation en inclinaison latérale droite, et en rotation gauche. Elle possède des fléchisseurs de nuque faibles, le SCOM droit et le trapèze supérieur droit sont rétractés, et le tableau douloureux au niveau cervical est important.

La rééducation débute par des exercices à visée antalgique et des étirements pour lutter respectivement contre les phénomènes douloureux et les rétractions musculaires.

Ensuite, la patiente a intégré une position quasi corrigée de son rachis cervical "à sec". En effet, elle parvient à atténuer considérablement l'inclinaison et la rotation de sa tête.

Or dans l'eau, elle est soumise à des déséquilibres permanents contre lesquels elle doit lutter pour maintenir une bonne position. Donc cette rééducation vise à assimiler la position correcte de la tête dans ce nouveau milieu et à réaliser des exercices d'entretien musculaire une fois la position acquise.

Cette kinésithérapie est en conclusion basée sur une reprogrammation neuro-musculaire, en vue de l'intégration proprioceptive d'une position corrigée pour acquérir une adaptation permanente lors d'autres exercices et surtout lorsqu'elle est hors de l'eau.

4. KINEBALNEOTHERAPIE. (1)

4. 1. Principes et intérêts

4. 1. 1. Poussée d'Archimède.

"Tout corps plongé partiellement ou totalement dans un liquide au repos, subit de la part de ce liquide une poussée verticale, dirigée de bas en haut, égale au poids du liquide déplacé".

Le corps immergé se trouve soumis à 2 forces verticales opposées : la pesanteur et la poussée d'Archimède appliquées respectivement au centre de gravité du corps et au centre de gravité du liquide déplacé.

L'équilibre est atteint quand ces 2 centres de gravité passent par une même verticale.

Intérêts :

- diminution du poids du corps avec la profondeur
- équilibre aquatique : tout mouvement corporel faisant varier la position des centres de gravité est responsable d'un déséquilibre.

4. 1. 2. Pression hydrostatique. (ANNEXE III)

Elle est en rapport avec le poids de la colonne d'eau se trouvant au-dessus du corps immergé. Elle est égale en tout point d'un plan transversal, augmente avec la profondeur et dépend de la densité du liquide.

Intérêts :

- influences sur le système cardio-vasculaire : elle facilite la circulation de retour, et a un effet décontracturant.
- influences sur les systèmes sensoriels : elle provoque la stimulation des récepteurs tactiles, renforce la perception de la peau comme enveloppe et permet une meilleure appréciation du schéma corporel.

4. 1. 3. Conséquences thérapeutiques.

Il existe des récepteurs dans l'appareil vestibulaire, les muscles, les tendons, les articulations, nous informant sur la position des membres et permettant d'ajuster la position du corps à chaque instant.

Dans l'eau, le patient doit trouver de nouveaux repères afin d'obtenir un équilibre global. En effet, il est sans cesse déséquilibré et doit se rattraper en permanence par un travail musculaire. Ces mouvements sont tout d'abord conscients et volontaires pour devenir, au cours des séances, automatiques.

Ainsi, la rééducation posturale prend un nouveau sens dans le milieu aquatique, qui perturbe les référentiels habituels et qui induit une perception approfondie et constante du schéma corporel.

4. 2. Contre-indications.

- Maladie virale ou infectieuse.
- Lésion cutanée.
- Pathologie cardiaque.
- Incontinence.
- Phobie.
- Pudeur excessive.

4. 3. Conditions.

Cette rééducation nécessite beaucoup de concentration de la part du sujet, donc elle réclame une ambiance calme et la présence constante du thérapeute aux côtés du patient.

La piscine de Flavigny présente un bassin d'une profondeur de 60 cm à 1m80 et une superficie de 10x18m2. Elle est dotée d'une barre d'appui sur toute la longueur. Sa température est de 30°C.

Rythme : 3 séances/semaine.

Durée de la séance : 3/4 d'heure.

Matériel : bouées, flotteurs, bâton.

5. TECHNIQUES KINESITHERAPIQUES.

Les séances seront tout d'abord orientées vers la détente, le relâchement, les étirements, puis l'apprentissage de la position correcte dans ce nouveau milieu et enfin, l'application à des techniques d'entretien musculaire.

Tous les exercices suivant offrent une progression. Dès qu'un exercice actif est acquis et réalisé plusieurs fois correctement, nous passons à un autre exercice, plus exigeant.

Au début de chaque séance, la patiente est laissée libre quelques minutes afin de s'adapter à la température de l'eau et de se détendre.

Elle prend une position de relâchement, "la planche", des bouées lui soutenant le tronc, les membres supérieurs et inférieurs.

5. 1. Mise en confiance-Détente.

5. 1. 1. Massage cervical et traction au niveau occipital.

Les pieds de la patiente sont calés sous la barre.

Nous sommes situés à la tête de la patiente, qui se trouve en décubitus dorsal, et nous réalisons un massage lent au niveau du rachis cervical. Il débute par un effleurage, puis des pressions glissées, des pétrissages au niveau des trapèzes et des SCOM, ainsi que des frictions au niveau des zones contracturées.

Nous réalisons également des tractions douces au niveau occipital afin de détendre le plan aponévrotique postérieur.

Cette phase représente le premier contact entre la patiente et le thérapeute. Ces techniques douces et relaxantes permettent une mise en confiance, un relâchement et surtout une sensation de bien-être de la part de la patiente.

5. 1. 2. Mobilisations passives du rachis cervical.

Nous réalisons une mobilisation lente et surtout infradouloureuse, pour ne déclencher aucune contraction réflexe, du rachis cervical, dans toutes les amplitudes existantes.

Cette technique permet d'entretenir les amplitudes et contribue à vérifier et à provoquer le relâchement de la patiente.

5. 2. Etirements musculaires actifs.

La patiente effectue des étirements progressifs pour éviter les contractions musculaires et respecter la règle de la non-douleur. Il y a plusieurs temps :

- le temps d'établissement de l'étirement.
- le temps de maintien, si apparition d'une algie.
- dés la disparition de la douleur, reprise de l'étirement et accentuation (ceci répété 2-3 fois) .
- relâchement de l'étirement.
- période de repos.

La patiente renouvelle cet exercice 2 ou 3 fois.

5. 2. 1. Etirement axial. (2)

Mlle Aurélia G cale ses pieds sous la barre d'appui, elle maintient activement son ventre à la surface de l'eau. Son regard est dirigé vers le bord de la piscine. Elle réalise une rotation externe d'épaule, les poignets sont en extension-supination. Un bras est en flexion complète, l'autre en extension. Ensuite, elle place les épaules en rotation interne, flexion et pronation de poignets.

Nous obtenons ainsi un étirement de toute la chaîne postérieure.

5. 2. 2. Trapèze supérieur et nuque (2).

2 exercices :

- Position de départ : à genoux dressés (la patiente est immergée jusqu'à la pointe du menton), la main gauche tient le poignet droit en bracelet, derrière le dos. Le regard est fixe devant soi.

-Etirement : la consigne est de tirer simultanément le poignet droit vers le bas et de réaliser une inclinaison latérale gauche de la tête.

-Position d'arrivée : la tête est en inclinaison latérale gauche maximale afin d'étirer le trapèze supérieur droit rétracté.

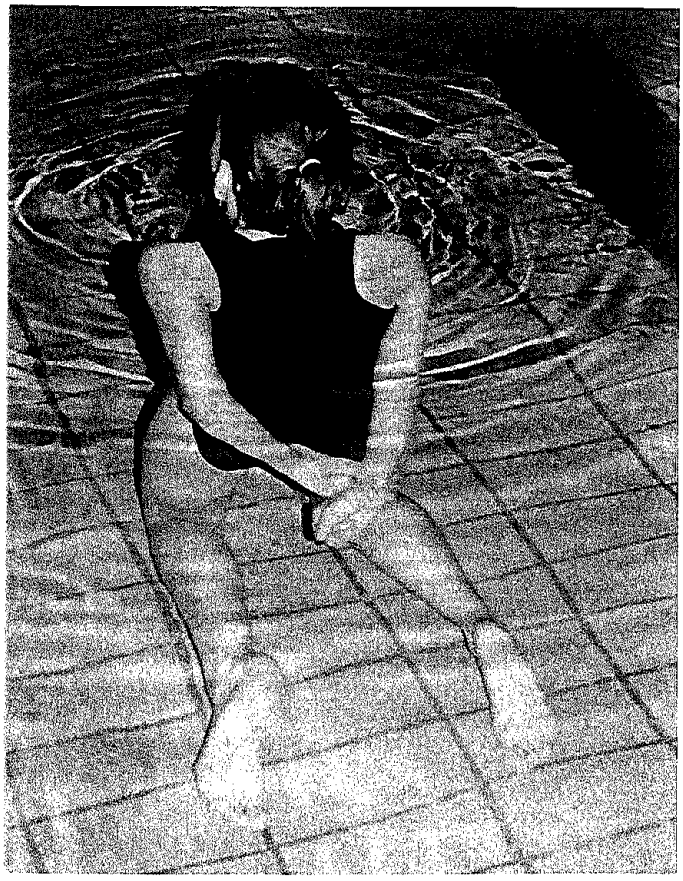

Figure 1-*Etirement actif du trapèze à genoux dressés.. (2)*

- Position de départ : en chevalier servant, (la patiente est immergée jusqu'à la pointe du menton) , genou d'appui du côté à étirer (droit). La main gauche saisit le bord de la piscine, entraînant ainsi une flexion du bras à 90°. L'autre poignet est en flexion-pronation contre la hanche droite. La tête est en double menton.
- Etirement : la patiente doit pousser le dos du poignet vers le bas et réaliser une inclinaison latérale gauche de la tête.
- Position d'arrivée : la tête est en inclinaison latérale maximale.



Figure 2- *Etirement actif en chevalier servant.(2)*

Remarque : nous pouvons aider la patiente en appliquant une petite force dirigée vers le bas au niveau de la face supérieure de l'épaule, afin d'accentuer l'étirement, mais en veillant à rester infradouloureux.

Cet exercice doit être réalisé sous la surveillance du masseur -kinésithérapeute (MK), qui donne les consignes et corrige la position de la tête car le sujet a tendance à compenser par une rotation. Ce travail permet à la patiente de contrôler elle-même le mouvement et de limiter l'étirement au seuil douloureux.

La tête se déplace peu, mais la mise en tension du trapèze supérieur est importante. Nous pouvons associer à cet étirement un massage par trait au niveau du trapèze étiré. Les traits s'étendent de l'insertion proximale à l'insertion distale et sont très lents.

5. 3. Reprogrammation oculo-cervicale. (8)

La perte de l'horizontalité du regard influe sur la représentation propre du corps et de sa position dans l'espace. Il est donc nécessaire de réaliser des exercices basés sur cette reprogrammation oculo-cervicale afin de replacer le regard dans son horizontalité et de modifier ainsi le schéma corporel de la patiente afin d'obtenir une représentation proprioceptive de la position correcte du rachis cervical.

5. 3. 1. Mobilisation passive et découplage oculo-cervical.

Mlle Aurélia G est en décubitus, des bouées lui soutenant les membres supérieurs et le tronc. Ses pieds sont calés sous la barre d'appui. Elle a pour consigne de fixer un point situé à la verticale.

Nous réalisons une mobilisation passive lente de la tête dans toutes les amplitudes permises, en restant infra-douloureux.

Nous réalisons ensuite ce même exercice, les yeux fermés. Il est important de laisser le temps à la patiente de mémoriser la position de départ, qui correspond à la position correcte de la tête.

5. 3. 2. Travail actif du couple oculo-cervical.

Le premier exercice consiste à demander à la patiente, positionnée en décubitus, de suivre le doigt du thérapeute, le regard et la nuque étant mobiles.

Le deuxième exercice nécessite la fixation du rachis cervical en position corrigée. Dans un premier temps, nous plaçons la tête de la patiente correctement et nous lui demandons de maintenir cette position.

Ensuite nous lui proposons de suivre notre doigt, uniquement du regard. Nous insistons vers le côté du SCOM rétracté, car c'est un espace généralement inexploré par la patiente, étant donnée la position habituelle de sa tête.

Figure 3- *Travail actif de découplage oculo-cervical.(8)*

Nous engendrons ainsi un recrutement de la musculature cervicale par la stimulation de la musculature oculaire. Cet exercice est également la première étape dans l'intégration proprioceptive de la position correcte de la tête. Nous devons être très attentif à cette attitude et corriger sans cesse la patiente, par des sollicitations orales et tactiles, afin de conserver ce bon positionnement.

5. 3. 3. Travail de placement céphalique.

La patiente est en décubitus, nous plaçons sa tête en rectitude. Après quelques secondes, nous réalisons une mobilisation passive du rachis cervical et nous le plaçons dans une position quelconque. La patiente doit replacer activement sa tête en position corrigée.

Au départ, de nombreuses informations extéroceptives sont données à la patiente. Nous corrigeons verbalement et manuellement l'attitude. Peu à peu, la patiente intègre la position. Mais l'eau déséquilibre en permanence son rachis cervical et elle doit par conséquent ajuster sans cesse sa position.

Quand cet exercice est réalisé correctement à plusieurs reprises, nous lui demandons de le reproduire, mais cette fois, les yeux fermés, afin de supprimer tout repère visuel.

5. 4. Travail actif musculaire cervical en position corrigée.

La position corrigée est à présent acquise. Nous allons maintenant opérer des sollicitations musculaires du rachis cervical à partir d'irradiations et de déséquilibres.

Les buts de ces exercices sont un entretien de la musculature cervicale, mais surtout une reprogrammation neuro-musculaire plus affinée par des sollicitations lors du travail actif du reste du tronc. Jusqu'à présent, la patiente ne portait attention qu'au positionnement de son rachis cervical. Désormais, elle est soumise à des déséquilibres ou des exercices actifs à d'autres niveaux.

Elle doit par conséquent obtenir un ajustement constant de sa tête. Nous recherchons donc une automatisation de cette correction posturale.

La consigne, lors des exercices suivants, est de garder constamment la tête en position correcte.

5. 4. 1. Contractions statiques musculaires automatiques par ajustement postural.

Mlle Aurélia G est en position de flottaison à la surface de l'eau, ses membres inférieurs, supérieurs et son tronc soutenus par des bouées. Nous saisissons ses chevilles et induisons des mouvements de latéroflexion des membres inférieurs.

La patiente doit maintenir son rachis cervical dans le prolongement de son tronc,.afin d' obtenir un recrutement de la musculature cervicale par irradiations.



Figure 4-*Contractions statiques des muscles cervicaux par irradiations à partir des membres inférieurs* . (8)

Le second exercice consiste à fléchir les hanches de la patiente passivement afin de solliciter ses fléchisseurs de nuque, puis d'induire une extension

de hanche (abaissement des membres inférieurs dans l'eau) pour solliciter les extenseurs de nuque.

Le troisième exercice est basé sur une sollicitation de la ceinture scapulaire. Nous sommes désormais à la tête de la patiente, dont les pieds sont calés sous la barre d'appui. Nous réalisons des stimulations manuelles allant vers l'antépulsion et la rétropulsion des épaules en symétrique puis en asymétrique.

Figure 5- *Sollicitation de la musculature cervicale à partir de la ceinture scapulaire.(8)*

L'intérêt de ces exercices est d'obtenir un travail statique des muscles cervicaux, ceci correspondant au travail physiologique de ces muscles : ce sont des muscles posturaux.

5. 4. 2. Contractions statiques par irradiation au bâton.

Mlle Aurélia G est toujours en décubitus. Ses membres supérieurs sont fléchis d'environ 150°, et tiennent un bâton. Nous appliquons une résistance à la flexion et à l'extension des membres supérieurs.

Cet exercice permet la sollicitation de toute une chaîne musculaire selon la force appliquée par le thérapeute. Lorsque le sujet tente de ramener ses bras vers son corps, nous sollicitons toute la chaîne antérieure, dont les fléchisseurs, par irradiation.

Le mouvement inverse entraîne le recrutement de toute la chaîne postérieure (les extenseurs). Bien entendu, ici, nous nous contentons de recruter les muscles cervicaux en appliquant une résistance faible.

Figure 6- *Recrutement des muscles fléchisseurs par irradiation au bâton.(8)*

5. 4. 3. Contractions statiques musculaires à partir d'exercices dynamiques.

Mlle Aurélia G est en décubitus. Nous lui maintenons la tête. La patiente doit réaliser une élévation des deux membres inférieurs tendus, afin de solliciter toute la chaîne antérieure et obtenir ainsi une contraction statique des SCOM.

Le second exercice est basé sur une stimulation au niveau des membres supérieurs. La patiente exerce un mouvement de rétropulsion de ses bras.

Nous sommes situés à la tête de la patiente afin de corriger son attitude.



Figure 7- *Sollicitation de la musculature cervicale par un exercice dynamique des membres supérieurs.(8)*

5. 5. Travail en position assise, sur un siège immergé.

Cette phase, correspondant à la fin de la progression, est basée uniquement sur un travail de reprogrammation neuro-musculaire.

5. 5. 1. Proprioception.

Nous vérifions l'acquisition de la position corrigée, par la même série d'exercices effectués en position de flottaison.

Nous débutons par des mobilisations passives avec un découplage oculo-cervical, un travail actif du couple oculo-cervical, puis un travail de placement céphalique.

Ces exercices sont de courte durée, ils nous permettent de confirmer la correction du placement du rachis cervical dans de nouvelles conditions.

Figure 8-*Travail du découplage oculo-cervical*

5. 5. 2. Autograndissement.

Nous nous plaçons derrière la patiente, nous expliquons les consignes. la patiente doit garder son bassin rétroversé. Nous plaçons une main sur le sommet de sa tête, elle doit pousser sur celle-ci et tenter d'effacer les courbures de son rachis. Elle tient quelques secondes dans cette position, puis se relâche. Nous sollicitons manuellement ainsi que verbalement la patiente pour corriger la position de la tête et de la colonne.

Nous entraînons ainsi une correction active de toute la colonne, et un effacement des courbures du rachis. Il faut veiller constamment au positionnement cervical, et corriger sans cesse l'attitude de la patiente.



Figure 9- *Exercice d'autograndissement.(8)*

5. 5. 3. Stimulations multidirectionnelles.

Nous sommes situé derrière la patiente. Nous appliquons des forces au niveau des faces antérieures, postérieures et latérales du crâne. La patiente a pour consigne de lutter contre ces résistances et de maintenir la tête dans la position correcte.



Figure 10-*Stimulations multidirectionnelles. (8)*

Nous débutons par des poussées faibles et lentes.

Nous augmentons la difficulté par des forces obliques : postéro-latérales et antéro-latérales.

Puis nous intensifions la force et la vitesse des poussées.

En fin de progression, nous varions l'intensité des résistances, parfois faibles, parfois fortes. La patiente doit adapter ses réactions proportionnellement à l'intensité des forces appliquées.

Pour finir, nous réaliserons ce même exercice, les yeux fermés pour supprimer toute information extéroceptive.

Cet exercice est réalisé en fin de progression, car il nécessite un bon maintien postural, une force correcte des muscles cervicaux et l'acquisition automatique de la position corrigée.

6. CONCLUSION.

Nous avons réalisé un bilan après trois semaines de travail en kinébalnéothérapie. Les résultats sont restés inchangés au niveau articulaire. Le torticolis est fixé, mais nous avons tout de même constaté une intégration plus marquée d'une meilleure position par la patiente pendant la vie quotidienne et une envie plus prononcée de rectifier cette attitude vicieuse.

Malheureusement, cette rééducation présente un inconvénient pour la réalisation de certains exercices; en l'occurrence, nous n'avons pas pu réaliser d'étirement des SCOM, qui sont les muscles responsables de cette attitude vicieuse. La position en rotation-inclinaison-extension aurait entraîné l'immersion de la tête de la patiente. Nous n'avons pu également réaliser de tenu-relâché car il est extrêmement difficile dans l'eau de maintenir une contraction statique contre résistance, le sujet n'étant pas sur un plan stable.

Il faut donc admettre que la balnéothérapie est une technique adjuvante de la kinésithérapie classique, mais cette rééducation a eu tout de même de nombreux points positifs.

Tout d'abord l'aspect ludique de cette rééducation n'est pas à négliger. Mlle Aurélie G était très motivée et éprouvait un véritable bien-être dans l'eau. Ces séances ont permis d'instaurer une véritable proximité et convivialité entre Aurélia et le masseur-kinésithérapeute. L'ambiance était détendue et permettait à la patiente "d'oublier" qu'elle faisait de la rééducation.

De plus, les douleurs habituellement ressenties à la mobilisation ont été nettement atténuées et même parfois supprimées dans l'eau.

Ensuite, Aurélia présente une importante gibbosité au niveau thoracique supérieur, excluant par conséquent tout travail en décubitus dorsal sur table. En piscine, nous avons pu travailler essentiellement dans cette position, offrant un relâchement musculaire maximal et une plus grande détente.

Enfin, la rééducation en balnéothérapie permet de réaliser une nouvelle approche de la kinésithérapie, elle permet de se diversifier. Bien que les exercices réalisés soient les mêmes, le patient a la sensation de faire une rééducation différente, ce qui réveille une nouvelle motivation.

Il est évident que certains de ces arguments sont subjectifs, mais cette forme de rééducation présente un véritable intérêt, surtout chez un sujet jeune. Il serait intéressant de débuter ce type de rééducation chez un jeune patient, dès le diagnostic de torticolis congénital posé, afin de bénéficier au maximum de tous les bénéfices qu'elle apporte.

La kinébalnéothérapie est donc une thérapie à associer volontiers à la rééducation classique.

BIBLIOGRAPHIE :

1 . ADAM M. , MAHAUDENS Ph.

Rééducation posturale dans l'eau pour les scolioses idiopathiques.

Annales de kinésithérapie, 1996, t. 23, n°2. - Masson, Paris. 1996.

2 . ESNAULT M.

Rééducation dans l'eau : étirement et renforcement musculaire du tronc et des membres.

Monographie de Bois-Larris, n°24. - Masson. 1991.

3 . GROSJEAN D., BENINI P - Le traitement du torticolis congénital non opéré par la microkinésithérapie.

Annales de kinésithérapie, 1998, t. 15, n° 3

4 . HERISSON C. , SIMON L.

Hydrothérapie et kinébalnéothérapie- Masson, Paris, 1987.

5 . KAPANDJI I. A..

Physiologie articulaire. Tronc et rachis-5ème édition, Maloine.

6 . MOULIES D. , SURZUR P.

Torticolis musculaire congénital.

Encyclopédie médicale et chirurgicale (Elsevier, Paris).

Appareil locomoteur, 15-201-C-10. 1996

7 . PIERRON G. , PENINOU G.

Evaluation des techniques de recrutement des muscles cervicaux.

Annales de kinésithérapie, 1995, t. 22, n° 8- Masson, Paris, 1995.

8 . VAILLANT J.

Rééducation cervicale en piscine.

Kinésithérapie scientifique n° 321,Mars 1993.

ANNEXES

ANNEXE I

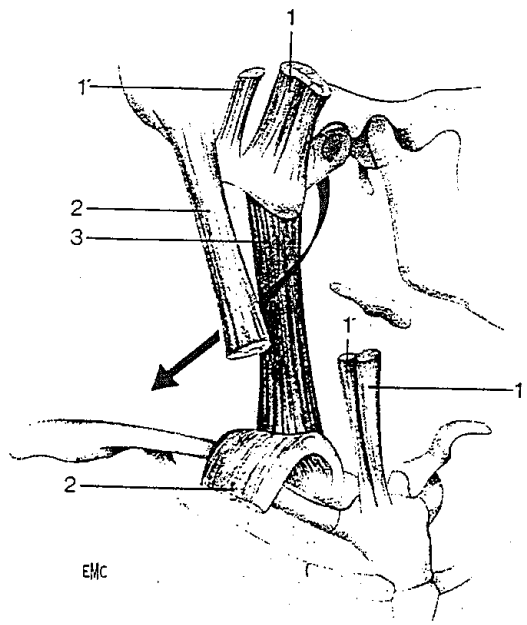

1 Schéma des trois chefs du sterno-cléido-mastoïdien (SCM) et ses rapports avec le nerf spinal.
Plan superficiel : 1. Chefs sternomastoïdien et sterno-occipital. 2. chef cléido-occipital.
Plan profond : 3. chef cléidomastoïdien : 2 et 3 forment le chef claviculaire et 1 le chef sternal du SCM.
Il existe trois chefs individualisables à la partie médiane.

Figure 1- Schéma des 4 chefs du SCOM. (6)

ANNEXE II

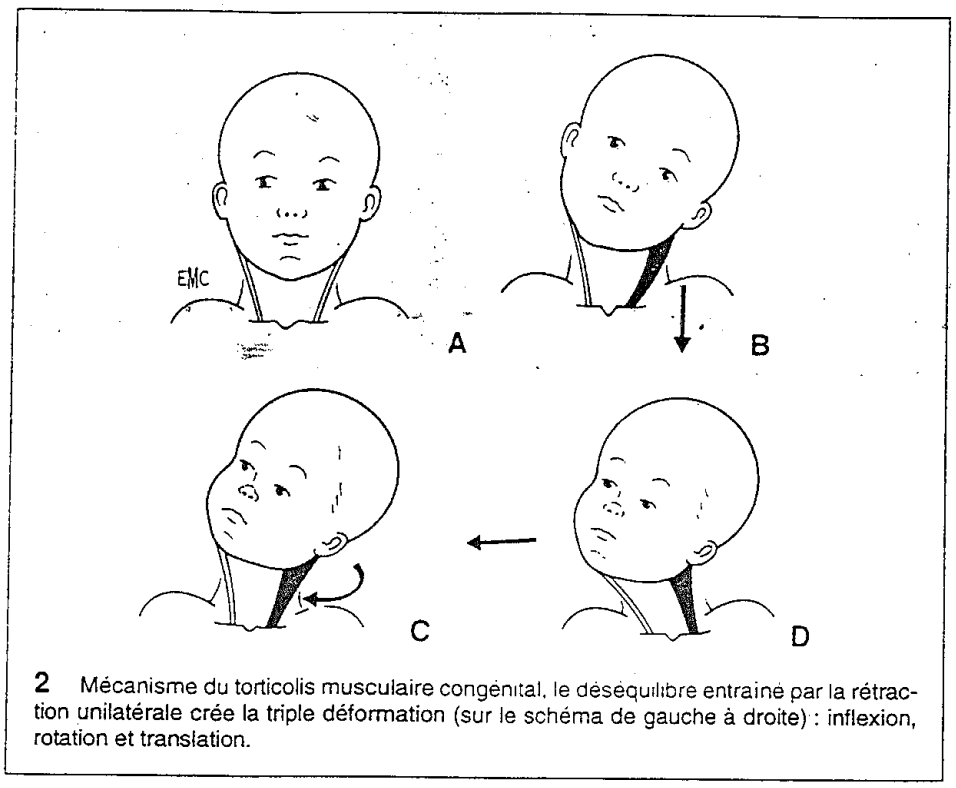

2 Mécanisme du torticolis musculaire congénital, le déséquilibre entraîné par la rétraction unilatérale crée la triple déformation (sur le schéma de gauche à droite) : inflexion, rotation et translation.

Figure 1- Mécanisme du torticolis congénital. (6)

ANNEXE III

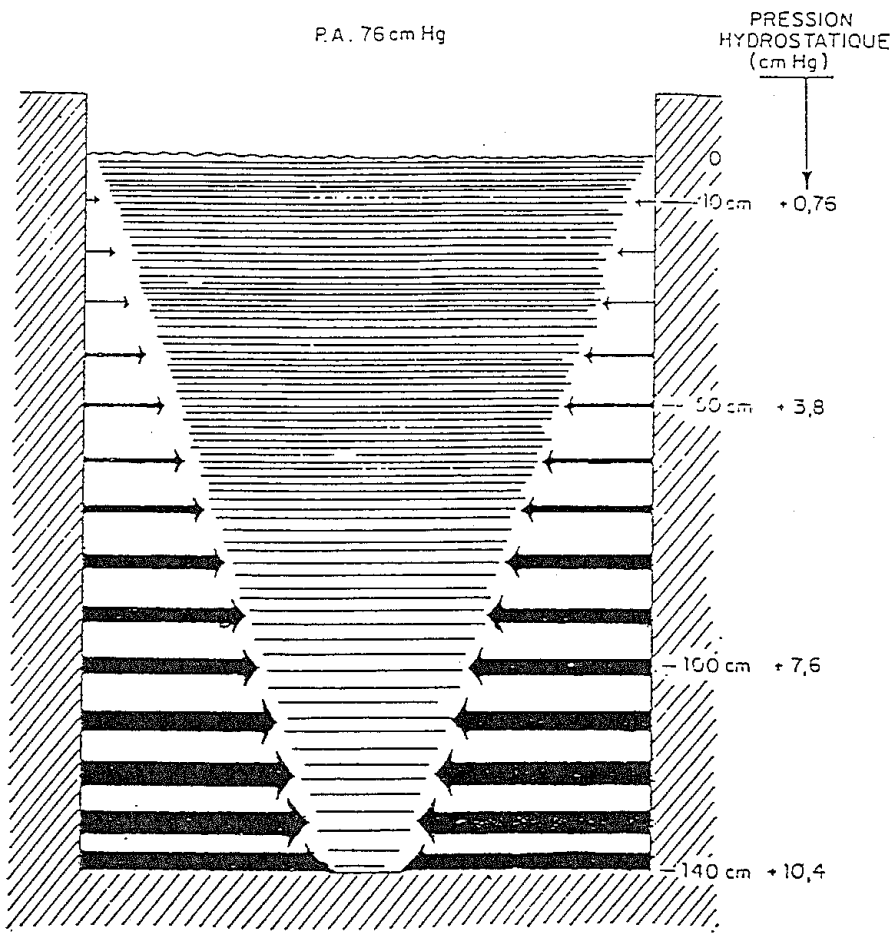

Figure 1- Pression hydrostatique.(4)