MINISTERE DE LA SANTE

REGION LORRAINE

INSTITUT DE FORMATION EN MASSO KINESITHERAPIE

DE NANCY

REEDUCATION D'UN POLYTRAUMATISE APRES ABLATION D'UNE TRACTION TRANSCALCANEENNE

Rapport de travail écrit personnel

présenté par **Alban DUFFIEUX**

étudiant en 3ème année de kinésithérapie

en vue de l'obtention du diplôme d'état

de masseur-kinésithérapeute

1999-2000.

RESUME

Difficulté de la prise en charge de monsieur C qui est polytraumatisé suite à un accident de la voie publique. Cet accident a eu pour conséquences, une fracture du cotyle gauche traitée orthopédiquement. Une fracture du fémur droit ainsi qu'une fracture ouverte de rotule droite, toutes les deux traitées chirurgicalement.

Lors de la prise en charge de monsieur C celui-ci possédait des amplitudes articulaires très déficitaires à ses deux genoux.

La récupération des amplitudes articulaires s'avère très difficile.

A l'issue du stage monsieur C débute sa remise en charge à sec sur une table de verticalisation. Dans ce cas là, la rééducation doit prendre en compte le patient dans son intégrité et non le considérer comme étant uniquement une succession de fractures.

Mots clés : **cotyle, fracture rotule, enclouage centro-médullaire.**

SOMMAIRE

1. INTRODUCTION..... 1

2. BILAN..... 3

2.1 Inspection..... 3

2.2 Palpation..... 4

2.3 Bilan articulaire..... 5

2.4 Bilan musculaire..... 6

2.5 Bilan de la douleur..... 7

2.6 Bilan fonctionnel..... 7

2.7 Bilan comportemental..... 8

2.8 Conclusions de bilan..... 8

2.9 Objectifs principaux..... 8

2.10 Objectifs intermédiaires..... 9

3. PROPOSITIONS KINESITHERAPIQUES..... 9

4. DESCRIPTION DE L'APPLICATION PRATIQUE DES TECHNIQUES.....11

4.1 Mobilisation de la rotule..... 12

4.2 Mobilisation passive de récupération du genou..... 13

4.3 Mobilisation active..... 14

4.4 Balnéothérapie..... 15

4.5 Verticalisation sur table..... 16

5. BILAN DE FIN DE STAGE..... 17

5.1 Inspection 17

5.2 Palpation..... 17

5.3 Bilan articulaire..... 18

5.4 Bilan musculaire..... 20

5.5 Bilan de la douleur…… 20

5.6 Bilan fonctionnel…… 21

5.7 Bilan comportemental…… 21

5.8 Discussion …… 21

7. CONCLUSION……23

BIBLIOGRAPHIE

ANNEXES

1 INTRODUCTION

Les fractures diaphysaires du fémur témoignent d'un traumatisme violent. Il s'agit de l'os le plus volumineux de l'organisme. L'ouverture du foyer de fracture est fréquente (10 à 20% des cas), et peut donc poser un problème infectieux. Compte tenu de l'importance des masses musculaires entourant le fémur, on utilise comme technique chirurgicale pour réduire les fractures fermées du fémur, un enclouage centro-médullaire. Cette intervention est réalisée en urgence en cas de polytraumatismes, ou d'atteinte de l'artère fémorale. Une des complications nécessitant cette réduction immédiate est l'embolie graisseuse (8).

Le verrouillage du clou centro-medullaire est réalisé à l'aide d'une vis située au niveau du grand trochanter et de l'extrémité inférieure du fémur. Ce verrouillage empêche les rotations des fragments et leur télescopage. Il permet de maintenir la longueur de l'os, mais ne permet pas la remise en charge précoce (8).

Les fractures comminutives de rotule résultent le plus souvent d'un choc direct sur le genou fléchi (accident du tableau de bord). Ces fractures sont articulaires. Elles sont souvent accompagnées de lésions cutanées, avec ouverture du foyer, et donc avec risque d'infection (10). Elles interrompent la continuité de l'appareil extenseur du genou (4). Dans certains cas, elles peuvent s'accompagner, d'une atteinte au niveau de la hanche (fracture ou luxation). Les complications sont la raideur du genou, et l'arthrose fémoro-patellaire. Le traitement est en général chirurgical, et consiste en la mise en place de broches et de vis(5). Une fois la rotule

reconstituée, celle-ci est cerclée à l'aide d'un fil métallique c'est le « cerclage haubanage ».

Les fractures du cotyle résultent essentiellement de la traumatologie routière, lors d'un choc violent. Elles sont souvent associées à d'autres fractures. Elles appartiennent aux fractures articulaires. Par conséquent, la complication tardive de ces fractures est l'arthrose. Les autres complications possibles sont d'ordre neurologique (atteinte du nerf sciatique), d'ordre vasculaire (lésion de l'artère fémorale) et urinaire (atteinte de la vessie).

Monsieur C . âgé de 41 ans, marié 2 enfants, exerçant la profession de conducteur de travaux, a été victime d'un accident de la voie publique, sur le trajet qui le conduisait de son lieu de Travail à son domicile. Il a été incarcéré dans son véhicule. Cet accident est donc pris en charge comme accident de Travail.

Il a eu pour conséquences anatomiques :

- une fracture diaphysaire du fémur droit, ayant nécessité un traitement chirurgical par enclouage centro-médullaire verrouillé en proximal et en distal. (Figure 2 annexeII).
- Une fracture ouverte de rotule droite, comminutive, réduite par embrochage et cerclage métallique (Figure 1 annexeII).
- Une fracture de l'arrière fond du cotyle gauche, située sous le toit. le trait de fracture est peu déplacé. Il donne une bonne congruence entre la tête fémorale et le

cotyle. Elle a nécessité la mise en place d'une traction trans-calcanéenne de 8 kilogrammes pendant 40 jours.

-Une plaie du poignet droit, avec une section partielle du long extenseur du pouce, et une section complète du tendon du premier radial. Ces plaies ont été suturées. Le poignet a été immobilisé à l'aide d'une manchette plâtrée pendant 40 jours.

2 BILAN DE DEPART

Bilan réalisé le 10/ 09/ 1999 à j 41

2.1 Inspection

Monsieur C est alité, il est de morphotype longiligne. Nous observons un genu-valgum bilatéral. La hanche droite est en rotation interne.

Deux cicatrices sont visibles au membre inférieur droit, elles correspondent aux voies d'abord chirurgical. La première cicatrice se situe à la face latérale et au tiers supérieur de la cuisse droite, elle mesure 12 centimètres de longueur. Cette cicatrice est de couleur rose, et n'est pas luisante. La deuxième cicatrice se situe à la face antérieure du genou droit. Il reste deux pansements au genou droit, aux deux extrémités de la cicatrice, car celle-ci n'est pas tout à fait refermée.

Nous remarquons à la face antérieure de la cuisse droite, et plus précisément au tiers inférieur, un nodule de circonférence de17 centimètres et de hauteur 1.5 centimètres.

Il porte des bandes Biflex® aux deux jambes. Un pansement englobe le calcanéum gauche, suite à l'ablation de la traction trans-calcanéenne à j 40. A la face plantaire

des deux pieds nous observons une desquamation et un déssèchement de peau. Elle est de couleur brune. Elle a l'aspect du carton.

2.2 Palpation

La cicatrice située sur la cuisse droite, est souple lorsqu'on la mobilise. Il n'y a pas d'adhérences cicatricielles, ni d'induration. Il n'y a pas de chaleur comparativement à l'autre côté. Lors de la palpation le nodule situé à la face antérieure de la cuisse droite se révèle dur et douloureux, si on essaie de le mobiliser. Ce nodule est un fragment d'os intramusculaire, qui est objectivé par la radiographie. La palpation du tendon quadricipital révèle l'existence d'une corde sous-cutanée, difficile à mobiliser.

Nous observons une diminution de volume des loges musculaires des deux cuisses suite au traitement orthopédique et à l'immobilisation associé au manque d'activité mis en place pendant 40 jours. Pour quantifier cette diminution de volume musculaire nous mesurons les périmètres des deux cuisses à deux endroits différents.

Tableau I : mesure des périmètres de cuisses.

	à 5 cm au-dessus de la base de la rotule	à 10 cm en dessous du grand trochanter
Cuisse droite	33 cm	45 cm
Cuisse gauche	35 cm	46 cm

2.3 Bilan articulaire

Nous l'effectuons selon la méthode de De Brunner (6) qui utilise les points osseux comme repères dans les mesures goniométriques. Nous précisons que monsieur C est alité.

Tableau II : mesure des amplitudes articulaires.

	Droite	Gauche
Hanche		
Abduction/Adduction	40/0/25	40/0/20
Flexion/Extension	100/0/0	105/0/0
Genou		
Flexion/Extension	40/0/0	45/0/0
Cheville		
Flexion/Extension	25/0/15	35/0/10
Poignet		
Flexion/Extension	30/0/30	Non mesuré
Add/Abd	25/0/10	Non mesuré

2.4 Bilan musculaire

Nous décidons d'évaluer la force musculaire des membres inférieurs de monsieur C à l'aide d'un appareil électronique équipé d'une jauge de contrainte. Cet appareil teste la force musculaire maximale. Nous choisissons d'étudier cette force en mode dynamique concentrique.

Les adducteurs de hanche ainsi que les moyens fessiers sont évalués en position de décubitus. Le membre inférieur testé est en suspension pour éviter les frottements de la table lors du mouvement. L'autre membre est en dehors de la table, le genou fléchi, et le pied reposant sur un tabouret. Ceci, pour éviter les principales compensations du bassin. La résistance est placée au-dessus du foyer de fracture.

Tableau III : bilan musculaire des muscles de la hanche.

	DROITE	GAUCHE
Adducteurs	8 Kg	9 Kg
Moyen-Fessier	8 Kg	7 Kg

Le quadriceps ainsi que les Ischio-Jambiers, sont testés en position assise au bord de la table, jambes pendantes. Nous testons uniquement les muscles du membre inférieur gauche. Le genou droit étant encore inflammatoire et douloureux, on ne peut appliquer des contraintes à la rotule.

Tableau IV : bilan musculaire des extenseurs et fléchisseurs de genou.

	DROITE	GAUCHE
Quadriceps	Non testé	4 Kg
Ischio-Jambiers	Non testé	7 Kg

Nous choisissons la cotation de Daniels (1) pour évaluer le muscle long extenseur du pouce. C'est la cotation que nous trouvons la plus adaptée pour évaluer ces muscles même s'il n'y a pas d'atteinte neurologique.

Long extenseur du pouce : 3

Le muscle long extenseur radial du carpe : 3

2.5 Bilan de la douleur

Monsieur C se plaint de douleurs qui sont situées à la partie médiale de l'interligne articulaire, sur le genou droit. Des douleurs surviennent lors de la mobilisation de la rotule droite. A l'aide de l'échelle visuelle analogique, monsieur C évalue sa douleur à 4.

2.6 Bilan fonctionnel

Monsieur C étant alité, il ne peut faire sa toilette à l'aide d'un gant que sur la partie haute de son corps. Pour le reste du corps une tierce personne l'aide. Il utilise le plat bassin. Il mange tout seul.

2.7 Bilan comportemental

Monsieur C est anxieux, il pose beaucoup de questions sur son traitement, et sur ses soins. Il a besoin d'être rassuré. Il participe à son traitement, et il est motivé.

2.8 Conclusions de bilan.

Monsieur C est alité, il présente:

- une amyotrophie de sa cuisse droite.
- Un déficit de flexion passive de ses deux genoux de 100 degrés.
- Un non verrouillage actif de son genou droit.
- Un déficit de force de l'ensemble des muscles de ses deux cuisses.
- Des douleurs à la partie médiale de l'interligne articulaire du genou droit.

2.9 Les objectifs principaux.

-1 Prévention des complications thrombo-emboliques.

-2 Récupérer les amplitudes articulaires.

-3 Récupérer la force musculaire.

-4 Acquisition de la marche avec une aide technique.

2.10 Les objectifs intermédiaires.

-1 L'autonomie en fauteuil roulant (transferts, déplacements).

-2 Reprise d'appui progressive sur les membres inférieurs.

L'objectif que nous prenons en charge, et qui est compatible avec la durée du stage, est le réapprentissage de la marche avec une aide technique.

Cet objectif n'est pas atteint à la fin du stage.

3 PROPOSITIONS KINESITHERAPIQUES

Pour lutter contre les risques thrombo-emboliques la prise en compte des facteurs de risques est nécessaire. Nous surveillons la surcharge pondérale, la déshydratation, l'insuffisance cardiaque, les syndromes infectieux et inflammatoires. Le principal facteur de risque sur lequel nous pouvons lutter en masso-kinésithérapie, est la stase veineuse(2). Le moyen le plus simple de lutter contre cette stase est la déclive ainsi que la mise en place de contentions aux membres inférieurs. Nous utilisons la mobilisation passive qui diminue par un effet de pompage (augmentation du débit artériel et veineux) les stases veineuses(12). La mobilisation active, associée à un Travail respiratoire permet de diminuer la stase veineuse. Ces exercices favorisent le retour du sang au coeur. La contraction musculaire joue le rôle de « pompe » pour assurer le retour du sang (2).

Pour permettre à monsieur C de se déplacer facilement en fauteuil roulant dans un 1er temps, et de pouvoir remarcher dans un 2nd temps, il faut que ses deux genoux retrouvent leurs amplitudes antérieures à l'accident. Pour cela nous utilisons la mobilisation passive de la rotule. La rotule lors du mouvement de flexion se déplace sur le fémur en translation verticale le long de la gorge de la trochlée jusqu'à l'échancrure inter condylienne. elle se déplace de deux fois sa longueur. Ce déplacement important n'est possible que parce que la rotule est rattachée au fémur par des insertions de longueur variable. Il s'agit du cul de sac quadricipital en haut, et de chaque côté des culs de sac rotuliens. Lors du mouvement les culs de sac se déplissent et permettent à la rotule de bouger.

Une inflammation soude les deux feuillets des culs de sac, elle les rigidifie. Par conséquent la rotule ne peut plus se déplacer, ce qui entraîne une raideur du genou en extension après un traumatisme (7).

Ces techniques contribuent à retrouver une flexion de genou en vue de la déambulation. Nous mobilisons aussi passivement le tibia par rapport au fémur dans un mouvement de flexion en associant des glissements et des roulements lors de la flexion.

Nous utilisons la mobilisation active, qui permet la conservation du schéma corporel, l'entretien et la récupération de la force musculaire (12). Elle possède des vertus psychologiques bénéfiques, car elle permet à monsieur C d'entrevoir un espoir de guérison par ces exercices. Nous l'utilisons pour le

renforcement musculaire des membres supérieurs, pour que monsieur C soit autonome dans ses déplacements en fauteuil roulant, ainsi que dans ses transferts.

La reprise d'appui s'effectue en piscine de rééducation. Cela permet à monsieur C de réaliser des exercices qui sont habituellement douloureux sans aucune contrainte. Nous débutons la remise en charge à un niveau d'eau situé au manubrium sternal de monsieur C lorsque celui-ci est dans l'eau, ce qui correspond à 10% du poids de son corps en appui.

En effet la portance de l'eau (principe d'Archimède) facilite la mobilisation articulaire, réduit les contraintes au niveau des structures ostéo-articulaires altérées. Elle permet de réaliser des exercices musculaires actifs aidés, l'action de l'eau aidant le mouvement, lorsque celui-ci est effectué lentement. Si l'exercice est fait rapidement, on augmente la résistance au mouvement ce qui est un élément de la progression.

La température de l'eau a un effet relaxant, sédatif, décontractant, et bénéfique du point de vue psychologique (9). On peut ainsi commencer à travailler la reprise du schéma de marche.

4 DESCRIPTION DE L'APPLICATION PRATIQUE DES TECHNIQUES

Nous commençons le début de la séance par :

-un massage en cisaillement de la corde du tendon quadricipital droit.

Le patient est en décubitus sur une table. Nous nous plaçons du côté homo latéral à traiter. Nous plaçons le deuxième, et le troisième doigt de la main gauche, sur la face antérieure de la cuisse au tiers inférieur, d'un côté de la corde. La main droite est placée à l'identique, côté opposé. Nous effectuons une traction cutanée dans le sens proximal à l'aide de la main gauche, une traction cutanée dans l'autre sens avec la main droite. Pendant la manoeuvre les doigts ne bougent pas sur la peau. C'est la peau qui glisse, et fait se déplacer les tissus sous-jacents. Ceci provoque un étirement de la corde avec un effet de cisaillement. Cette manœuvre est effectuée pendant 10 minutes. Nous observons une diminution de volume, et de rigidité de la corde, après quelques séances. Cependant, elle continue à limiter la flexion du genou.

4.1 Mobilisation de la rotule.

Monsieur C est en décubitus sur une table. Nous mobilisons la rotule droite.

. Nous plaçons nos mains de part et d'autre de la rotule. La main gauche se place au-dessus de la rotule, avec la première commissure qui englobe la base de la rotule.

La main droite est placée en dessous de la rotule, avec la première commissure qui englobe la pointe de la rotule.

A l'aide de la main gauche nous mobilisons la rotule dans le sens proximo distal. La main droite nous sert de contre appui. Nous changeons le sens de la mobilisation, les mains restant positionnées à l'identique. Le rôle des mains est donc inversé.

La rotule est aussi mobilisée dans le sens transversal, sans changer la position des mains. Nous effectuons ces mobilisations pendant 10 minutes.

Cette mobilisation s'avère souvent douloureuse et nous oblige à déplacer régulièrement l'appui de nos mains. **Le 23/09** sur prescription du médecin nous suspendons toute rééducation. Le sang de monsieur C étant trop fluide à cause de son traitement anti thrombolique. Nous reprenons la rééducation **le lundi 26/09**, la mobilisation de la rotule est toujours douloureuse. Cela s'explique par l'émergence sous cutanée de broches appartenant au montage chirurgical de la rotule. Lors de certaines mobilisations celles-ci déclenchent des douleurs aigües.

4.2 Mobilisation passive de récupération du genou.

Nous mobilisons le genou en flexion. Monsieur C est assis en bout de table jambes pendantes. Nous mettons un coussin sous le creux poplité du genou à mobiliser. Nous plaçons une main à la face antérieure du tibia, avec la première commissure qui se situe au niveau de la tubérosité tibiale. Cette main assure les glissements au moment de la flexion. L'autre main est placée à la face antérieure du tibia, au tiers inférieur. Cette main assure les roulements lors de la flexion.

Nous réalisons cette mobilisation pendant 10 minutes. Il faut ajouter une traction axiale du tibia, (réalisée avec la main située au tiers inférieur du tibia qui enserre celui-ci et réalise une traction vers le bas) pour éviter de réveiller des douleurs dans le genou, et mettre en tension le tendon quadricipital.

Le gain en flexion du genou droit est très lent. Nous gagnons environ 5 degrés par semaine. Puis après avoir atteint 70° de flexion passive, la douleur ainsi que la raideur, nous empêchent de progresser. Le genou gauche qui lui n'a pas été atteint, manque de flexion suite à l'immobilisation, mais progresse rapidement. Nous gagnons 30° de flexion en 15 jours. Le genou gauche continue à progresser en flexion.

4.3 Mobilisation active

Nous continuons la séance par la mobilisation active aidée du membre inférieur gauche. Nous faisons travailler les muscles de la hanche, ce qui nous permet de continuer le rodage articulaire de la hanche. Nous n'insistons pas sur le rodage articulaire de la hanche gauche, car selon le médecin les radios montrent qu'il n'y aura pas de problème d'arthrose. Nous préparons aussi les muscles de la hanche droite en vue de la verticalisation en piscine. Nous travaillons l'extension du genou droit ainsi que la flexion, pour lutter contre l'amyotrophie quadricipital. Ces exercices nous permettent de récupérer activement l'amplitude articulaire obtenu en mode passif. Ces exercices sont bien tolérés par monsieur C. Lorsque le médecin donne l'autorisation de mise en appui en piscine à j 56, nous débutons le Travail actif contre pesanteur. Nous travaillons l'extension des hanches en pro-cubitus, l'abduction des hanches en latérocubitus. Nous travaillons aussi sur la flexion des deux genoux et plus particulièrement sur l'extension active, et le verrouillage du

genou droit qui est encore déficitaire. Ces exercices sont réalisés pendant 10 minutes.

4.4 Balnéothérapie

Le Travail en piscine débute le **27/ 09 à j 56** sur accord du médecin. Monsieur C a un appui bipodal autorisé à 10% du poids de son corps. Il est donc immergé jusqu'au manubrium sternal. Lors de la première séance en piscine, nous expliquons à monsieur C qu'il peut appuyer sur ses deux membres inférieurs sans aucun risque. Nous lui expliquons les exercices qu'il doit effectuer ainsi que la progression de ces exercices. Au cours des séances nous intensifions les exercices. Nous demandons à monsieur C de se positionner dans l'angle de la piscine, tête et bras en appui sur la rampe. Il réalise des mouvements de flexion de hanche qui sont facilités par l'action de l'eau. Les mouvements d'extension de hanche dans cette position sont rendus plus difficiles par l'action de l'eau qui s'oppose au mouvement. Il effectue aussi des mouvements d'abduction et d'adduction dans un plan horizontal, toujours dans cette même position. Au fur et à mesure de la progression, nous demandons à monsieur C d'augmenter la vitesse d'exécution des mouvements afin d'augmenter la résistance de l'eau.

A la fin de chaque séance de balnéothérapie, nous travaillons la marche entre les barres parallèles (annexeIII). Nous essayons de contrôler le déroulement du pas. Pour travailler le verrouillage du genou, nous demandons à monsieur de marcher sur

les talons. Nous augmentons le déséquilibre en lui demandant de marcher sur la pointe des pieds.

Monsieur C est à l'aise en piscine et progresse bien. Il va toutes les après-midi en piscine pendant une heure. Il ne ressent aucune douleur lors des exercices et lors de la marche entre les barres parallèles, effectués en piscine. **A j 86** sur avis médical l'appui est augmenté et passe à 20% du poids du corps.

4.5 Verticalisation sur table.

A j 86 le médecin autorise la remise en charge à sec pour monsieur C, en appui bipodal à 15 kg sur chaque membre inférieur. Nous effectuons cette remise en charge à l'aide d'une table de verticalisation. La verticalisation est effectuée progressivement, tout d'abord avec un appui de 10 kg sur chaque membre inférieur. le temps de verticalisation est de 15 minutes. Il est bien supporté par monsieur C. Pendant tout le temps de verticalisation nous sommes aux côtés de monsieur C pour prévenir toute complication (chute de tension brutale). Nous augmentons l'appui à 15 kg sur chaque membre inférieur. Nous verticalisons monsieur C pendant 15 minutes. La verticalisation est toujours bien tolérée. Pendant les séances suivantes nous augmentons le temps de verticalisation jusqu'à 25 minutes (annexe III). Aucun phénomène douloureux n'apparaît lors de la verticalisation. Nous pouvons noter une certaine impatience de monsieur C qui veut être verticalisé avec plus d'appui car il ne ressent aucune douleur. Nous lui expliquons que l'absence de douleurs n'est pas un critère suffisant pour augmenter l'appui. La mise en charge devant être

progressive et suivre la consolidation osseuse, cette dernière sera confirmée par le médecin en fonction des radios.

5 BILAN DE FIN DE STAGE ET DISCUSSION

Bilan réalisé le 27/10/1999 à j 88.

5.1 Inspection

Monsieur C est toujours en fauteuil roulant. Les cicatrices au membre inférieur droit sont : de couleur rose à la hanche, de couleur rosée et toujours luisante au genou. Le nodule se situant à la face antérieure de la cuisse droite, et au tiers inférieur, mesure 23 centimètres de circonférence et 2 centimètres de hauteur. Il a donc augmenté de 6 centimètres de circonférence et de 0.5 centimètres de hauteur. Cette augmentation est due à la formation d'un cal osseux dont le nodule est le support.

Il n'y a plus de desquamation à la face plantaire des deux pieds, la peau est lisse de couleur blanche.

5.2 Palpation

La palpation du nodule situé à la face antérieure de la cuisse droite n'est plus douloureuse. Lors de la palpation du tendon quadricipital, la corde sous-cutanée retrouvée lors du bilan d'entrée se révèle moins saillante, et beaucoup plus souple à

mobiliser. La mesure des périmètres des deux cuisses nous donne les résultats suivants.

Tableau V: mesure des périmètres de cuisse.

	A 5 cm au-dessus de la rotule.	A 10 cm en dessous du grand trochanter.
A droite.	33 cm	46 cm **+1cm**
A gauche.	36 cm **+1cm**	47 cm **+1cm**

Nous constatons une augmentation des périmètres des deux cuisses de monsieur C .

5.3 Bilan articulaire.

Il est effectué dans les mêmes conditions que le bilan de départ. C'est à dire chez monsieur C qui est en décubitus sur une table de rééducation. Les mesures sont effectuées en début de séance à l'aide d'un goniomètre.

Tableau VI : mesure des amplitudes articulaires.

	Droite	Gauche
Hanche		
Abd/Add	40/0/25	40/0/20
Flexion/Extension	110/0/0 **+10°en flexion**	115/0/0 **+10° en flexion**
Genou		
Flexion/Extension	75/0/0 **+35°**	145/0/0 **+100°**
Cheville		
Flexion/Extension	30/0/25 **+5° en flexion +10° en extension**	35/0/20 **+10° en extension**
Poignet		
Flexion/Extension	40/0/45 **+10° en flexion +15°en extension**	Non mesuré
Add/Abd	25/0/10	Non mesuré

5.4 Bilan musculaire

Nous l'effectuons dans les mêmes conditions que celui du bilan de départ. Les mesures sont réalisées à partir du myostat®.

Tableau VII: mesure de la force musculaire exprimée en kilogrammes.

	Droite	Gauche
Adducteurs	12 Kg **(+4 Kg)**	11 Kg **(+2Kg)**
Moyen-Fessier	14 Kg **(+6 Kg)**	11 Kg **(+4 Kg)**
Quadriceps	Non testé	17 Kg **(+13 Kg)**
Ischio-Jambiers	Non testé	8 Kg **(+1 Kg)**

Les deux muscles dont les tendons ont été sectionnés partiellement pour le long extenseur du pouce, et totalement pour le long extenseur radial du carpe, pour le poignet droit sont cotés respectivement selon Daniels à 4 et à 3.

5.5 Bilan de la douleur

Monsieur C évalue sa douleur sur l'échelle visuelle analogique de manière suivante:

-le genou droit au repos à 1.

-le genou droit en position de flexion à 3.

Nous constatons la présence de points douloureux en regard des broches qui fixent la rotule droite.

5.6 Bilan fonctionnel

Monsieur C est autonome en fauteuil roulant dans les activités de la vie quotidienne, ainsi que dans ses déplacements et ses transferts. Une fois par semaine il pratique du tir à l'arc. Il pratique de la gymnastique en piscine, avec les professeurs d'éducation physique. Tous les week-ends monsieur C a l'autorisation de rentrer chez lui.

5.7 Bilan comportemental

Monsieur C est toujours anxieux, il devient impatient, depuis qu'il est verticalisé sur table. Il pose des questions sur son devenir, et est inquiet sur la non progression en flexion de son genou droit.

5.8 Discussion

Lorsque nous comparons les résultats des deux bilans, nous remarquons les points suivants:

-la cicatrice à la face antérieure du genou droit reste encore rouge et inflammatoire.

-La centimétrie des deux cuisses est quasiment équivalente. Nous avons une diminution des périmètres à la cuisse droite due à une diminution d'un oedème résiduel.

-Le gain en flexion passive du genou droit est seulement de 35°. La flexion est limitée d'abord par la douleur, et par des tensions importantes de la corde du tendon quadricipital. La flexion du genou gauche est sub-normale, et atteint 145°. Les autres articulations ont des amplitudes articulaires qui sont sub-normales.

-Le gain de force musculaire est plus important à droite qu'à gauche. La force des adducteurs est quasi égale des deux côtés. Le Moyen-Fessier droit est plus fort que le moyen fessier gauche.

Le quadriceps et les ischio-jambiers de la cuisse droite ne sont pas testés car ils déclenchent des douleurs à la rotule lorsque nous les testons contre une résistance.

-Au poignet droit il existe un déficit en flexion extension, ainsi qu'en abduction. Ceci est peut être du au fait que nous avons privilégié la rééducation des membres inférieurs, car les problèmes d'enraidissement sont plus importants aux membres inférieurs.

Dans les activités de la vie quotidienne monsieur C mobilise son poignet lors de ses déplacements en fauteuil roulant et lors de ses transferts.

-Les activités de monsieur C se sont diversifiées. Il participe à des séances de gymnastique en piscine, avec appui à 20% du poids du corps. Il pratique du tir à l'arc une fois par semaine, ainsi que de la musculation de ses membres supérieurs à l'aide d'appareils en salle de sport (11). Il est maintenant verticalisé sur table à 30 kg d'appui. Nous lui demandons de verrouiller son genou droit, ainsi que son genou

gauche ceci alternativement pendant 6 secondes pour chaque genou. Ceci fait travailler le quadriceps en charge, nous favorisons le retour veineux grâce à la contraction musculaire. Nous améliorons la proprioception ainsi que le schéma corporel.

6 CONCLUSION.

La persistance des signes inflammatoires au genou droit, nous montre qu'il faut être très prudent, lors de la mobilisation du genou pendant les séances de rééducation. Nous ne devons pas entretenir l'inflammation. Nous devons insister sur les techniques à visée antalgique, tel que le glaçage du genou après chaque séance de rééducation. Nous nous retrouvons confrontés entre le problème d'enraidissement du genou et l'entretien de l'inflammation par hyper sollicitation. Lorsque nous proposons le glaçage du genou en dehors des séances de rééducation à monsieur C celui-ci ne respecte pas toujours les consignes.

En privilégiant la récupération passive en flexion du genou droit, nous avons induit un déficit d'extension active du genou qu'il nous est très difficile de récupérer. Tout ceci s'explique par le fait que la contraction du quadriceps engendre des douleurs pendant les deux premières semaines de rééducation.

Ces douleurs sont dues à la mobilisation du fragment d'os intramusculaire. Ce fragment d'os sert de point d'ancrage à la constitution d'un cal osseux. Les efforts de l'équipe médicale portent sur la consolidation osseuse du fémur pour éviter tout

problème ultérieur de pseudarthrose. L'ossification du fémur rend la mobilisation plus difficile par accolement des différents plans aponévrotiques.

Ceci rend encore plus difficile la récupération de la force musculaire. Etant donné la faiblesse des muscles de la cuisse, nous sommes obliger de les renforcer dans des positions où la pesanteur n'intervient pas. Cependant ces positions s'avèrent douloureuses car les broches au niveau de la rotule et du grand trochanter sont en appui, lorsque l'on travaille la flexion et l'extension de genou. Nous sommes donc obliger de travailler contre pesanteur en maintenant le segment jambier pour aider au mouvement. Par conséquent il nous est difficile de déterminer la part de participation active du muscle. Nous aurions pu dans un premier temps nous aider de l'électro-stimulation musculaire.

Nous avons décidé d'évaluer la force musculaire en kilogrammes. Cette mesure est plus précise que l'évaluation clinique de la force musculaire contre résistance manuelle. Cette mesure permet d'objectiver les déficits musculaires de deux membres inférieurs atteints. Elle permet de comparer la force musculaire de deux membres inférieurs qui sont atteints. Elle peut être utile dans la fonction réelle d'un muscle. On sait que «le quadriceps permet de supporter le poids du corps contre la gravité normalement ». (3)

Il est vrai que généralement cette technique de mesure est utilisée le plus souvent sur des muscles sains.

Dans la progression de remise en charge monsieur C est dans les délais généralement observés dans ce type de fracture. Puisque pour les fractures du cotyle traitées par traction suspension pendant 45 jours l'école de Garches débute l'appui à j 90.(9)

Pour la suite du traitement nous proposons les techniques suivantes :

-augmentation progressive de l'appui à sec sur table de verticalisation.

-Augmentation de l'appui en piscine.

-Intensification des exercices en piscine.

-Travail du verrouillage actif des genoux.

-Travail du schéma de marche par dissociation des ceintures.

-Déambulation avec cannes anglaises puis sans cannes.

-Travail de proprioception en bipodal puis en unipodal.

Il nous semble que monsieur C pourra reprendre son activité antérieure, avec aménagement de son poste si possible. Il devra éviter les positions en hyper flexion prolongée de ses genoux pour diminuer les contraintes sur la rotule. Il n'est pas improbable que dans une dizaine d'années monsieur C se plaigne de douleurs à la rotule droite et à la hanche gauche. Ces douleurs seraient certainement dues à de l'arthrose.

BIBLIOGRAPHIE

1. **DANIELS L. WORTHINGHAM C.** Le bilan musculaire. Technique de l'examen clinique. 5è édition. 185 pages
Maloine. Paris 1990.

2. **GALLE N. VESELLE B. BILESIMO M. ETIENNE J. C.** Prévention des complications du décubitus. E . M. C. Tome 4. 26520 A10

3. **GIGSON H. EDWARDS. RH.**
Evaluation de la force musculaire. p 21 à 32.
L'évaluation en rééducation Sport, exercice physique et handicap
(Actes des 6èmes entretiens de l'Institut Garches).
Arnette.Paris 1993.

4. **HELD J. P DIZIEN O.** Hanche et Bassin traumatiques page 432 à 435
Traité de médecine physique et de réadaptation
Médecine Sciences 842 pages
Flammarion Paris 1998.

5. HOHL M. Fractures du genou. Chapitre 11 page 365 à 369.
Atlas de chirurgie orthopédique Tome 3 Membre inférieur.
ROY CAMILLE R CAROLL. A LAURIN. LEE H. RILEY jr.
Masson. Paris 1992.

6. INSTITUT REGIONNAL DE READAPTATION DE NANCY
Cotation Articulaire. Commission médicale d'établissement.

7. KAPANDJI I. A. Le genou Chapitre 2 page 74 à 112.
Physiologie articulaire. Membre inférieur. 5ème édition.
Maloine S. A. éditeur Paris 1991.

8. KEMPF I. Lésions traumatiques. Chapitre 9. page 317 à 327.
Atlas de chirurgie orthopédique. Tome 3 Membre inférieur.
ROY CAMILLE R. CAROLL A. LAURIN. LEE H. RILEY jr.
Mason. Paris 1992.

9. REVEL M. Kinébalnéothérapie Chapitre 21. page 182 à 186.
Traité de médecine physique et de réadaptation.
HELD J. P. DIZIEN O. Médecine Sciences 842 pages.
Flammarion. Paris 1998.

10. TEINTURIER P. Les fractures du genou. page 267 à 273.

Collège français des Chirurgiens orthopédiques et traumatologues.

Livre national d'orthopédie traumatologie (adultes).

Coordinateur CASTAING J. (TOURS). 380 pages.

Edition 1983.

11. THOUMIE P. THEVENIN E. LEMOINE JOSSE L. Rééducation des paraplégiques et tétraplégiques adultes. E. M. C. Tome 4. 26460 A10 p 7 à p 8.

12. XHARDEZ Y. Les mobilisations. page 65

Vademecum de kinésithérapie. 4 aime édition. 1467 pages.

Maloine. Paris 1996.

ANNEXE I

La cotation de DANIELS

Cotation 0 : = « zéro ». Pas de contraction.

Cotation 1 : = « trace ». Contraction palpable mais pas de mouvement.

Cotation 2 : = « médiocre ». Mouvement réalisé dans toute l'amplitude sans la pesanteur.

Cotation 3 : = « passable ». Mouvement réalisé dans toute l'amplitude contre la pesanteur.

Cotation 4 : = « bon ». Mouvement réalisé dans toute l'amplitude contre une résistance modérée.

Cotation 5 : « normal ». Muscle normal comparativement au côté sain.

ANNEXE II

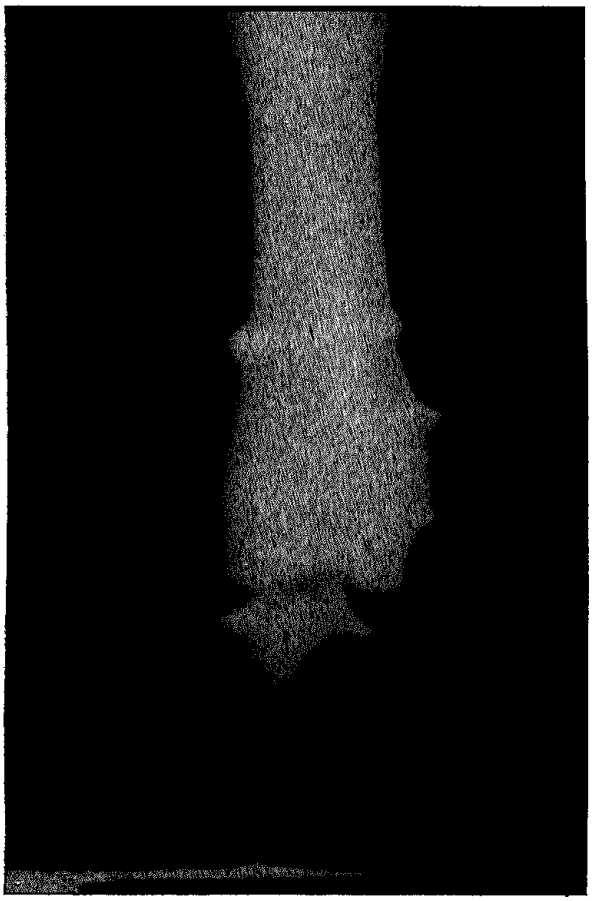

Figure 1: Radiographie du genou droit.

Figure 2 : Radiographie du fémur droit.

ANNEXE III

Figure 3 : Marche en piscine.

Figure 4 : Verticalisation sur table.