MINISTERE DE LA SANTE
REGION DE LORRAINE
INSTITUT DE FORMATION EN MASSO6KINESITHERAPIE
DE NANCY

PRISE EN CHARGE MASSO-KINESITHERAPIQUE D'UN PATIENT PRESENTANT UNE FRACTURE-TASSEMENT D'UN PLATEAU TIBIAL

Rapport de travail écrit personnel
présenté par PASCAL DE MARCHI
étudiant en 3ème année de kinésithérapie
en vue de l'obtention du Diplôme d'Etat
de Masseur-Kinésithérapeute
2001-2002.

SOMMAIRE

RESUME

1. INTRODUCTION **1**

1.1. Présentation générale. 1

1.2. Traitement chirurgical effectué. 1

1.3. Rappels anatomo-physio-pathologiques. (3, 4, 9, 10) 2

2. BILAN DE DEPART DU 12/09/2001. (2, 14) **3**

2.1. Relaté. 3

2.2. Observé. (7, 13) 5

2.3. Mesuré. (6, tableaux ANNEXE I) 6

2.4. Diagnostic kinésithérapique. (2, 12, 14) 7

2.4.1. Déficiences. 7

2.4.2. *Incapacités.* 7

2.4.3. *Handicaps.* 8

2.5. Objectifs de prise en charge dans la rééducation. 8

3. PROPOSITIONS KINESITHERAPIQUES. **9**

3.1. Principes de rééducation à respecter. 9

3.2. Lutte contre les phénomènes douloureux 9

3.3. Traitement de la cicatrice. (5) 10

3.4. Détente musculaire. 10

3.5. Entretien et récupération des amplitudes articulaires. (1, 8) 10

3.6. Travail musculaire. (1, 8) 10

3.7. Drainage de l'œdème. (5) 11

4. DESCRIPTION DE L'APPLICATION PRATIQUE DES TECHNIQUES. (1, 8). 11

4.1. Techniques à visée antalgique. (5) 11

4.2. Techniques appliquées à la cicatrice. (5) 12

4.3. Techniques à visée de détente. 12

4.4. Techniques réalisées pour les problèmes articulaires. (1, 8) 13

4.5. Techniques à visée musculaire. 14

4.5.1. Sur le membre lésé. (1, 8) 14

4.5.2. Sur les autres membres. (3, 11, ANNEXE II) 14

4.6. Techniques réalisées pour résorber l'œdème. (5) 15

4.7. Travail de la déambulation. (1, 8, ANNEXE III) 15

4.8. Cryothérapie. 16

4.9. Balnéothérapie. 17

5. BILAN INTERMEDIAIRE DU 26/09/2001. (2, 14) 17

5.1. Relaté. 17

5.2. Observé. (7, 13) 18

5.3. Mesuré. (6, tableaux ANNEXE IV) 18

5.4. Diagnostic kinésithérapique : déficiences, incapacités, handicaps. (2, 12,14) 19

5.5. Objectifs de prise en charge. 19

6. EVOLUTION DE LA THERAPEUTIQUE. (1, 8) 19

7. BILAN FINAL DU 23/10/2001. (2, 14) 20

7.1. Relaté. 20

7.2. Observé. (7, 13) 21

7.3. Mesuré. (6, tableaux ANNEXE V) 21

7.4. Diagnostic kinésithérapique. (2, 12, 14) 22

7.4.1. Déficiences. 22

7.4.2. Incapacités. 22

7.4.3. Handicaps. 23

8. COMPARAISON DES BILANS ET DISCUSSION. 23

8.1. Comparaison des bilans. (1, 8, ANNEXES I, IV et V) 23

8.2. Discussion : 24

9. CONCLUSION : 25

BIBLIOGRAPHIE

ANNEXES

RESUME

Mr J., âgé de 49 ans, a été victime d'un accident domestique le 24 juillet 2001. Il présente une fracture-tassement du plateau tibial médial au niveau du genou gauche qui a nécessitée une intervention chirurgicale. Il est immobilisé par résine cruro-jambière jusqu'au 5 septembre 2001.

Ce patient a, pour antécédents, une fracture du calcanéum droit traitée chirurgicalement pour laquelle il n'a pas suivi toute sa rééducation.

Nous suivons l'évolution de ce patient du 12 septembre au 26 octobre 2001. La consolidation osseuse nous permet d'évoluer d'une phase d'absence d'appui à appui partiel, puis à une phase d'appui total.

Au cours de cette rééducation, nous centrons nos techniques sur les mobilisations passives visant à améliorer les amplitudes articulaires du genou gauche et des deux pieds, sur la lutte contre les phénomènes douloureux et sur le renforcement musculaire global.

Au cours de ces sept semaines de rééducation, nous observons une amélioration des amplitudes articulaires puis une diminution des phénomènes douloureux et inflammatoires.

Mots clés : fracture articulaire, genou, immobilisation, rééducation.

1. INTRODUCTION.

1.1. Présentation générale.

Mr J., âgé de 49 ans, présente, suite à un accident domestique survenu le 24/07/2001, un tassement-éclatement du plateau tibial interne avec une fracture de l'extrémité supérieure du tibia à gauche. Ce traumatisme a nécessité une ostéosynthèse par plaque vissée et une réinsertion du ligament collatéral médial. Le patient est immobilisé par une résine cruro-jambière jusqu'au 5/09/2001. Il est arrivé au centre Félix Maréchal le 10/09/2001.

Nous suivons l'évolution et la rééducation de ce patient du 12/09/2001 au 26/10/2001.

1.2. Traitement chirurgical effectué.

Suite à cette fracture enfoncement du plateau tibial interne du genou gauche, le chirurgien réalise le 24/07/2001, patient en décubitus avec garrot à la racine du membre, une voie d'abord antéro-interne. Après une dissection soigneuse, il sectionne la patte d'oie et repère ses bords. Il désinsère le ligament collatéral médial et réduit la fracture par mise en place d'une plaque en forme de T avec deux vis supérieures. Il associe également un vissage antéropostérieur. Il réalise une réinsertion du ligament collatéral médial à l'aide d'une vis de compression antéro-interne puis referme plan par plan. Il place une genouillère plâtrée en valgus afin de décharger le plateau tibial interne (Fig. 1).

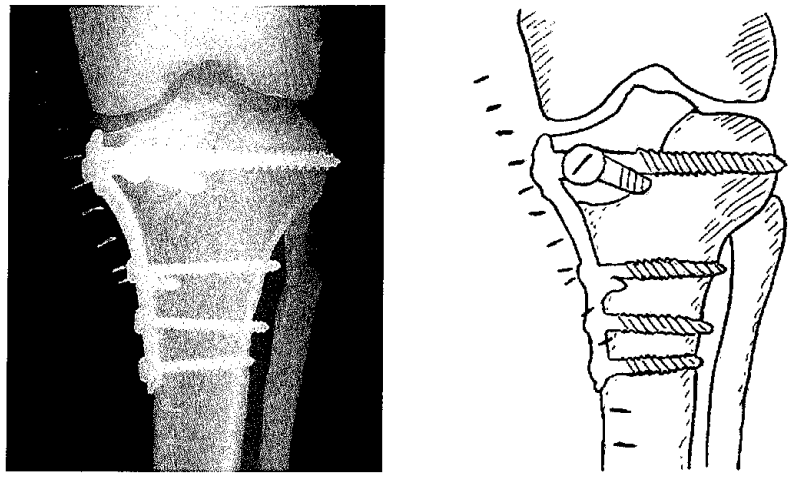

Figure 1 : radiographie post-traumatique du genou.

1.3. Rappels anatomo-physio-pathologiques. (3, 4, 9, 10)

Le genou, charnière intermédiaire du membre inférieur permettant son allongement ou son raccourcissement, est un complexe articulaire composé de deux articulations : l'articulation fémoro-patellaire, ginglyme et l'articulation fémoro-tibiale, bicondylaire. Cette dernière est constituée de surfaces articulaires, celles des condyles fémoraux et celles des condyles tibiaux. La congruence de ces surfaces articulaires est assurée par la présence des ménisques adhérant à la capsule articulaire à leur périphérie. Ce complexe est également entouré par de nombreuses bourses synoviales.

Il est stabilisé passivement par de nombreux ligaments dont le ligament collatéral médial s'insérant sur l'épicondyle fémoral médial et se terminant sur la partie proximale de la face médiale du tibia. Le genou doit essentiellement sa stabilité à toute la musculature péri-articulaire : le quadriceps fémoral, le tractus ilio-tibial avec le tenseur du fascia lata, les ischio-jambiers, les muscles de la patte d'oie et les gastrocnémiens.

Ce genou possède un degré de liberté principalement, permettant les mouvements de flexion-extension, et un deuxième accessoirement, les mouvements de rotation axiale.

2. **BILAN DE DEPART DU 12/09/2001.** (2, 14)

2.1. Relaté.

Mr J., né le 24/04/1952, droitier, 76 kg, marié et père de quatre enfants, est surveillant de pénitencier. Il habite une maison individuelle dont les chambres se situent à l'étage, avec un parc et un verger. Il possède également un mobil home, comme maison secondaire, en cours de restauration. Il occupe ses week-ends en bricolant, en jardinant.

Suite à un accident domestique par chute d'une poutrelle métallique, Mr J. présente un éclatement du plateau tibial interne avec une fracture de l'extrémité supérieure du tibial gauche, ostéosynthèsée par plaque vissée. L'intervention nécessite une désinsertion du ligament collatéral médial. Il porte une résine cruro-jambière pour immobiliser l'articulation du genou, éviter la mise en tension de ce ligament et décharger le plateau tibial.

Il est hospitalisé le 10/09/2001 au centre Félix Maréchal et la rééducation débute à 7 semaines du traumatisme. Il est déplâtré et l'appui n'est pas autorisé.

Il est actuellement sous médication : Fragmine 5000® pour lutter contre les phlébites, des antalgiques puissants (Dafalgan® et Skenan 30mg®).

Il a, pour antécédents :

- une fracture du calcanéum droit en novembre 1998, ostéosynthèsée par plaque et vis ;
- une phlébite suite à cette immobilisation ;

- une arthrolyse de l'articulation talo-crurale en novembre 1999 ;
- une ablation du matériel en janvier 2001 suite à un cal vicieux englobant le nerf sural et à des séquelles douloureuses (lors de l'appui).

Le patient présente un genou inflammatoire. Il décrit des douleurs situées au niveau du ligament collatéral médial, de l'insertion des muscles de la patte d'oie et des ischio-jambiers. Ces douleurs irradient jusqu'au talon et sont cotées à 2.5 sur l'Echelle Visuelle Analogique (EVA : échelle allant de 0 absence de douleur à 10 douleurs insupportables). Il décrit une barre longeant la cicatrice, face antérieure du genou, lors des mobilisations en flexion et des «décharges électriques soudaines et violentes» au niveau du talon droit, lors de la déambulation, au cours de la phase d'appui. Le patient ne porte plus que des chaussons depuis un an, suite à sa fracture du calcanéum.

Dans les activités de la vie quotidienne, il est autonome (toilette, habillage…) et parvient, le week-end, dans sa chambre en montant, sur les fesses, dos à son escalier en bois. Il a globalement peur de chuter à cause de ses pertes d'équilibre sur terrain plat et suite à des «décharges électriques» au niveau de son talon droit.

Le patient ne s'investit pas dans sa rééducation et semble peu motivé. Il désire un genou à l'identique… «mais il ne faut pas rêver !». Il a peur de son avenir et vit l'instant présent. Il pose peu de questions sur son avenir socioprofessionnel et sur les conséquences fonctionnelles que cela peut entraîner. Il parle souvent de ses travaux de bricolage et compte poursuivre la construction de son hangar. Il ne parle cependant pas de son métier et ne donne pas l'impression de vouloir retravailler.

2.2. Observé. (7, 13)

Le patient arrive, aux séances, en fauteuil roulant du fait de la longueur du trajet et de son appréhension à la marche. Son périmètre de marche est réduit avec une déambulation à deux temps. Il présente des anomalies de la marche : marche jambe raide en flexion de hanche et perte complète du schéma de marche. Nous notons donc :

- une élévation du bassin côté gauche ;
- une absence du pas postérieur ;
- une absence de flexion du genou ;
- une absence de rotation des ceintures (du fait du type de déambulation) ;
- un membre gauche en flexion de hanche continuelle ;
- un équin de pied à gauche ;
- une attaque du pas droit par l'ensemble de la plante, parfois la pointe du pied ;
- une absence de déroulement du pas.

Le patient porte un bas de contention. Le signe de Homans est négatif. Cependant, le patient présente un œdème veineux, au niveau du genou gauche, prenant le godet. Ce genou est inflammatoire, chaud avec une légère hydarthrose. Il présente une cicatrice (Fig. 2) située du condyle fémoral interne à la partie inférieure de la tubérosité tibiale antérieure. Elle est hypoesthésique, non inflammatoire (test de vitro pression >2s) mais adhérente sur les 2/3 inférieurs.

Il a également deux cicatrices en rétro malléolaire droit interne et externe (Fig. 2), peu adhérentes, non inflammatoires, hyperesthésiques créant des irradiations douloureuses jusqu'au bout du pied.

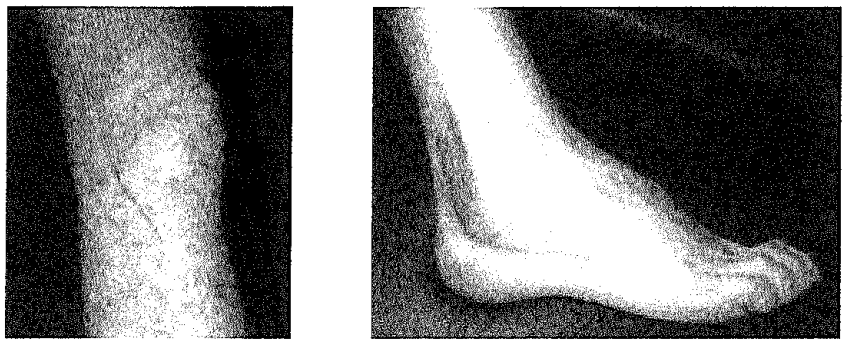

Figure 2 : cicatrices du genou gauche et du pied droit.

Lors des mobilisations, il présente des contractions musculaires réflexes de défense notamment au niveau des ischio-jambiers et du droit fémoral.

2.3. Mesuré. (6, tableaux ANNEXE I)

La longueur des deux membres inférieurs est identique (Tab. IV).

Nous mettons en évidence, par la centimétrie (Tab. I), une amyotrophie générale de l'ensemble du membre inférieur gauche avec présence d'un œdème, le genou est inflammatoire avec une légère hydarthrose (signe du glaçon positif). Nous notons également une absence du verrouillage actif du genou et de trouble neuro-moteur, une perte de force générale de ce membre et une faiblesse des membres supérieurs en endurance (Tab. V).

Au niveau articulaire, nous retrouvons une mobilité sub-normale des membres supérieurs, des deux hanches et du genou droit. Pour le genou gauche, la rotule est bien mobile avec un test du rabot négatif. L'articulation fémoro-tibiale présente un flexum de 5° et une flexion limitée à 60° par une rétraction capsulo-ligamentaire, par la douleur et la présence de l'œdème. Pour les chevilles, la flexion est limitée à 0° par une rétraction capsulo-

ligamentaire et par une hypo extensibilité des gastrocnémiens. L'ensemble des pieds est raide avec une tendance au pied creux (Tab. II et III).

Le patient a une sensibilité superficielle et profonde normale, cependant, une dysesthésie est relevée au niveau du talon droit lors de l'appui au sol et de la déambulation.

2.4. Diagnostic kinésithérapique. (2, 12, 14)

2.4.1. Déficiences.

Nous constatons pour ce patient :

- des déficiences du squelette et de l'appareil de soutien : déficiences mécaniques et motrices du genou gauche et de l'ensemble des pieds, suite aux fractures du plateau tibial interne gauche et du calcanéum droit, avec limitation des amplitudes articulaires en flexion et insuffisance musculaire du membre inférieur gauche ;
- des déficiences esthétiques par la présence de cicatrices ;
- la présence d'adhérences cutanées au niveau de la cicatrice face antéro-médiale du genou ;
- la présence de douleurs spontanées au genou gauche et de douleurs provoquées lors des mobilisations du genou et du talon droit ;
- la présence d'un œdème veineux au niveau du genou gauche.

2.4.2. Incapacités.

D'après notre bilan, les principales incapacités sont :

- incapacité de déambuler sur de longues distances ou en milieu non sécurisé (extérieur) ;

- incapacité concernant les transports : conduire sa voiture ;
- incapacité à maintenir une station assise ou debout prolongée ;
- incapacité à emprunter les escaliers ;
- incapacité de s'agenouiller et de s'accroupir.

2.4.3. Handicaps.

Ils sont retrouvés sur deux domaines :

- social avec un handicap majoré par un périmètre de marche limité ;
- professionnel avec arrêt de travail qui ne semble pas inquiéter actuellement le patient.

2.5. Objectifs de prise en charge dans la rééducation.

- Diminuer les douleurs présentes au niveau du genou ;
- Améliorer la mobilité et la souplesse au niveau des cicatrices ;
- Détendre le patient et surtout lui apprendre à se détendre;
- Récupérer les amplitudes en flexion/extension du genou et des chevilles et améliorer la mobilité de l'ensemble des pieds ;
- Entretien et renforcement des muscles du membre inférieur gauche et renforcement des membres supérieurs pour le béquillage et du membre inférieur controlatéral ;
- Apprentissage du pas simulé pour la déambulation ;
- Retrouver une autonomie complète dans les activités de la vie quotidienne.

3. PROPOSITIONS KINESITHERAPIQUES.

3.1.Principes de rééducation à respecter.

- Etre infra douloureux et ne pas nuire au patient ;
- Limitation du balayage articulaire car le genou est inflammatoire ;
- Absence d'appui donc pas de mobilisation passive pure du genou, pas de résistance au niveau du pied et de la jambe, pas de porte-à-faux ;
- Fracture-tassement du plateau tibial interne donc pas de mouvement en varus ;
- Réinsertion du ligament collatéral médial donc pas de positions d'étirement maximal : pas de rotation et pas de mouvement en valgus au niveau du genou ;
- Présence de matériel donc précautions à prendre.
- Lors des mobilisations de surface concave sur convexe, les glissements et les roulements s'effectuent dans le même sens. Pour les mobilisations de surface convexe sur concave, les glissements et roulements sont de sens contraire.

3.2.Lutte contre les phénomènes douloureux.

Nous utilisons la théorie du «gate control» : la stimulation des fibres de gros diamètre inhibe au niveau de la corne postérieure de la moelle la transmission des messages nociceptifs véhiculés dans les fibres de petit diamètre.

Certaines techniques (massages, balnéothérapie, ...) favorisent le drainage des toxines par vasodilatation des capillaires sanguins.

3.3.Traitement de la cicatrice. (5)

Les différentes techniques de massage permettent d'améliorer la souplesse cutanée en rompant les adhérences au niveau de la cicatrice, de favoriser la trophicité de cette cicatrice par stimulation des apports sanguins.

3.4.Détente musculaire.

Les différentes techniques permettent une diminution du tonus musculaire par augmentation du seuil d'excitabilité.

3.5.Entretien et récupération des amplitudes articulaires. (1, 8)

L'immobilisation prolongée entraîne une raideur articulaire liée à des rétractions capsulo-ligamentaires puis musculo-aponévrotiques. Les mobilisations analytiques sont associées aux techniques d'étirement et visent à rompre les adhérences créées dans le but de fluidifier le geste dans sa globalité.

3.6.Travail musculaire. (1, 8)

Tenant compte de l'évolution de la consolidation osseuse, ce travail est d'abord analytique avec résistance adaptée ou sans, puis global à visée fonctionnel et se termine

toujours par une reprogrammation neuromusculaire pour réintégrer le membre dans sa fonction. Son but est de redonner aux muscles toutes ses caractéristiques (vitesse, force, endurance, résistance, trophicité).

3.7. Drainage de l'œdème. (5)

Cet œdème est dû à des perturbations d'origine veineuse. Nous favorisons le retour veineux par une position de déclive adaptée : le membre inférieur est placé hanche fléchie à 40°, en abduction de 30°, genou légèrement fléchi et pied en position spontanée.

4. DESCRIPTION DE L'APPLICATION PRATIQUE DES TECHNIQUES. (1, 8)

4.1. Techniques à visée antalgique. (5)

Nous réalisons des manœuvres particulières de massage, s'effectuant pendant 5min, 2 fois par jour et 5 jours par semaine, sur un patient en décubitus. Elles sont entrecoupées d'effleurage et correspondent aux :

- massage transversal profond (MTP) de Cyriax : nous appliquons des frictions transversales à la direction des fibres, à rythme rapide et amplitude faible, au niveau des insertions des muscles ischio-jambiers et de la patte d'oie, sur un genou en extension pour placer les structures en étirement.

- frictions : manœuvres consistant à mobiliser les différentes couches tissulaires les unes par rapport aux autres, par application d'une pression adaptée sur les points douloureux et les contractures.

4.2.Techniques appliquées à la cicatrice. (5)

Nous appliquons ces techniques sur un patient en décubitus à raison de 10 min à chaque séance :

- Le palper rouler : réalisation d'un pli cutané dynamique, par prise bi-digitale, au niveau de la cicatrice, déplacé perpendiculairement au pli créé.
- La manœuvre de Wetterwald : technique associant un roulement perpendiculaire au pli soulevé, un glissement longitudinal en sens inverse et un pétrissage.
- Le malaxage épidermodermique de René Morice : manœuvre superficielle associant un pincement contrôlant la souplesse cutanée, suivie de frictions circulaires.

4.3.Techniques à visée de détente.

Le sujet assis, le membre inférieur maintenu en extension passivement, nous commençons par des effleurages lents de l'ensemble du membre, ensuite nous effectuons des pressions glissées, puis des pétrissages profonds de la cuisse et du mollet suivis toujours de pressions glissées. Nous continuons par des vibrations et des ébranlements. Les effleurages relient toutes ces techniques et nous associons ces techniques à la mobilisation pour éviter les contractions réflexes de défense.

4.4.Techniques réalisées pour les problèmes articulaires. (1, 8)

Patient en décubitus genou crochet, nous réalisons des mobilisations analytiques des articulations tibio-fibulaires, de chaque articulation des 2 pieds et des mobilisations globales de l'ensemble des pieds par des manœuvres en ailes de papillon et en prono-supination. Nous entrecoupons la mobilisation de l'articulation talo-crurale par des étirements des muscles gastrocnémiens. Ces mobilisations sont appliquées pendant 10 min à raison de 1 fois par jour et 5 jours par semaine.

Ensuite, le patient est assis sur le bord de la table, nous sommes en homolatéral. La prise, face antérieure de la tubérosité tibiale antérieure, est la plus proximale possible pour ne pas créer de porte-à-faux au niveau du foyer de fracture. Nous réalisons des mobilisations actives aidées : le patient fléchit son genou à son amplitude maximale et nous, par notre prise, cherchons à augmenter ce mouvement. Cette technique est appliquée à chaque séance pendant 20 minutes.

En adjuvant, nous installons le patient sur un arthromoteur® avec un axe de rotation de l'appareil qui coïncide avec celui du genou puis, nous lui demandons de regarder le mouvement réalisé pour entretenir le schéma moteur. Les degrés d'amplitude sont réglés à +5° de l'amplitude mesurée en goniométrie et le patient peut les gérer par un boîtier (Fig. 3).

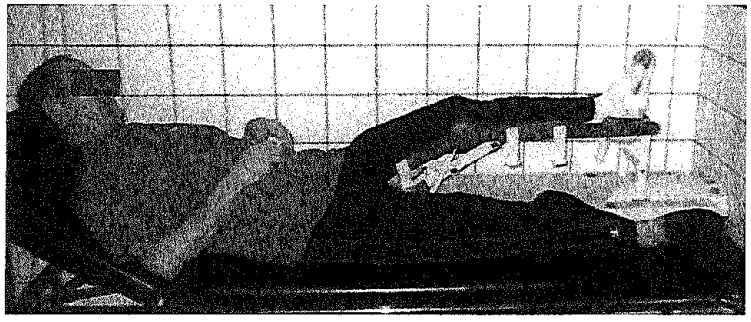

Figure 3 : entretien des amplitudes articulaires sur arthromoteur®.

4.5. Techniques à visée musculaire.

Ces techniques sont réalisées bi quotidiennement.

4.5.1. Sur le membre lésé. (1, 8)

Le patient, assis sur le bord de la table, genou en quasi-extension, réalise 3 séries de 10 contractions statiques du quadriceps : contraction de 6s, repos 6s et entre chaque série, 2min de repos. Ce travail statique intermittent de la chaîne antérieure se réalise contre pesanteur sans résistance et permet d'acquérir le verrouillage actif du genou.

Le patient passe ensuite en procubitus avec un coussin sous les jambes. Cette position permet de lutter contre l'établissement d'un flexum de hanche par mise en posture et favorise le travail des ischio-jambiers dans leur action maximale (position de départ : 30 premiers degrés de flexion du genou). Ainsi, le patient réalise 3 séries de 10 contractions avec un travail concentrique jusqu'à 90° de flexion de 2s, statique de 1s et excentrique de 3s, repos de 6s entre chaque contraction et 2 min de repos entre chaque série.

4.5.2. Sur les autres membres. (3, 11, ANNEXE II)

Nous utilisons les diagonales de Kabat, technique globaliste de renforcement musculaire par application de résistances manuelles. Cette méthode permet de replacer le patient dans des conditions de travail proche de la réalité pour renforcer l'ensemble des chaînes musculaires de chaque membre. Elle permet également un travail articulaire dans toutes les amplitudes et une rééducation proprioceptive à visée stabilisatrice.

Le patient est en décubitus pour réaliser des 3 séries de 6 fois chaque diagonale.

4.6.Techniques réalisées pour résorber l'œdème. (5)

Mr J. porte un bas de contention pour lutter contre la stase veineuse et donc prévenir les troubles thromboemboliques.

Patient en décubitus, membre inférieur en déclive, nous réalisons un massage à visée circulatoire. Nous débutons par un effleurage global, suivi de manœuvres d'appel par des pressions glissées sur la cuisse, puis sur la jambe et la cuisse, suivi de manœuvres de chasse sur l'ensemble du membre. Nous effectuons ensuite des pressions statiques au niveau du creux poplité et du triangle de Scarpa, puis nous réalisons la manœuvre de Pereira Santos reproduisant le déroulement du pas dans la marche : nous appliquons une pression statique au niveau du calcanéum, une pression glissée du calcanéum à la tête des métatarsiens, une pression statique sur la tête des métatarsiens, une extension passive des orteils, une pression glissée sur la face dorsale du pied en passant en rétro-malléolaire externe et en anté-malléolaire suivant le trajet veineux. Nous prolongeons la technique par des pressions glissées jusqu'au triangle de Scarpa. Ces techniques de massage sont réalisées à chaque séance pendant 10 min.

4.7.Travail de la déambulation. (1, 8, ANNEXE III)

Le patient travaille entre les barres parallèles afin de se rassurer. Nous lui demandons alternativement d'amener son pied gauche en arrière puis de tendre le genou sans se pencher en avant, puis, après triple flexion, d'amener son talon gauche en avant en tendant

son membre inférieur. Nous cherchons une automatisation du geste suite à une prise de conscience de l'attaque du pas par le talon et du pas postérieur (Fig. 4).

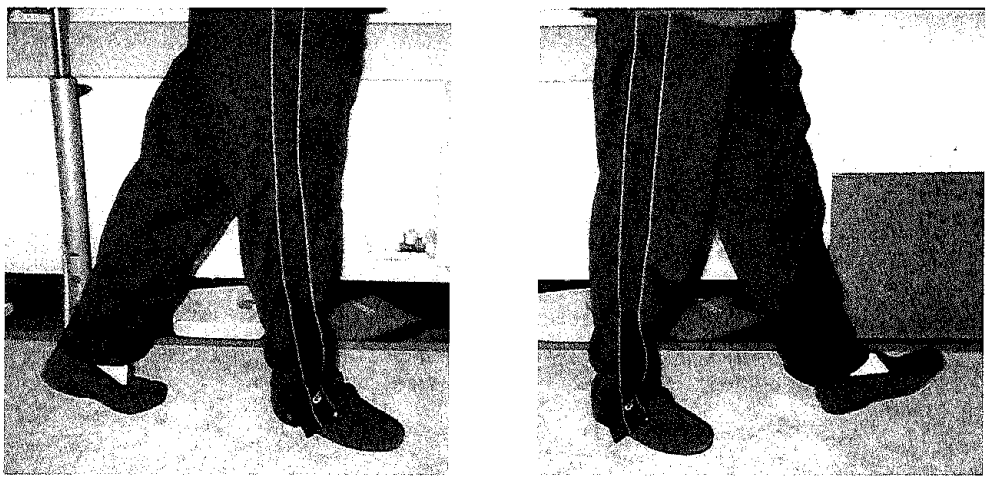

Figure 4 : travail du passage du pas entre les barres parallèles.

Le patient réalise, par la suite, des allers-retours entre les barres pour travailler la rotation du bassin, pour attaquer le pas par le talon, pour accomplir le pas postérieur et pour fléchir le genou lors du passage du pas. Nous corrigeons le patient lorsqu'il se penche vers l'avant.

Après assimilation du geste, nous lui apprenons la déambulation à 2 temps, avec cannes anglaises, sur terrain plat puis dans les escaliers.

4.8.Cryothérapie.

Le patient applique sur son genou, après chaque séance et le soir, pendant 20 min, une vessie de glace, remplie avec de l'eau et de la glace pilée, préalablement enroulée dans une serviette humide pour éviter les brûlures et permettre une meilleure répartition du froid. Cette technique a des effets antalgique, anti-inflammatoire, vasomoteur et neurologique.

4.9.Balnéothérapie.

Le patient alterne, assis sur un siége, pédalage et rétro-pédalage. La vitesse de réalisation est lente pour travailler dans les amplitudes articulaires maximales. Ensuite, il travaille, membres inférieurs tendus, la flexion et l'extension de hanche par des mouvements de ciseaux, puis l'abduction et l'adduction en croisant les 2 membres.

Nous réalisons un massage au jet pour assouplir les cicatrices et rompre leurs adhérences. Ce massage permet un déplacement du pli de peau créé par la pression du jet appliquée de façon oblique au revêtement cutané. La pression et la distance d'application du jet sont réglées en fonction des sensations du patient.

La posologie est d'une fois par jour pendant 30 min.

5. BILAN INTERMEDIAIRE DU 26/09/2001. (2, 14)

5.1.Relaté.

Le chirurgien autorise un appui contact de 10 kg.

Les douleurs, cotées à 2 au repos et à 4,5 lors des mobilisations, diminuent.

Le patient commence progressivement à poser des questions sur la rééducation et sur son avenir, mais parle beaucoup de ces loisirs. Il ne monte toujours pas les escaliers seul par peur de chuter et manifeste un meilleur équilibre sur son pied d'appui.

5.2.Observé. (7, 13)

Le patient se déplace toujours en fauteuil roulant et déambule avec difficultés. Il persiste des déséquilibres au passage du pas : le pas postérieur n'est pas acquis, le déroulement du pas commence à apparaître avec élévation de l'hémi bassin gauche.

Il porte un seul bas de contention, son œdème diminue de volume et la peau s'assouplit progressivement mais des adhérences subsistent. Les cicatrices sont belles, seules les rétro malléolaires sont hyperesthésiques. Le genou reste légèrement inflammatoire et chaud en fin de séance avec présence d'hydarthrose.

5.3.Mesuré. (6, tableaux ANNEXE IV)

Le patient présente un verrouillage actif du genou faible et une hypo extensibilité du quadriceps (Tab. I et III).

La flexion du genou est encore limitée à 80° par l'hypo extensibilité du quadriceps, l'œdème, la douleur et des rétractions capsulo-ligamentaires. La mobilité générale du pied est améliorée mais encore limitée dans les mouvements de flexion dorsale et de prono-supination (Tab. II).

5.4.Diagnostic kinésithérapique : déficiences, incapacités, handicaps. (2, 12,14)

Nous observons une légère évolution depuis le début de la prise en charge avec autorisation de l'appui partiel. Les déficiences et les incapacités sont moins marquées.

5.5.Objectifs de prise en charge.

Poursuite des objectifs précédents associés à la lutte contre l'hypo extensibilité du quadriceps.

6. EVOLUTION DE LA THERAPEUTIQUE. (1, 8)

Nous poursuivons les techniques précédemment décrites.

En accord avec le chirurgien, nos techniques à visée de gain d'amplitude articulaire évoluent. Nous réalisons, à chaque séance pendant 20 min, des mobilisations passives douces, **infra douloureuses**, avec une installation correcte du patient et des prises les plus proximales possibles pour ne pas créer de porte-à-faux au niveau de la fracture. Sur un patient détendu, nous amenons le genou en limite de flexion et nous réalisons des glissements postérieurs. Les roulements associés aux glissements ne sont toujours pas appliqués à cette phase.

Nous complétons la prise en charge par des étirements passif-passifs du quadriceps. Le patient est en latérocubitus controlatéral avec triple flexion du membre homolatéral. Dos au patient, nous lui soutenons, par une prise en berceau, son membre inférieur gauche, genou

fléchi au maximum. Nous stabilisons son bassin en rétroversion et nous étirons son quadriceps en jouant sur l'extension de hanche. Arrivés à la mise en tension maximale, nous maintenons 6s cette position. Le patient expire en même temps pour obtenir une détente musculaire optimale. Ces techniques sont appliquées à chaque séance.

Nous expliquons au patient comment désensibiliser progressivement ses cicatrices par friction d'objets de rugosité faible à grossière. Les buts sont de pouvoir se chausser à l'aide de chaussures rigides et de diminuer les hyperesthésies présentes. Il réalise ses manœuvres 10 min tous les jours.

7. BILAN FINAL DU 23/10/2001. (2, 14)

7.1. Relaté.

Le chirurgien autorise un appui total sous couvert de 2 cannes anglaises à partir du 22/10/2001.

Notre patient présente des douleurs de type «barre» en arrière du genou lors de la marche, des douleurs lors de la station assise prolongée et lors de la mobilisation (cotées à 2). Il ressent également des douleurs en rétro-malléolaire externe à droite lors des grandes marches. Cependant, il manifeste une amélioration de la stabilité de ses chevilles, lors de la marche, suite à une meilleure mobilité.

Le patient est totalement autonome dans les activités de la vie quotidienne. Il monte ses escaliers avec de légères appréhensions.

7.2.Observé. (7, 13)

Le patient arrive, à la séance, en déambulant avec 2 cannes anglaises. Il porte toujours son bas de contention.

La peau est globalement de couleur uniforme, avec une mobilité correcte. Le genou est non inflammatoire avec absence d'hydarthrose. La cicatrice du genou reste légèrement adhérente à sa partie inférieure, non inflammatoire, de couleur rosée. Les autres cicatrices sont normoesthésiques. Les masses musculaires sont bien visibles au niveau de la cuisse et les saillies osseuses apparaissent.

La flexion de cheville reste encore limitée avec compensation plus faible du long extenseur du I à gauche. La mobilité de l'ensemble de ce pied est correcte sauf au niveau de la talo-crurale. A l'autre pied, la mobilité est normale sauf au niveau de la talo-crurale et de la sub-talaire avec toujours compensation du long extenseur du I en flexion de cheville.

Sa déambulation connaît une nette amélioration suite à son appui. Nous observons :

- une absence du pas postérieur ;
- un déroulement du pas mais insuffisant par absence du pas postérieur ;
- une élévation minime du bassin à gauche lors du passage du pas ;
- une attaque par le talon.

7.3.Mesuré. (6, tableaux ANNEXE V)

Nous objectivons, grâce à la centimétrie (Tab. I), une amyotrophie généralisée puis, grâce au testing (Tab. III et IV), une perte globale de la force musculaire du membre inférieur gauche avec verrouillage actif du genou.

La goniométrie (Tab. II) nous permet de mettre en évidence :

- *au niveau du genou* : une flexion limitée à 90° du fait d'une rétraction capsulo-ligamentaire, une rétraction myo-tendineuse du quadriceps et des ischio-jambiers et à la douleur. L'extension totale est acquise ;
- *au niveau des chevilles* : une limitation de flexion à 5° d'origine capsulo-ligamentaire et par rétraction du triceps sural.

7.4.Diagnostic kinésithérapique. (2, 12, 14)

7.4.1. Déficiences.

Nous retenons :

- des déficiences motrices par insuffisance musculaire et limitation de la flexion du genou gauche et des chevilles ;
- une déficience esthétique par présence de cicatrices ;
- la présence de douleurs au niveau du genou gauche et de la cheville droite.

7.4.2. Incapacités.

Les principales incapacités retrouvées sont :

- incapacité concernant les transports : conduite automobile ;
- incapacité de s'agenouiller et de s'accroupir ;
- incapacité de déambuler sur de longues distances et de courir.

7.4.3. Handicaps.

Ils restent encore importants au niveau socioprofessionnel.

8. COMPARAISON DES BILANS ET DISCUSSION.

8.1. Comparaison des bilans. (1, 8, ANNEXES I, IV et V)

La douleur diminue du fait de la modification de la médication, cependant, elle reste présente au niveau de ce genou gauche. Elle est de type mécanique. Persistent également au niveau rétro malléolaire externe droit, des douleurs de type mécaniques dues à la surcharge de travail de l'articulation talo-crurale. Toutes ces douleurs sont majorées à la reprise d'appui.

Les problèmes trophiques régressent totalement avec réapparition des masses musculaires et des saillies osseuses, cependant le patient porte toujours un bas de contention. La température cutanée se normalise. Le genou n'est plus inflammatoire avec absence d'hydarthrose.

La cicatrice retrouve une mobilité satisfaisante avec glissement entre le plan cutané et sous-cutané mais de légères adhérences persistent à sa partie inférieure. Nos manœuvres peuvent être complétées par l'adjonction de techniques instrumentales pour rompre les adhérences et améliorer la souplesse cutanée.

Au niveau articulaire, la mobilité du genou s'améliore mais subsiste une limitation de la flexion à 90°. Au niveau des chevilles et des pieds, la mobilité s'améliore notamment en flexion de cheville, en valgus/varus de l'arrière pied et au niveau des premières colonnes.

Le travail musculaire a permis une amélioration de la force et également de l'endurance musculaire. Cependant, l'amyotrophie reste présente au niveau de l'ensemble de ce membre supérieur. La trophicité musculaire est longue à récupérer et travaillée avec des charges légères mais des répétitions importantes.

Le patient est totalement autonome dans les activités de la vie quotidienne mais reste encore en arrêt de travail. Il semble satisfait de la situation socioprofessionnelle dans laquelle il se trouve.

8.2. Discussion :

Au cours de cette phase de rééducation, nous rencontrons deux difficultés majeures, intimement liées :

- la *première difficulté* est due à cette longue période d'immobilisation de 7 semaines. Généralement, l'intervention chirurgicale a pour but de la limiter. Mais, dans notre cas, nous devons concilier évolution rapide du gain des amplitudes articulaires pour éviter un enraidissement, avec absence de consolidation totale du foyer de fracture. Grâce à des conseils médicaux et chirurgicaux, nous pouvons adapter au mieux nos techniques de traitement.

-la *deuxième difficulté* est de limiter la majoration des phénomènes douloureux en recherchant toujours un gain rapide de l'amplitude du débattement articulaire. Ainsi par des manœuvres appropriées et une prise en charge explicative, nous obtenons une meilleure détente générale du patient et donc, nous avons une efficacité optimale de nos techniques de traitement.

9. CONCLUSION :

La prise en charge masso-kinésithérapique de Mr J. s'est déroulée selon des principes de rééducation bien établis en fonction des impératifs psychosomatiques, biologiques et chirurgicaux. Le résultat fonctionnel obtenu est acceptable compte tenu de l'ampleur des lésions anatomiques mais n'est pas définitif. Le patient poursuit sa rééducation dans l'optique d'une fonctionnalité maximale.

7 mois après l'opération, le patient va 2 fois par semaine chez un masseur kinésithérapeute libéral. Il marche, sans aide technique, avec présence de légères boiteries suite à des douleurs résiduelles à la face interne du genou. Ce genou a tendance à partir en varus au passage du pas, phénomène majorant les douleurs. La mobilité articulaire du genou n'a pas évolué et ce genou ne dépasse pas les 90° de flexion. Le patient doit consulter un autre chirurgien pour résoudre ce problème. Il est actuellement encore en arrêt de travail.

La complication évidente, à long terme, due à ce traumatisme, est une arthrose au niveau de l'articulation fémoro-tibiale avec une évolution probable vers une arthroplastie du genou.

BIBLIOGRAPHIE

1. **BERTHE A.** – Rééducation en traumatologie : la région de la cuisse-genou-jambe – 1ère édition. – Paris : Masson, 1994. – 132 p. – Dossiers de kinésithérapie.

2. **BERTHET M., CORDIER J.-P., GOUILLY P., METZ M.** – Approche pratique du diagnostic kinésithérapique en traumatologie. – Ann. Kinésithér., 2001, t. 28, n° 1, pp. 32-37

3. **BUSQUET L.** – Les chaînes musculaires : membres inférieurs – 1ère éd. – Paris : Frison-Roche, 1995.- 229 p.

4. **DUFOUR M.** – Anatomie de l'appareil locomoteur : membre inférieur – 1ère édition – Paris : Masson, 2001 – 479 p.

5. **DUFOUR M., COLNE P., GOUILLY P., CHEMOUL G.** – Massages et massothérapie : effets, techniques et applications – 1ère édition – Paris : Maloine, 1999 – 341 p.

6. **HISLOP H., MONTGOMERY J.** – Le bilan musculaire de Daniels & Worthingham : technique de testing manuel – 6ème édition – Paris : Masson, 2000 – 437 p.

7. **HOPPENFELD S.** - Examen clinique des membres et du rachis - 1ère édition – Paris : Masson, 2000 – 302 p. – collection de rééducation fonctionnelle et de réadaptation.

8. **KOUVALCHOUK J.K., COIC B.** – La rééducation des fractures articulaires du genou. - Encycl. Méd. Chir. (Paris, France), Kinésithérapie, 26240 A1°, 4-10-06, 26p.

9. **KAMINA P., FRANCKE J.-P.** – Arthrologie des membres : description et fonction – 2ème édition – Paris : Maloine, 1999 – 216 p. – anatomie : introduction à la clinique.

10. **KAMINA P., RIDEAU Y.** – Myologie des membres : bilans musculaires – 2ème édition - Paris : Maloine, 1998 – 188 p. – anatomie : introduction à la clinique.

11. **LEROY A.** – Méthode de Kabat – Editions Techniques – Encycl. Méd. Chir.(Paris, France), Kinésithérapie-Rééducation fonctionnelle, 26060 C10, 1991, 12 p.

12. **MINISTERE DES AFFAIRES SOCIALES ET DE L'EMPLOI** –Nomenclature des déficiences, incapacités, désavantages - Service des statistiques, des études et des systèmes d'information – Secrétariat du comité des nomenclatures – 1988 – 23 p.

13. **PLAS F., VIEL E., BLANC Y.** – La marche humaine : kinésiologie dynamique, biomécanique et pathomécanique – 3ème édition – Paris : Masson, 1983 – 146 p. – Monographies de Bois-Larris ; 5.

14. **VIEL E.** – Démarche et méthodologie du diagnostic, répertoire des déficiences et incapacités selon le code CIDIH-OMS, la sélection d'informations par la technique du relaté-observé-mesuré-planifié (ROM-P) – VIEL E., PLAS F., TRUDELLE P. – Le diagnostic kinésithérapique : conception, réalisation et transcription en pratique libérale et hospitalière. – Paris : Masson, 1998. – p. 1 - 59. – Le point en rééducation ; 3.

ANNEXES

ANNEXE I

Tableau I : Centimétrie

	Gauche	Droite	Différence G-D	Conclusion
A 20cm au-dessus de la rotule	44 cm	47 cm	-3 cm	Amyotrophie quadriceps
A 5cm au-dessus de la rotule	39,5 cm	37,5 cm	2 cm	Œdème veineux
Au niveau de la rotule	39 cm	34,5 cm	4,5 cm	Œdème veineux
A 12cm au-dessous de la rotule	33,5 cm	34 cm	-0,5 cm	Amyotrophie triceps sural

Tableau II : Goniométrie

Articulations	Mouvements	Application	Mode	Gauche	Droite
Genou	*Flexion/Extension*	Hanche fléchie ou tendue	Actif	50/5/0	130/0/0
			Actif-aidé	60/0/0	135/0/5
	Valgus	Hanche tendue	En décharge	5°	5°
			En charge	6°	6°
Cheville	*Flexion/Extension*	Genou fléchi ou tendu	Actif	0/0/30	0/0/35
			Passif	0/0/30	0/0/35

Tableau III : Appréciation subjective de la mobilité

Gauche	Droite
Mobilité réduite de la tibio-ulnaire inf.	Mobilité réduite de la tibio-ulnaire inf., de la sub-talaire, de la métatarso-cunéiforme I et de l'intermétatarsienne I-II

Tableau IV : Longueur des membres inférieurs

	Gauche	**Droite**
Distance EIAS-malléole interne	94 cm	94 cm

Tableau V : Evaluation manuelle de la force musculaire

Muscles	**Gauche**	**Droite**	**Commentaires**
Fléchisseur commun des orteils	3	5	
Extenseur commun des orteils	3	5	
Tibial antérieur	3	5	
Tibial postérieur	3	5	
Fibulaires	3	5	
Triceps sural	3	5	En décharge
Quadriceps	3	5	
Ischio-jambiers	3	5	
Moyen fessier	4	5	Résistance face latérale partie inférieure de la cuisse
Adducteurs	4	5	Résistance face médiale partie inférieure de la cuisse
Ilio-psoas	4	5	Résistance face antérieure partie inférieure de la cuisse
Grand fessier	4	5	Résistance face postérieure partie inférieure de la cuisse

ANNEXE II

Installation du patient	Confortable, en rectitude et proche du MK	Confortable, en rectitude et proche du MK
Position du MK	Dans la diagonale, en équilibre sur ses appuis	Dans la diagonale, en équilibre sur ses appuis
Positions de départ ou d'arrivée	***Position A :*** Epaule : F - Abd - RE Coude : E - supination Poignet : E - IR Doigts : E Pouce : E – Abd	***Position C :*** Epaule : F – Add – RE Coude: E – supination Poignet: F – IC Doigts: F Pouce: F – Add
	Position B : Epaule : E – Add – RI Coude : E – pronation Poignet : F – IC Doigts : F Pouce : F – Add Main à l'aplomb de l'EIAS controlat.	***Position D :*** Epaule : E – Abd – RI Coude: E – pronation Poignet : E – IR Doigts: E Pouce: E - Abd
Prises utilisées	***De A. vers B. :*** Main controlat. : partie postéro-interne du bras Main homolat. : pli palmaire inf. avec appui principal sur la tête de M2	***De C. vers D. :*** Main controlat. : partie postéro-externe du bras Main homolat. : f. dorsale de M1 et 4ème espace intermétacarpien
	De B. vers A. : Main controlat. : f. postéro-médiale de M1 et f. dorsale du 4ème espace intermétacarpien Main homolat. : bord post. Du V deltoïdien	***De D. vers C. :*** Main controlat. : bord radial de l'index sur le pli palmaire inf. avec appui principal sur M5 Main homolat. : bord ant. Du V deltoïdien
Mise en tension	Maximale dans les 3 plans de l'espace	Maximale dans les 3 plans de l'espace
Stimulations	Non douloureuses avec léger « stretch »	Non douloureuses avec léger « stretch »
Applications	Contrôle du dessin cinétique avec résistance maximale du patient	Contrôle du dessin cinétique avec résistance maximale du patient

Diagonales de Kabat pour le membre supérieur.

Installation du patient	Confortable, en rectitude et proche du MK	Confortable, en rectitude et proche du MK
Position du MK	Dans la diagonale, en équilibre sur ses appuis	Dans la diagonale, en équilibre sur ses appuis
Positions de départ ou d'arrivée	***Position A' :*** Hanche : F – Abd – RI Genou : E Cheville : F Pied : éversion	***Position C' :*** Hanche : F – Add – RE Genou : E Cheville : F Pied : inversion
	Position B' : Hanche : E – Add – RE Genou : E Cheville : E Pied : inversion	***Position D' :*** Hanche : E – Abd – RI Genou : E Cheville : E Pied : éversion
Prises utilisées	***De A'. vers B'. :*** Main controlat. : f. postéro-interne de cuisse Main homolat. : f. plantaire de M5	***De C'. vers D'. :*** Main controlat. : f. postéro-externe de cuisse Main homolat. : f. plantaire de M1
	De B'. vers A'. : Main controlat. : f. antéro-lat. de cuisse Main homolat. : f. dorsale de M5	***De D'. vers C'. :*** Main controlat. : f. antéro-interne de cuisse Main homolat. : f. antéro-interne de M1
Mise en tension	Maximale dans les 3 plans de l'espace	Maximale dans les 3 plans de l'espace
Stimulations	Non douloureuses avec léger « stretch »	Non douloureuses avec léger « stretch »
Applications	Contrôle du dessin cinétique avec résistance maximale du patient	Contrôle du dessin cinétique avec résistance maximale du patient

Diagonales de Kabat pour le membre inférieur.

ANNEXE III

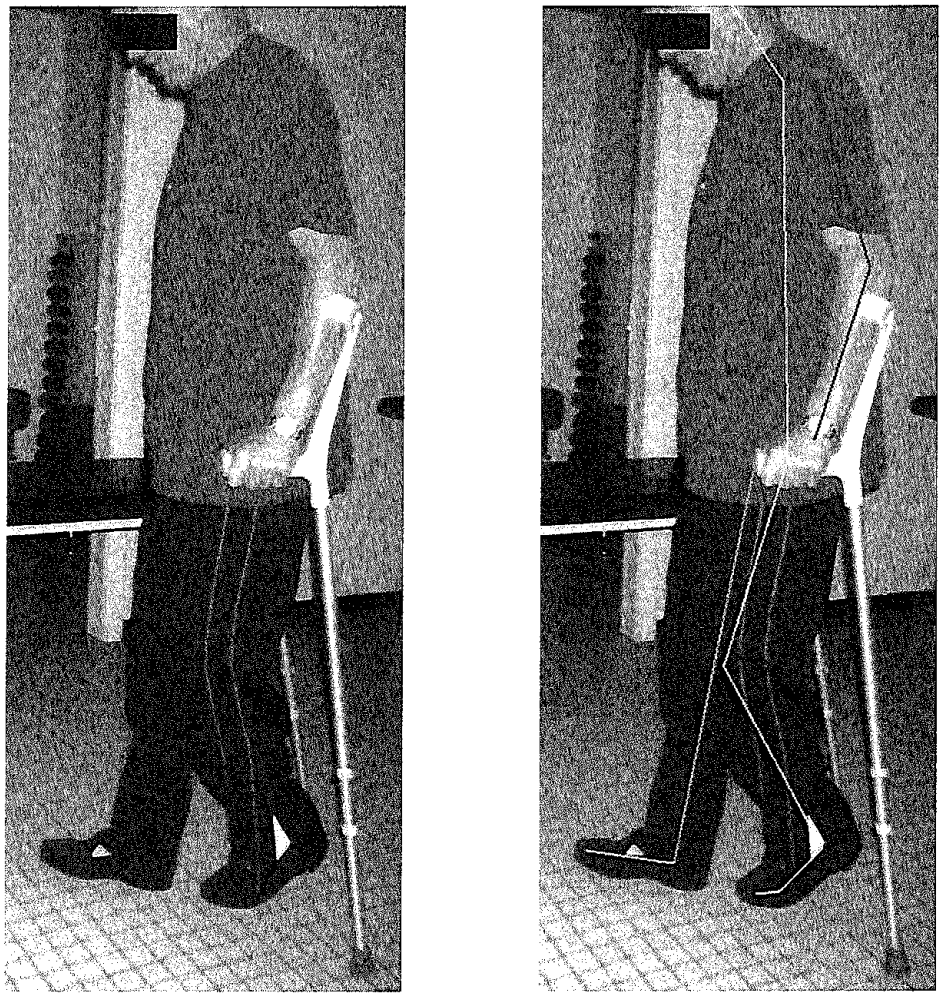

Apprentissage de la déambulation à 2 cannes anglaises, sur terrain plat
et schéma corporel de déambulation.

ANNEXE IV

Tableau I : Centimétrie

	Gauche	Droite	Différence G-D	Conclusion
A 20cm au-dessus de la rotule	44 cm	47 cm	-3 cm	Amyotrophie quadriceps
A 5cm au-dessus de la rotule	39 cm	37,5 cm	1,5 cm	Œdème veineux
Au niveau de la rotule	38 cm	34,5 cm	3,5 cm	Œdème veineux
A 12cm au-dessous de la rotule	33 cm	34 cm	-1 cm	Amyotrophie triceps sural

Tableau II : Goniométrie

Articulation	Mouvement	Application	Mode	Gauche	Droite
Genou	*Flexion/Extension*	Hanche fléchie	Actif	75/5/0	130/0/0
			Passif	80/0/0	135/0/5
		Hanche tendue	Actif	60/0/0	130/0/0
			Passif	70/0/5	135/0/5
Cheville	*Flexion/Extension*	Genou fléchi ou tendu	Actif	0/0/30	0/0/35
			Passif	5/0/35	5/0/40

Tableau III : Evaluation manuelle de la force musculaire

Muscles	Gauche	Droite	Commentaires
Fléchisseur commun des orteils	3	5	
Extenseur commun des orteils	3	5	
Tibial antérieur	3	5	
Tibial postérieur	3	5	
Fibulaires	3	5	
Triceps sural	3	5	En décharge
Quadriceps	3	5	
Ischio-jambiers	3	5	
Moyen fessier	4	5	Résistance face latérale partie inférieure de la cuisse
Adducteurs	4	5	Résistance face médiale partie inférieure de la cuisse
Ilio-psoas	4	5	Résistance face antérieure partie inférieure de la cuisse
Grand fessier	4	5	Résistance face postérieure partie inférieure de la cuisse

ANNEXE V

Tableau I : Centimétrie

	Gauche	Droite	Différence G-D	Conclusion
A 20cm au-dessus de la rotule	44 cm	47 cm	-3 cm	Amyotrophie quadriceps
A 5cm au-dessus de la rotule	36 cm	38 cm	-2 cm	Amyotrophie quadriceps
Au niveau de la rotule	37 cm	36 cm	1 cm	
A 12cm au-dessous de la rotule	33 cm	34 cm	-1 cm	Amyotrophie triceps sural

Tableau II : Goniométrie

Articulations	Mouvement	Applications	Mode	Gauche	Droite
Genou	*Flexion/Extension*	Hanche fléchie	Actif	85/5/0	130/0/0
			Passif	92/0/0	135/0/5
		Hanche tendue	Actif	65/0/0	130/0/0
			Passif	75/0/5	135/0/5
Cheville	*Flexion/Extension*	Genou fléchi	Actif	5/0/35	5/0/35
			Passif	10/0/45	10/0/45
		Genou tendu	Actif	0/0/35	0/0/35
			Passif	5/0/45	5/0/45

Tableau III : Evaluation manuelle de la force musculaire

Muscles	Gauche	Droite	Commentaires
Fléchisseur commun des orteils	4	5	
Extenseur commun des orteils	4	5	
Tibial antérieur	4	5	
Tibial postérieur	4	5	
Fibulaires	4	5	
Triceps sural	4	5	En décharge
Quadriceps	4	5	
Ischio-jambiers	4	5	
Moyen fessier	4	5	Résistance face latérale partie inférieure de la cuisse
Adducteurs	4	5	Résistance face médiale partie inférieure de la cuisse
Ilio-psoas	4	5	Résistance face antérieure partie inférieure de la cuisse
Grand fessier	4	5	Résistance face postérieure partie inférieure de la cuisse

Tableau IV: Test de Van Vooren

Test de Van Vooren	Gauche	Droite
Charge appliquée	16 kg	20 kg