MINISTÈRE DE LA SANTÉ
RÉGION LORRAINE
INSTITUT DE FORMATION EN MASSO-KINESITHERAPIQUE
DE NANCY

APPROCHE DES CHAÎNES MUSCULAIRES dans LA SCOLIOSE LOMBAIRE

Rapport de travail écrit personnel
Présenté par Emmanuel LHERMITE
Etudiant en 3 éme année de Kinésithérapeute
En vue de l'obtention du diplôme d'état
De masseur-kinésithérapique
2001-2002

SOMMAIRE

Page

RÉSUMÉ

1. INTRODUCTION.....1

2. L'ORGANISATION PHYSIOLOGIQUE DU CORPS.....1

2. 1. LA COLONNE VERTÉBRALE..... 1
2. 2. LA CHAÎNE STATIQUE POSTÉRIEURE ET LE DÉSÉQUILIBRE ANTÉRIEUR.....2
2. 3. LE CAISSON HYDROPNEUMATIQUE.....2
2. 4. LA RÉÉQUILIBRATION.....3
2. 5. LES CHAÎNES MUSCULAIRES..... 3
2. 5. 1. Définition.....3
2. 5. 2. Le système myotensif droit et croisé.....4
2. 5. 3. La progammation des chaînes musculaires..... 4
2. 5. 4. Les haubans musculaires.....5

3. LE RACHIS SCOLIOTIQUE.....5

3. 1. DÉFINITION..... 5
3. 2. LE PROCÉSSUS SCOLIOTIQUE..... 6
3. 2. 1. La rotation automatique..... 6
3. 2. 2. Arthroception inter-apophysaire.....6
3. 3. LA SYNERGIE NÉGATIVE.....7
3. 3. 1. La croissance osseuse.....7
3. 3. 2. Mécanisme.....7
3. 4. PARTICIPATION DES CHAÎNES MUSCULAIRES.....8

4. BILAN..... 8

4. 1. ANAMNÈSE..... 8
4. 2. BILAN FONCTIONNEL..... 9
4. 3. ÉXAMEN CLINIQUE RACHIDIEN..... 10
4. 3. 1. Inspection-Palpation.....10
4. 3. 2. Bilan statique subjectif..... 10
4. 3. 3. Bilan statique objectif.....11
4. 3. 4. Bilan dynamique.....11
4. 4. BILAN MUSCULAIRE.....12
4. 4. 1. Evaluation de la force musculaire..... 12
4. 4. 2. Evaluation de l' extensibilité.....12
4. 4. 3. Conclusion..... 16
4. 5. BILAN RADIOLOGIQUE.....17
4. 6. DIAGNOSTIC.....17
4. 7. OBJECTIFS.....18

5. TRAITEMENT DE LA SCOLIOSE LOMBAIRE..... 18

5. 1. TRAITEMENT ORTHOPÉDIQUE..... 18
5. 2. TRAITEMENT MYOTENSIF.....18
5. 2. 1. Posologie.....19
5. 2. 2. Moyens thérapeutiques.....19
5. 2. 3. Protocole.....19
5. 2. 4. Séance kinésithérapeute.....20

6. BILAN DE SORTIE.....22
6. 1. BILAN STATIQUE OBJECTIF.....22
6. 2. BILAN DYNAMIQUE.....22
6. 3. BILAN MUSCULAIRE.....23
6. 4. BILAN RADIOLOGIQUE.....23
6. 5. CONCLUSION DU TRAITEMENT.....23

7. CONCLUSION.....24

8. DISCUSSION.....24

BIBLIOGRAPHIE

ANNEXES

RÉSUMÉ

La scoliose est un déséquilibre global de l'édifice rachidien. La déformation tridimensionnelle touche tous les systèmes participant à la cohésion du rachis. À travers la prise en charge de JONATHAN, nous rappelons la statique du rachis et les différents moyens qui convergent pour aboutir au processus scoliotique. Parmi eux, une attention toute particulière pour le système musculaire.

Notre objectif au cours de ce travail est :

- de mettre en évidence la perturbation des chaînes en terme de longueur et de tonicité,
- et de corréler cette perturbation avec les déformations acquises de la charpente osseuse, c'est à dire la scoliose observée cliniquement.

Mots clés : biomécanique du tronc, le processus scoliotique, les chaînes musculaires, traitement myotensif.

1. INTRODUCTION

L'homme est un bipède qui évolue dans un environnement avec lequel il est en interaction permanente. Il a choisi une statique érigée qui doit répondre à deux principes qui s'opposent : - la stabilité

- et la mobilité.

Seule la solution d'un compromis permanent entre ces deux notions, peut lui permettre de trouver son harmonie. Cette dualité marque l'homme dans son architecture. Il est construit comme un assemblage de matériaux différents dont les propriétés biomécaniques répondent tantôt à la notion de stabilité (os, tissu conjonctif), tantôt à celle de mobilité (articulation, tissu musculaire).

Cependant, pour un fonctionnement biomécanique fluide, il existe plusieurs systèmes qui vont résoudre l'équation entre la statique et la dynamique :

- le déséquilibre antérieur du corps,
- et le caisson hydropneumatique.

2. ORGANISATION PHYSIOLOGIQUE DU CORPS

2. 1. LA COLONNE VERTÉBRALE

La colonne vertébrale est un empilement de pièces articulées placées en position érigée. Elle est composée par l'assemblage de différents éléments, dont le squelette osseux. Structure rigide et légère, elle est une pièce centrale autour de laquelle s'organise d'autres systèmes complémentaires : le système articulaire et le système musculo-ligamentaire.

L'ensemble forme une chaîne d'articulations aux lignes sinusoïdales. L'alternance de lordoses et de cyphoses augmente la résistance du rachis face aux forces gravitationnelles : la résistance est proportionnelle au carrée des courbures plus un. La statique est alors économique et robuste.

2. 2. LA CHAÎNE STATIQUE POSTÉRIEURE ET LE DÉSÉQUILIBRE ANTÉRIEUR

L'équilibre parfait, c'est à dire l'immobilité, ne peut pas coexister avec la fonction de mouvement. L'homme a donc choisi de se placer en déséquilibre antérieur (Annexe I, fig 1). Il est plus facile de contrôler une instabilité que de traiter une multitude d'information afin de réguler une position fixe. De plus, ce déséquilibre antérieur potentialise la fonction de mouvement en rendant la mobilité par l'action physique de l'inertie.

C'est pour répondre aux impératifs de la stabilité que la chaîne statique postérieure (CSP) prend toute sa valeur (Annexe I, fig 2). À partir d'un squelette articulé, la CSP, structure conjonctive, représente des lignes de renforcement répondant à ce déséquilibre antérieur constant.

2. 3. LE CAISSON HYDROPNEUMATIQUE

Pneumatique au niveau thoracique et hydraulique au niveau abdominale, ces deux caissons sont reliés par le muscle diaphragme. Le caisson abdominal est une structure musculo-aponévrotique capable de s'adapter aux contraintes sus et sous jacentes. Il modifie et ajuste ses pressions internes grâce à ces parois élastiques et contractiles.

Le caisson hydraupneumatique est donc une aide quasi instantanée au déséquilibre antérieur et permet de concilier le mouvement à la statique par sa grande flexibilité des pressions. C'est un système de grande souplesse et très économique.

"L'homme est construit comme un mannequin gonflé" ou "la résultante confortable des pressions internes a pour finalité l'équilibre plus ou moins économique de l'homme debout." BUSQUET (Annexe I, fig 3).

2. 4. LA RÉÉQUILIBRATION

La propriété essentielle du muscle est orientée vers le mouvement, c'est à dire la contraction. Si ce pouvoir contractile perdure dans le temps, l'effet shunt vasculaire limite l'apport énergétique. Le tissu musculaire se fibrose et se transforme histologiquement pour évoluer vers une structure fibreuse (18). Ainsi, dans cette conception de l'homme debout, le muscle n'intervient que qualitativement pour la rééquilibration de la statique.

Des études électromyographiques et posturologiques ont été réalisées sur les muscles proprioceptifs du rachis. Nous observons un travail par bouffées, mis en évidence par des oscillations antéro-postérieures et giratoires. La rééquilibration est une fonction active dévolue aux muscles proprioceptifs : le transversaire épineux (10), le psoas (24) et les piliers diaphragmatiques au niveau lombaire.

Ils ont une relation privilégiée avec l'os. Ils réalisent une poutre composite, véritable synergie os-muscle (21). Leur rôle est d'accroître la résistance de l'ensemble, propriété permise par une parfaite coordination musculaire et une excellente information locale.

Pour DOLTO, le système composite est un "manchon de garde" composé à la fois par les muscles transversaires épineux postérolatéralisés et les psoas antériolarisés (Annexe I, fig 4).

2. 5. LES CHAÎNES MUSCULAIRES

2. 5. 1. Définition

Les chaînes musculaires représentent des circuits en continuité de direction et de plan à travers lesquels se propagent les forces organisatrices du corps (23). Elles sont formées de plusieurs muscles travaillant en synergie et organisant les déplacements de segments dont la résultante en terme mécanique s'équilibre. La

La chaîne agoniste répond à la chaîne antagoniste en terme de longueur et de tonicité.

2. 5. 2. Le système myotensif droit et croisé

Quatre chaînes musculaires droite et gauche sont à distinguer (Annexe II) :

1. La chaîne droite postérieure (CDP) qui favorise le redressement.
2. La chaîne droite antérieure (CDA) qui permet l'enroulement du tronc.
3. Les chaînes croisées antérieures (CCA) et
4. Les chaînes croisées postérieures (CCP) qui induisent la torsion du tronc.

Leurs actions peuvent être combinées (exemple : la translation par les CC).

Leur organisation est basée sur un système myotensif droit et un système myotensif croisé. Le système droit assure la mobilité antéro-postérieure et contribue à un effet poutre composite à distance de la colonne. Cette particularité n'existe qu'au niveau du rachis. Le système croisée, plus dynamique, contribue plus volontiers au mouvement. C'est le seul à relier les membres.

Pour consolider sa statique, l'homme sollicite le système croisé qui agira en complément de l'effet poutre composite du système droit par l'intermédiaire de "bretelles" (Annexe III, fig 1). De véritable zone d'échange se crée entre les deux systèmes (13, 14). L'aponévrose du carrée des lombes et la ligne blanche en sont les exemples au niveau lombaire (Annexe III, fig 2).

2. 5. 3. La programmation des chaînes musculaires

Le mode de fonctionnement des chaînes résulte de leur programmation. Elle est définie en terme de longueur et de tonicité. Au delà de la programmation "normale", deux modes sont à distinguer :

- mode surprogrammée : travail en concentrique sur la course interne.
- mode sousprogrammée : travail en excentrique sur la course externe.

Le contrôle mutuel et réciproque des chaînes se fait pour la stabilité et pour le mouvement. Cette relation de réciprocité entre les chaînes agoniste et antagoniste en terme de longueur et de tonus permet l'équilibre du rachis et donc des masses. Concrètement, la CDA répond à la CDP, la CCA gauche à la CCP gauche et la CCA droite à la CCP droite.

2. 5. 4. Les haubans musculaires

Ces chaînes sont constituées de muscles longs formant de grands haubans le long de la colonne (17, 25). Dans un système de chaîne articulée comme le rachis, ces chaînes deviennent des axes autour duquel le rachis bouge et se déforme : exemple de l'extension et de l'inclinaison latérale où les spinaux décrivent une corde alors que le rachis se courbe (Annexe III, fig 3).

3. LE RACHIS SCOLIOTIQUE

3. 1. DÉFINITION

La scoliose est une déformation tridimensionnelle, hélicoïdale de la colonne vertébrale répondant à son propre état d'équilibre : Forces de maintient = Forces de déformation (1, 23), conséquence de la persistance du déplacement des masses. Elle réalise un déséquilibre global de l'édifice rachidien, des trépieds articulaires et du système musculo-aponévrotique.

La genèse de la scoliose idiopathique résulte de la conjonction dans le temps, de l'addition de différents mécanismes physiologiques qui deviennent alors, facteurs de déséquilibre au sein d'une synergie négative et auto-aggravante. C'est le génie scoliotique.

Le problème, c'est que nous ne savons pas dire quelles facteurs surajoutés est le facteur déclenchant qui fait basculer le rachis vers la scoliose.

3. 2. LE PROCESSUS SCOLIOTIQUE

3. 2. 1. La rotation automatique (15)

Le premier temps est le phénomène de rotation automatique de la vertèbre. Le disque intervertébral est une chambre hydraulique qui agit comme un amortisseur et un répartiteur de pression. Lors de l'inflexion latérale de la colonne, la compression du disque intervertébral (migration du nucléus vers la convexité) et la mise en tension des ligaments coté convexe contribuent à la rotation automatique des corps vertébraux vers la convexité (Annexe III, fig 4). Si ce mécanisme physiologique perdure dans le temps et au cours de la croissance osseuse, la scoliose se constitue.

Il est à noter que la rééquilibration des masses dans le plan horizontal, c'est à dire les gibbosités, est énergétiquement plus économique que celle dans le plan frontal ou sagittal. Elle ne perturbe pas l'équilibre, elle est donc souvent favorisée.

3. 2. 2. Arthroception inter-apophysaire (12)

De plus, l'articulation devient proprioceptivement instable si cette rotation perdure. En effet, les réponses des muscles du plan postérieur profond sont accentuées, inhibées, unilatéralisées selon les conditions dans lesquelles les facettes apophysaires des articulations vertébrales sont congruées : la divergence apophysaire inhibe les extenseurs du rachis tandis qu'un certain degré d' habitation apophysaire favorise voire accentue la contraction de ces muscles.

De trépieds articulaires, le fonctionnement de l'articulation inter-vertébrale devient monopode. Instable, la rotation automatique devient pathologique.

3. 3. LA SYNERGIE NÉGATIVE

3. 3. 1. La croissance osseuse

Mme DUVAL de BEAUPÈRE a étudié les relations de l'aggravation des courbures scoliotiques avec la croissance et la maturation osseuse (Annexe IV, fig1). Deux périodes (P1 et P2) sont essentielles, dont P2 qui correspond à une période d'aggravation rapide. Elle débute à l'âge de 12-13 ans et se termine à l'âge de 19 ans chez le garçon.

La croissance osseuse est le médiateur des différentes propriétés mécaniques qui concours à la maturité de l'ensemble. La loi de DELPECH et le mécanisme de rétraction-adaptation de DUCROQUET sont des principes physiologiques qui évoluent avec la croissance.

3. 3. 2. Mécanisme

Lorsqu'un cartilage métaphysaire subit des pressions inégales, la croissance de l'os est ralentie ou stoppée du coté de l'hyper-pression, alors qu'elle est anormalement augmentée dans la zone d'hypopression. Ainsi, en cas d'appui asymétrique, cette loi contribue à l'accentuation de l'instabilité de l'ensemble.

À ce déséquilibre, le tissu mou répond par le mécanisme de rétraction-adaptation. Maintenus dans une position de non tension, le tissu a tendance à se raccourcir du fait de sa plasticité : mécanisme de DUCROQUET (23). L'Altération Structurelle Asymétrique du Socle Ilio-Lombaire (ASASIL) en est une conséquence au niveau conjonctif. Au niveau musculaire, elle se traduit par une hyper ou une hypo-programmation en terme de tonicité et d'allongement.

D'après DOLTO : "La scoliose est l'approbre de l'orthopédie, elle se nourrit elle-même en cercle vicieux comme si l'aggravation acquise était le facteur principal à l'aggravation à venir".

3. 4. PARTICIPATION DES CHAÎNES MUSCULAIRES

La scoliose est définie comme le déplacement permanent des masses, déplacement réalisé par les chaînes musculaires. Les chaînes droites deviennent alors des axes de rotation autour desquels le rachis se déforme.

La déformation antéro-postérieure du rachis nécessite la surutilisation des chaînes droites. La scoliose, déformation tridimensionnelle, fait participer les chaînes droites et croisées (fig 1). La scoliose étant globale, elle implique tous les systèmes.

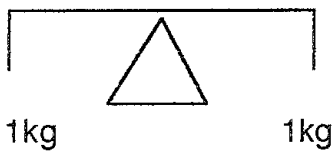

Équilibre normal
Tonus normal
Pas de déformation

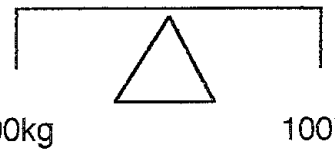

Équilibre normal
Tonus augmenté
Augmentation de la déformation antéro-postérieure
Surprogrammation des chaînes droites
Hypercyphose Hyperlordose

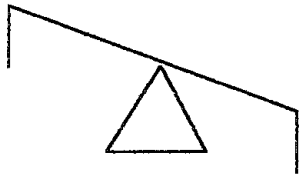

Déséquilibre musculaire
Rétraction de la chaîne agoniste : surprogrammation
Allongement de la chaîne antagoniste : sousprogrammation
Stabilisation du déplacement des masses

Figure 1

Observons l'organisation des chaînes musculaires chez JONATHAN.

4. BILANS (22)

4. 1. ANAMNÈSE

Notre élève s'appelle Jonathan, né en 1986. Il présente une malformation néo-natale, l'arthrogripose associée à une scoliose lombaire. Il pèse 49 Kg 200, mesure 1,64m et possède une capacité vitale de 3,7 L.

Arthrogripose(2) : C'est une affection congénitale neuro-musculaire se traduisant par des raideurs articulaires, des insuffisances musculaires et des anomalies cutanées (absence de pli de flexion). Elle est d'étiologie mystérieuse mais les déformations orthopédiques qu'elle entraîne semble liées à une immobilisation foetale in utéro. La lésion initiale est maximale à la naissance et non évolutive.

Pathologie étudiée : la scoliose

- étiologie : scoliose idiopathique.
- âge d'apparition : scoliose infantile (classification de PONSETTI)(22).
- maturité osseuse : Risser 2+.
- localisation et angulation : - scoliose lombaire gauche T10-L3 : 39°
  - scoliose thoracique droite T4-T10 : 26°
- port d' un corset : type Boston.
- évolution : période d'aggravation rapide (Annexe IV, fig 1).
- complication :- retentissement esthétique et psychologique
  - respiratoire (3,7L): syndrome respiratoir restrictif par diminution de la mobilité diaphragmatique et costale inférieure.

4. 2. BILAN FONCTIONNEL

- Les mobilisations actives du tronc par enroulement ou balancement entraînent les membres supérieurs ou inférieurs.
- Il tient l'équilibre assis sans problème.
- Il est autonome au fauteuil roulant
- Il marche, sous surveillance, une distance de 200 mètre.
- L'écriture est possible avec le membre inférieur droit.
- Pas d'autonomie dans les activités quotidiennes (repas, toilette, habillage).

4. 3. EXAMEN CLINIQUE RACHIDIEN

Le bilan est réalisé suivant des critères reproductibles. Pour des raisons de stabilité, le bilan est réalisé sujet assis, mesure établie en position spontanée et en position corrigée d' autograndissement mesurée à 1,46m.

4. 3. 1. Inspection-Palpation

- aspect filiforme des membres, pas de relief musculaire.
- absence de plis de flexion au niveau des articulations du coude et du genou.
- la région ilio-lombaire et lombo-dorsal ainsi que la ligne blanche présentent une tension aponévrotique majeure (zones d'échange de forces).

.

4. 3. 2. Bilan statique subjectif

Plan frontal

- courbure lombaire gauche et thoracique droite.
- méplat antérieur gauche du thorax.
- inclinaison du bassin en haut à droite.
- déviation du pli interfessier en haut à gauche.
- asymétrie des fossettes de Mickaélis (+1,5 cm à droite).
- asymétrie des masses musculaires paravertébraux : spinaux droit prépondérant.

L'asymétrie du bassin répond au recrutement de la CDA et de la CDP.

- effacement du pli de taille du coté de la convexité lombaire.
- déséquilibre de l'axe rachidien sur la gauche (60 mm).

Ce déséquilibre passe à 20 mm avec une cale de 1 cm sous la fesse gauche.

- surélévation de l' épaule et de l' omoplate droite (+4 cm).
- inclinaison latérale gauche de l'axe occipital : 10°.

L'équilibre du rachis dans le plan frontal sollicite les chaînes croisées.

Plan sagittal

- accentuation des courbures : -lordose lombaire.
  -cyphose thoraco-lombaire.

L'hyper-programmation des CDA et CDP influence la déformation sagittale.

- projection tête en avant.

Plan horizontal

- en flexion antérieure : -gibbosité lombaire gauche.
  -gibbosité thoracique droite.

La gibbosité thoracique droite s'organise par la cohésion de la CCA gauche et la CDP droite. En revanche, la gibbosité lombaire est constituée à partir de l'hyper-tonicité de certains muscles appartenant à la CCP droite et à la CCP gauche (les nouvelles chaînes sont composées d'éléments non plus homogène).

4. 3. 3. Bilan statique objectif (Annexe V)

La cyphose thoracique est proéminente (105mm) associée à une réductibilité importante (40mm). La lordose lombaire est mesurée à 75mm.

La gibbosité lombaire gauche est de 20mm.

4. 3. 4. Bilan dynamique (Annexe VI)

Nous rappelons que l'examen est réalisé sujet assis, donc aucune participation musculaire des membres inférieurs.

Nous notons une mobilité réduite en flexion antérieure au niveau lombaire (+1,5cm) qui s'équilibre au niveau thoracique par une cyphose exagérée.

L'extension rachidienne se passe dans la charnière lombo-sacrale, zone de mobilité réduite géographiquement du à l'hypercyphose qui reste très mobile cependant.

La rotation anti-horaire (gauche) est deux fois plus importante que son homologue à droite.

4. 4. BILAN MUSCULAIRE

4. 4. 1. Évaluation de la force musculaire

Les muscles de la ceinture pelvienne, du tronc et du caisson abdominal sont testés contre résistance à 5. JONATHAN est capable de se mouvoir dans les trois plans de l'espace et de revenir à sa position d'équilibre. Sa capacité fonctionnelle dépend de la dynamique de son tronc.

4. 4. 2. Évaluation de l' extensibilité

À la différence d'un muscle mono-articulaire, les hypoextensibilités des chaînes musculaires du rachis sont difficiles à mettre en évidence, due à l'existence de beaucoup trop de compensations. La palpation et la mise en tension nous a permis de mettre en évidence le type de programmation de ces chaînes.

***La chaîne droite postérieure (CDP) et antérieure (CDA)** fig 2) :

- **La CDP** :

La CDP crée la lordose lombaire par ces haubans musculaires courts et la gibbosité thoracique droite avec l'aide de la CCA gauche.

- **La CDA** :

De part une faiblesse musculaire majeure des membres supérieures, la CDA est très sollicitée, donc surprogrammée.

De part sa situation anatomique très médiale, elle crée un axe fixe autour duquel

les déformations du rachis vont s'organiser. Elle empêche l'apparition de la contre gibbosité thoracique antérieure gauche car son insertion anatomique remonte jusqu'à la cinquième côte (fig 3). Elle a un effet de contention des côtes.

-La CDA et la CDP :

Ce sont deux chaînes hypertoniques. Le résultat de leur surprogrammation combinée est le "tassement" vertébral, qui s'exprime cliniquement par une exagération des courbures sagittales du rachis, c'est à dire par une hyperlordose lombaire et hypercyphose thoracique (fig 2).

Légende : MUSCLE SURPROGRAMMÉ
MUSCLE SOUSPROGRAMMÉ

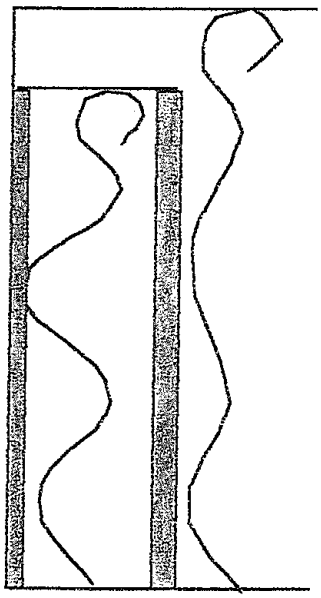

Figure 2

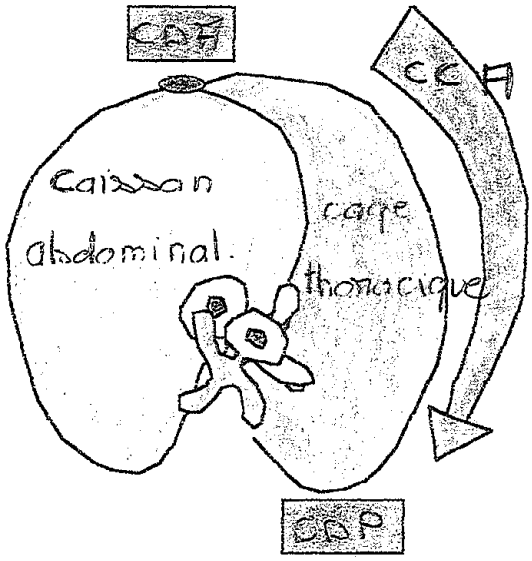

Figure 3

***La chaîne croisée postérieure (CCP) gauche** (fig 4) :

1 : Le faisceau ilio-lombaire du muscle carrée des lombes gauche est hypertonique et rétracté. Il participe à la translation latérale et à la rotation pathologique de la vertèbre lombaire.

2 : Le faisceau lombo-costal du muscle carrée des lombes droit est hypotonique et rétracté. Il fixe la concavité en tirant les dernières côtes vers le bas.

3 : Le muscle petit dentelé postéro-inférieur (PDPI) droit est hypotonique et rétracté. Son rôle est identique au précédent. Nous pouvons remarquer, que si ils étaient hypertoniques, il existerait une gibbosité sur les quatre dernières côtes. Or, les cotes inférieures sont tirées vers l'avant par la CCA gauche.

4 : Les muscles intercostaux droit sont hypotoniques et allongés. Ils sont dans la convexité thoracique où les espaces intercostaux s'écartent.

***La chaîne croisée antérieure (CCA) gauche** (fig 5) :

C'est une chaîne homogène, hypertonique et rétractée. Son hyperprogrammation est renforcée du fait que JONATHAN est droitier (pilotage du fauteuil) et utilise beaucoup cette chaîne pour positionner son bras.

Elle favorise la translation frontale de l'axe rachidien, ainsi que la rotation vertébrale lombaire dans le sens pathologique.

Elle sangle la cage thoracique en diminuant le diamètre transversal et les spinaux longs (CDP droite) augmentent le diamètre antéro-postérieur. En association, elles organisent la gibbosité thoracique droite.

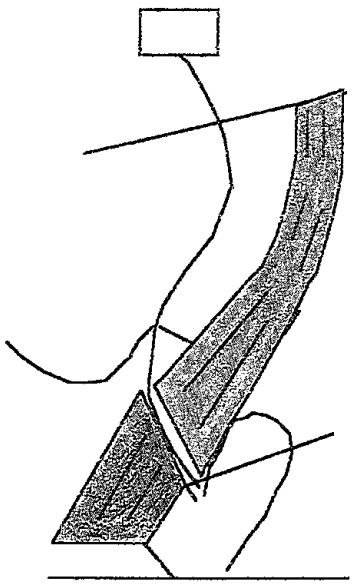

Figure 4

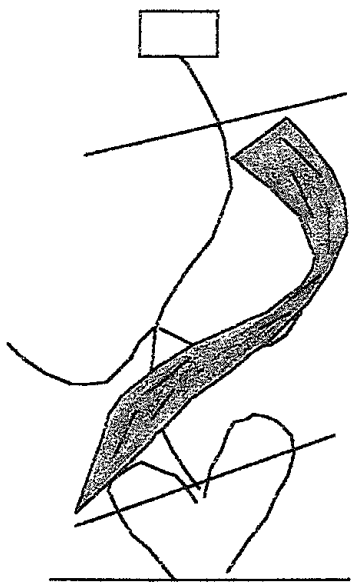

Figure 5

<u>*La chaîne croisée antérieure (CCA) droite</u> (fig 6) :

1 : Le muscle petit oblique droit est hypotonique et rétracté. Il fixe la concavité lombaire.

2 : Le muscle grand oblique gauche

3 : et le muscle grand dentelé gauche sont deux muscles hypertoniques et allongés. Ils participent à la concavité thoracique en rééquilibrant les déplacements de masses dans le plan frontal.

4 : Les muscles rhomboïde gauche sont hypotoniques et allongés.

À noter qu'au cours d'une déformation classique, la CCA droite contribue à la formation d'une contre gibbosité antérieure droite. Chez JONATHAN, la sur-programmation des grands droits de l'abdomen empêche la constitution de cette contre gibbosité (fig 3).

<u>*La chaîne croisée postérieure (CCP) droite</u> (fig 7) :

1 : Le faisceau ilio-lombaire du muscle carrée des lombes droit est hypotonique et allongée.

2 : Le faisceau lombo-costal du muscle carrée des lombes gauche

3 : et le PDPI gauche sont deux muscles hypertoniques et rétractés. Ils stabilisent la colonne lombaire en contrôlant la rotation vertébrale. En revanche, ils accentuent la translation frontale et forme la gibbosité dorso-lombaire gauche (traction des quatre dernières côtes à gauche).

4 : Le muscle grand dorsal gauche est hypertonique et rétracté. Il stabilise le plan rotatoire au niveau lombaire et participe à la concavité thoracique par abaissement et recul de l'épaule gauche. Il rééquilibre les déplacements de masses dans le plan frontal et rotatoire.

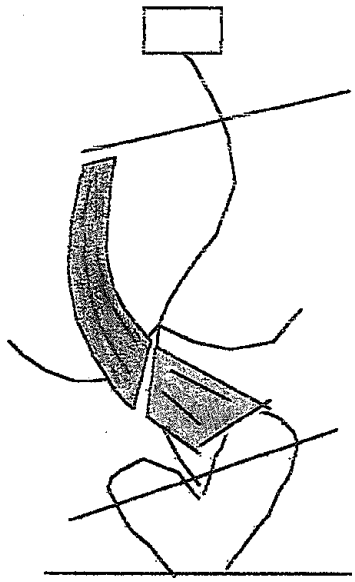

Figure 6

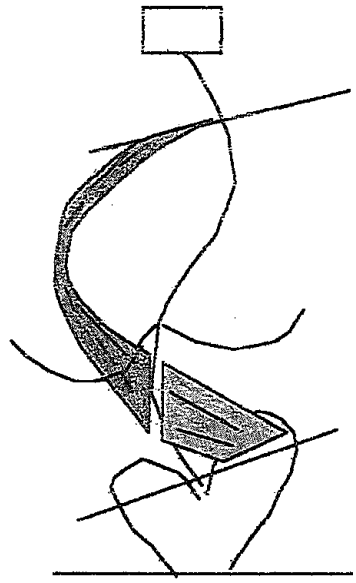

Figure 7

4. 4. 3. Conclusion

Chez JONATHAN, la sur-programmation de la CDA crée un véritable "tuteur" antérieure. Celui-ci sert de point d'encrage au chaîne croisée antérieure. Les CCP ne deviennent néfaste qu'à partir du moment où le système droit les recrute. Elles créent alors les gibbosités thoraciques et lombaires :

- la gibbosité thoracique droite par la CDP droite et la CCA gauche (fig 8).
- et la gibbosité lombaire gauche par la CCP droite et la CCP gauche (fig 9).

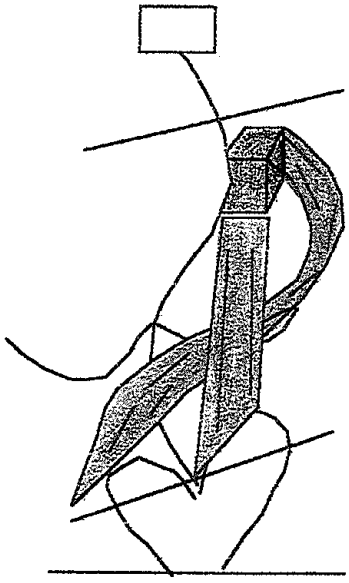

Figure 8

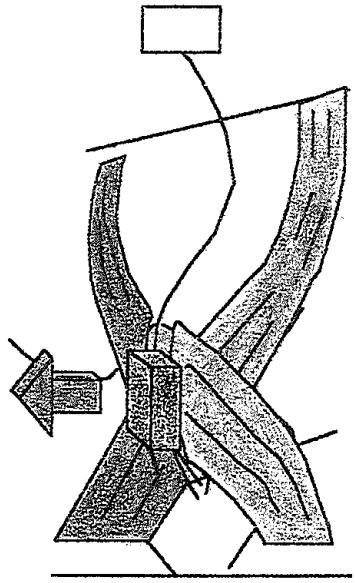

Figure 9

4. 5. BILAN RADIOLOGIQUE (Annexe VII)

La radiographie nous signale un début de déformation structurale des vertèbres L4-L5, ainsi qu'un début de cunéiformisation des vertèbres sus-jacents, variable selon leur localisation.

4. 6. DIAGNOSTIC (vis à vis de la scoliose)

DÉFICIENCE

-du squelette osseux par structuralisation de la cunéiformisation vertébrale.

-de la chaîne statique postérieure.

-de la non homogénéité des chaînes musculaires.

-de la mobilité du socle ilio-lombaire (A.S.A.S.I.L) et de la symétrie du socle lombo-pelvien.

-de la réponse des muscles profonds du plan postérieur.

INCAPACITÉ

-mauvais maintien postural.

-mobilité rachidienne réduite et mal utilisée.

-diminution de la capacité respiratoire.

HANDICAP

-fonctionnel importante.

-esthétique et social.

4. 7. OBJECTIFS

* Empêcher l'évolution de la courbure scoliotique :

1: en travaillant les structures conjonctives.

-Rallonger les structures courtes.

-Redonner de la mobilité aux structures conjonctives afin d'atteindre un retour à l'équilibre, sachant que Jonathan est en croissance rapide.

-Améliorer les paramètres visco-élastiques du ligament ilio-lombaire convexe responsable de l'ASASIL.

2 : en stimulant l'appareil neuro-musculaire.

-Déprogrammer les structures surprogrammées.

-Solutionner les désordres neuro-arthro-moteurs en diminuant les pressions du coté concave et en intensifiant le contact apophysaire convexe, favorisant l'ossification vertébrale et la stimulation des muscles profonds convexes.

* Prévenir les complications ultérieures.

5. TRAITEMENT DE LA SCOLIOSE LOMBAIRE

5. 1. TRAITEMENT ORTHOPÉDIQUE

Port d'un corset de Boston. Nous vérifions régulièrement :

- l'orthèse.

- le bilan des tolérances cutanée, algique, respiratoire, l'orientation et la position des appuis.

-l'observation de l'enfant dans son orthèse.

5. 2. TRAITEMENT MYOTENSIF

Le protocole d'étirement est évolutif au cours des séances.

5. 2. 1. Posologie

Notre élève vient en séance de miné une fois par jour, cinq jours sur sept, en fin d'après midi généralement (15H30min).

5. 2. 2. Moyens thérapeutiques

	Travail du tissu conjonctif	Travail de l'appareil neuro-musculaire
Étirement passif continu et par pallier	+++	+
Étirement activo-passif (contracter-relacher)	+	+++
Traits tirés	+++	+++
Thérapie normotensive (7, 20)	+	+++
Thérapie manuelle (8) selon MAITLAND	+	+++

5. 2. 3.Protocole

Pendant la séance, il est nécessaire de respecter des périodes de repos entre les différents étirements. Le tissu traité doit être en position courte, ceci afin de permettre la circulation des fluides (sang, lymphe, liquide intersticiel). Nous devons favoriser l'alternance étirement-repos afin d'optimiser l'effet de pompage liquidien.

1) La séance débutera toujours par un contracter-relacher répété trois fois, suivi d'un étirement passif continu puis par palier.

2) Elle est suivie de traits tirés au niveau des insertions aponévrotiques, le long des reliefs osseux : - bord supérieur de la crête iliaque,

- bord inférieur de la douzième côte,
- le long de la ligne des épineuses,
- le bord du carré des lombes
- et la partie supéro-externe de la gaine des grands droits.

3) Chaque technique est entrecoupée par une posture en course externe maximale du muscle durant une période d'une minute minimum.

4) Le traitement normotensif est réalisé par le toucher déclenchant et le toucher détenseur au niveau des régions paraspinales rétractées et nodulaires, levant les tensions superficielles.

5) La mobilisation passive selon le concept de Maitland est pratiquée en fin de traitement et en fin de séance, dans le sens de la correction et sans engendrer de douleur.

6) En fin de séance, un exercice d'autograndissement fractionné est réalisé afin de stimuler les spinaux profonds. L'alternance des contractions favorise la richesse de l'information proprioceptive.

7) Suivi de la remise du corset.

Le protocole évolue suivant la détente des tissus musculo-aponévrotiques.

5. 2. 4. Séance kinésithérapique (Annexe VIII)

Durée : 50min.

***Travail du plan antérieur (15 min)**

-Étirement par posture de tout le plan antérieur, sujet étant placé en décubitus dorsal réalisant une arche romaine (photo 1). Les chaînes essentielles à traitées sont la CDA gauche et la CCA droite-gauche.

-Étirement spécifique des coupoles et des piliers diaphragmatique coté convexe, sujet en décubitus. La paume de main céphalique du thérapeute se place sous la douzième côte. La main caudale contrôle l'extension de la hanche, mettant ainsi en tension les tissus antérieurs.

-Étirement spécifique des deux muscles psoas. Le sujet est placé en décubitus, bout de table, membre inférieur controlatéral fléchi, le membre inférieur homolatéral étant porté en extension et en rotation externe (photo 2).

***Travail du plan postérieur (15 min)**

-Le sujet est placé en procubitus bout de table. Les chaînes musculaires à traiter sont les deux CDP (photo 3), la CCP gauche/droite et le ligament ilio-lombaire et sacro-lombaire du coté de la convexité (gauche).

-Au cours de la séance, nous pratiquons des traits tirés le long du bord supérieur de la crête iliaque concave, essentiellement sur son versant interne et le long du bord inférieur de la douzième coté concave.

***Travail du plan latéral (15 min)**

-La concavité : le sujet est placé en latérocubitus avec un coussin du coté de la convexité, la table électrique étant positionnée en "V" inversée, variable selon la mise en tension des éléments musculo-aponévrotique du coté de la concavité. La chaîne étirée est la CDP droite (photo 5). Nous insistons plus particulièrement par des traits tirés le long du bord supérieur de la crête iliaque, encrage aponévrotique du muscle carré des lombes, du petit oblique, du grand oblique et de l'aponévrose thoraco-lombaire.

La convexité : le sujet est placé en latérocubitus, la table en "V" inversée. Notre travail est centré essentiellement sur l'altération structurale asymétrique du socle ilio-lombaire. Nous débutons par un massage transversal profond de Cyriax suivi du protocole d'étirement par bascule du bassin en bas et à gauche. Il s'agit d' ouvrir l'angle ilio-lombaire du côté de la convexité. Nous travaillons également les chaînes croisées par torsion du tronc.

***Travail global (5 min) :**

Nous terminons toujours nos séances par un exercice d'autograndissement dans un but de réharmonisation actif global. A la fin de la séance, JONATHAN remet son corset.

6. BILAN DE SORTIE

L'examen final rend compte de la qualité du traitement établi et de l'approche des chaînes musculaires dans le processus scoliotique.

6. 1. BILAN STATIQUE OBJECTIF (Annexe V)

Avec une marge d'erreur assez large, nous constatons en général une notable amélioration de la courbure scoliotique.

Sur le plan sagittal, les courbures sont devenues subharmonieuses en position corrigée : cyphose 70 mm, gain de 35 mm ; lordose 30 mm, gain de 30 mm. En position spontanée, il existe toujours une cyphose thoracique(120 mm) mais beaucoup moins proéminente (gain de 25 mm). La lordose lombaire a été aussi réduite et trouve un résultat dans la norme (40 mm, gain de 25 mm).

Au niveau du plan frontal, les flèches latérales lombaire et thoracique sont moins importantes mais restent présentes.

Les gibbosités thoracique et lombaire sont également légèrement amoindries de 0,5 cm.

6. 2. BILAN DYNAMIQUE (Annexe VI)

Nous observons également une amélioration de la mobilité lombaire (+1cm) ainsi que de la jonction thoraco-lombaire (+1cm) dans le sens de la flexion.

La rotation dans le sens horaire, c'est à dire dans le sens de la correction de la rotation vertébrale, a bénéficié d'une augmentation d'amplitude (+2cm).

La mobilité thoracique reste très souple dans le sens de l'extension. Nous notons cependant un meilleur maintien postural allant dans ce sens, c'est à dire celui du redressement dorsal.

6. 3. BILAN MUSCULAIRE

Nous remarquons toujours la prépondérance des CDA et des CDP autour duquel s'organisent "la synergie négative" de la CCP droite et de la CCA gauche.

Nous notons toujours la présence de cordes musculaires au niveau de l'angle lombo-costal côté convexe (gauche). L'angle ilio-lombaire gauche présente toujours des cordelettes à la palpation. Le tissu conjonctif reste très induré au niveau du relief osseux et des zones d'échange de forces..

6. 4. BILAN RADIOLOGIQUE (Annexe VII)

Le bilan radiologique nous apporte aucun gain significatif.

Il faut cependant évoquer la difficulté de prendre des clichés de manière reproductible et fiable, notamment les radios en suspension.

6. 5. CONCLUSION DU TRAITEMENT

Nous observons cliniquement une amélioration globale de la posture de Jonathan. Les courbures sont moins agressives et plus harmonieuses, sans pour autant noter un effacement de la courbure scoliotique. Le gain se situe essentiellement au niveau de la région lombaire et de la jonction thoraco-lombaire, zone d'encrage des chaînes croisées. Le traitement myotensif a ainsi contribué à allonger les structures conjonctives courtes et à stimuler l'appareil neuro-musculaire en déprogrammant et en libérant le mouvement. Le résultat est un meilleur tenu postural.

Toutefois, JONATHAN revient d'une période de grandes vacances avec des séances de miné moins soutenues qu'au centre de réadaptation. La reprise de séances quotidiennes a certainement contribué à retrouver une courbure proche de la fin de l'année dernière.

La remodelage du corset est à envisager avec l'accord du médecin. En effet, le

maintien des gains en séances de miné n'est possible que par la mise en place d'un corset adapté à l'élève.

Les conseils d' hygiène de vie restent valable pour toute la période de maturité osseuse.

7. CONCLUSION

Chez JONATHAN, la stabilisation chirurgicale de la scoliose amputerait considérablement la mobilité rachidienne. Le retentissement fonctionnel serait énorme. L'objectif du traitement kinésithérapique est donc d'inverser l'action de ces différents facteurs participant au génie scoliotique, afin qu'elle ne soit plus toxique.

Les moyens thérapeutiques sont multiples et il n'y a pas de supériorité d'une technique sur une autre. Elles sont toutes complémentaire, elles convergent vers le même objectif, c'est à dire de diminuer les contraintes sur l'os :

- Le corset réparti les appuis au niveau vertébral. La croissance osseuse n'est alors plus différentielle.
- L'étirement des chaînes hypertoniques redonnent la liberté de mouvement.
- La reprogrammation des chaînes hypotoniques rééquilibre les masses et les appuis, paramètre essentielle à une maturité osseuse "normale".
- La proprioception harmonise le système agoniste-antagoniste, redonne la cohésion articulaire et favorise l'alternance de l'appui.

La scoliose étant une perturbation globale, le traitement doit être globale dans une <u>synergie thérapeutique positive</u>.

8. DISCUSSION

Le processus scoliotique résulte de la conjonction de différents facteurs dans une synergie négative, auto-aggravante au cours de la croissance. Les chaînes

musculaires, de part leur longueur et leur tonicité, contribuent à la constitution de ce déséquilibre par le déplacement des masses. L'objectif du traitement de la scoliose est la rééquilibration du rachis. Le travail sur les chaînes va dans ce sens.

Cependant, chez JONATHAN par exemple, nous avons traiter le déséquilibre du rachis par rapport à la base sacrée. Nous ne nous sommes pas soucier du déséquilibre du plateau sacrée dans le plan frontal lors du traitement même si nous en avions fait l'observation. La question que nous pouvons nous poser est la suivante : notre traitement est-il cohérent ?

Nous cherchons à rééquilibrer un rachis sur une base qui elle ne l'est pas. Le sacrum faisant parti intégrante du train porteur, notre réflexion repose alors sur l'équilibre de celui-ci.

Chez JONATHAN, qui est assis 95% du temps, le train porteur se résume à la base ischiatique. Les ischions forment le point bas du bassin et le plateau sacré, le point haut. Sur la radio de face, assis sur un plan horizontal, la base sacrée est oblique en bas et à gauche, dans un plan frontal. Il existe donc une dissymétrie gauche droite sur la hauteur de la base sacrée.

Nous pouvons nous poser certaines questions :

- D'où viennent-elles ? Et quels sont les éléments impliqués ?
- Quelles sont les modalités du bilan de l'équilibre pelvienne ?
- Quelles réponses pouvons nous apporter ?

En tout cas, dans un souci de rigueur et de cohérence, nous devons nous poser ces questions quant à l'équilibre de la ceinture pelvienne et son interaction avec le rachis. Pour L.FAUVY (5), l'ASASIL serait responsable de la genèse de la scoliose idiopathique.

L'Homme est feignant, il cherche toujours à compenser au plus économique. Quant il a épuisé toutes les solutions, il s'effondre.

ANNEXE I

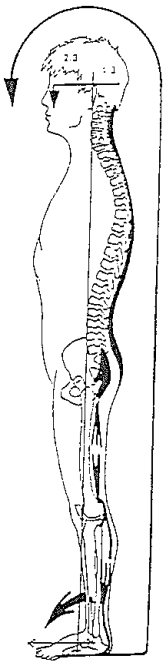

Figure 1 :
Déséquilibre antérieur

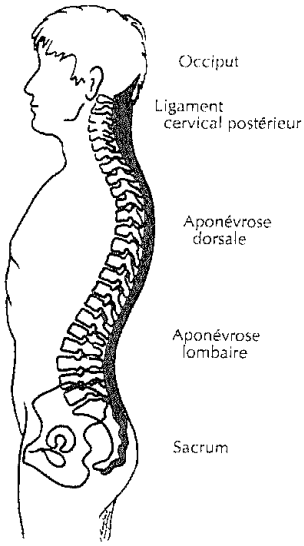

Figure 2 :
La chaîne statique postérieure

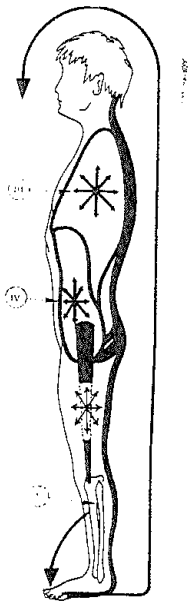

Figure 3 :
Facteur de la statique
I : Squelette osseux
II et III : Caisson hydropneumatique
IV : Chaîne statique postérieure

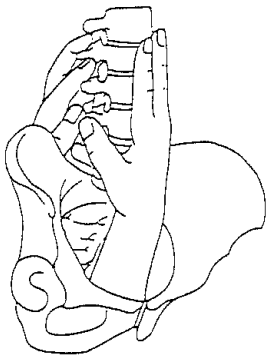

Figure 4 :
Systéme poutre composite
vu par DOLTO

ANNEXE II : LES CHAÎNES MUSCULAIRES

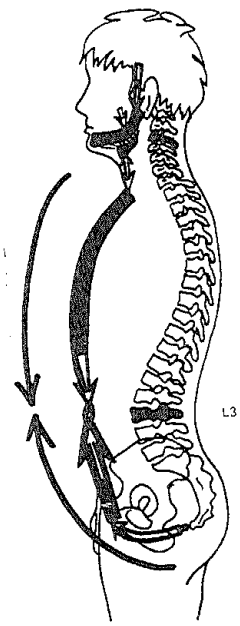

Chaîne droite antérieure

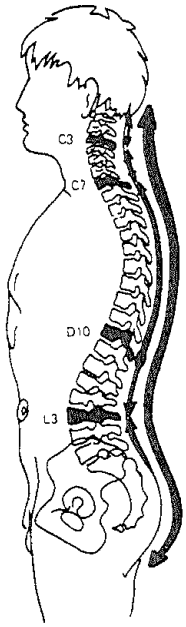

Chaîne droite postérieure

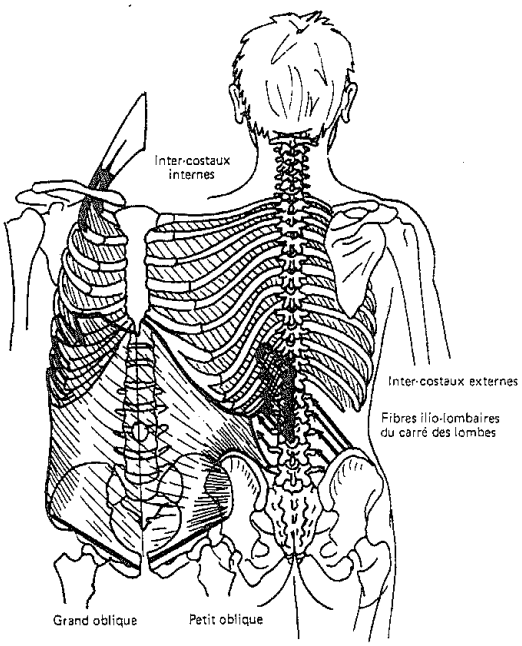

Chaîne croisée

ANNEXE II : LES CHAÎNES MUSCULAIRES

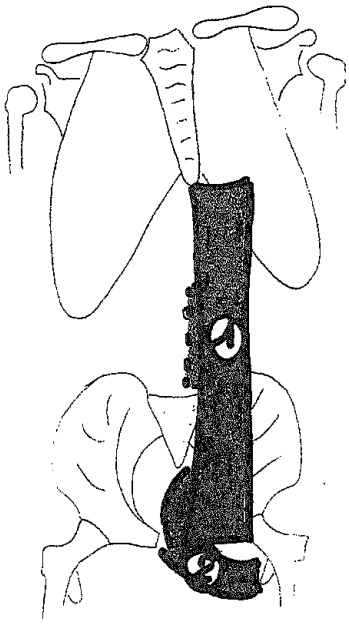

CDA : 1 Grand droit
2 Psoas

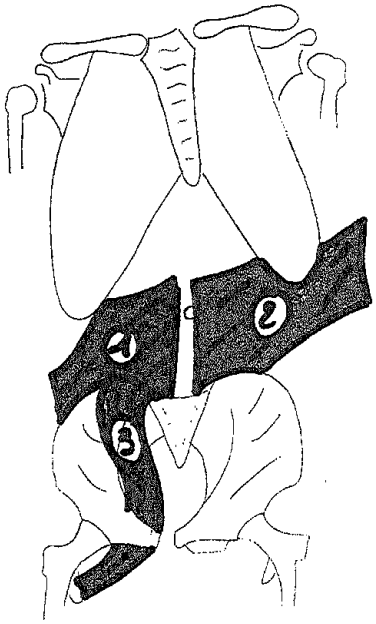

CCA : 1 Petit oblique
2 Grand oblique
3 Psoas

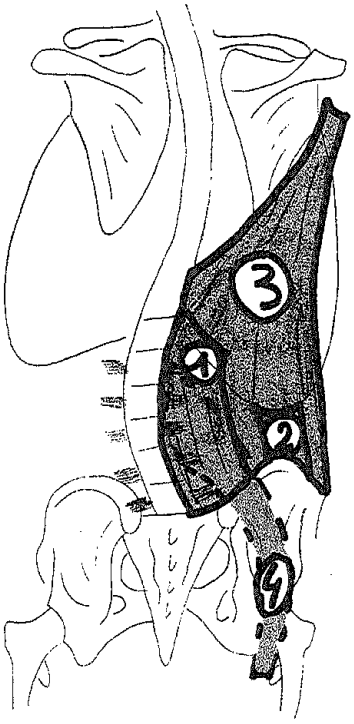

CDP : 1 Paravertébraux
2 Carré des lombes
3 Grand dorsal
4 Psoas

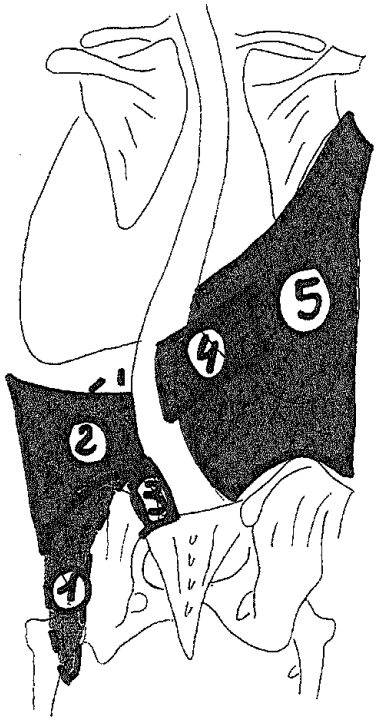

CCP : 1 Psoas
2 Grand oblique
3 Carré des lombes
4 Carré des lombes
Petit dentelé postéro-inf.
5 Grand dorsal

ANNEXE III

Figure 1 :
Les CC aidant les CD pour augmenter la stabilité

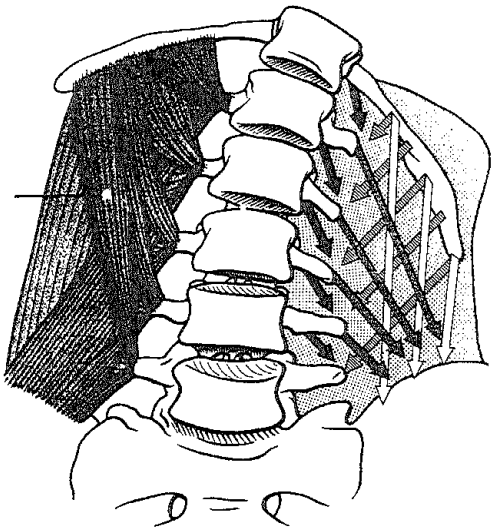

Figure 2 :
Zone d'échange de force du carrée des lombes

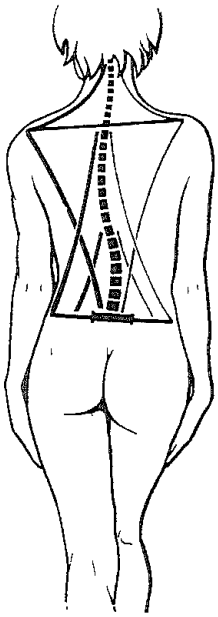

Figure 3 :
Le hauban musculaire reste droit alors que la colonne se déforme.

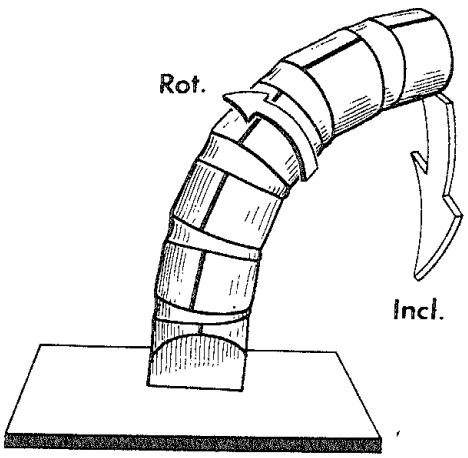

Figure 4 :
Rotation automatique

ANNEXE IV

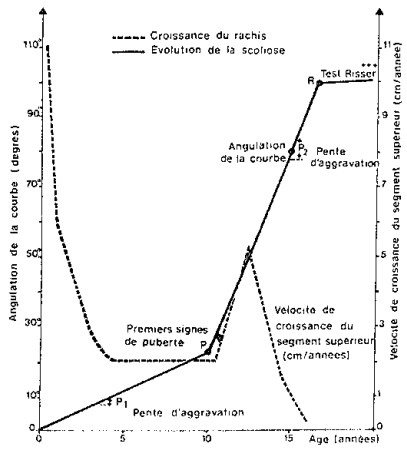

Figure 1
Courbe de Mme DUVAL de BEAUPÈRE

ANNEXE V BILAN STATIQUE

	AVANT TRAITEMENT	APRÈS TRAITEMENT	GAIN
***PLAN SAGITAL** ASSIS SPONTANÉ			
CYPHOSE THORACIQUE	145mm	120mm	25mm
LORDOSE LOMBAIRE	75mm	55mm	20mm
***PLAN FRONTAL** ASSIS CORRIGÉ			
CYPHOSE THORACIQUE	105mm	70mm	35mm
LORDOSE LOMBAIRE	70mm	50mm	20mm
***RÉDUCTIBILITÉ**			
CYPHOSE	40mm	50mm	/
LORDOSE	5mm	5mm	/
***PLAN FRONTAL**			
FLÈCHE LOMBAIRE GAUCHE	30mm	15mm	15mm
FLÈCHE THORACIQUE DROITE	20mm	15mm	5mm
***PLAN HORIZONTAL**			
GIBBOSITÉ GAUCHE L2	20mm	15mm	5mm
GIBBOSITÉ DROITE T6	15mm	10mm	5mm

ANNEXE VI BILAN DYNAMIQUE

MOBILITÉ	NORME	AVANT TRAITEMENT	APRÉS TRAITEMENT	GAIN
ANTÉRIEURE				
*SCHOBER ÉTAGÉ				
S1 / +10cm	5cm	1,5cm	3cm	+1,5cm
+10cm	2cm	0,5cm	2cm	+1,5cm
+ 10cm	1,5cm	1,5cm	1,5cm	0
+10cm	1cm	2,5cm	2,5cm	0
TOTAL	**12-15cm**	**9cm**	**12cm**	**3cm**
*TEST DE LASSÈRE				
S1 / +15cm	6-7cm	2cm	3,5cm	1,5cm
*TEST DE TROISIER				
T1 / T12	3-4cm	6cm	6cm	0
niveau à bulle T1-T12	/	30-70mm	30-40mm	0-30mm
POSTÉRIEURE				
*SCHOBER INVERSÉ				
S1 / +10cm	-1cm	-1cm	-1cm	0
*TROISIER INVERSÉ	-2/3cm	-4cm	-4cm	0
ROTATOIRE				
*TEST DE DOTTE				
droite	/	4cm	4cm	0
gauche	/	1,5cm	2,5cm	0

ANNEXE VII BILAN RADIOLOGIQUE

	AVANT TRAITEMENT	APRÉS TRAITEMENT	GAIN
***ASSIS DE FACE EN SUSPENSION** (10Kg de traction)			
-Angle ilio-lombaire	17°	10°	+7°
-Angle de COBB lombaire droite T11-L3	40°	40°	0
-Angle de COBB thoracique gauche T4-T11	29°	25°	+4°
-Rotation de la vertèbre sommet	2+	2-	Positif
***ASSIS DE PROFIL EN SUSPENSION** (9Kg de traction)			
-Incidence du sacrum	40°	46°	-6°
-Lordose lombaire L3	50°	50°	0
-Cyphose thoracique T6	34°	34°	0
***COUCHÉ DE FACE EN SUSPENSION** (14Kg de traction)			
-Angle ilio-lombaire	10°	8,5°	+1,5°
-Angle de COBB lombaire droit	31°	29°	+2°
-Angle de COBB thoracique gauche	14°	12°	+2°
-Rotation de la vertèbre sommet L1	R2+	R2-	Positif

ANNEXE X : SEANCE KINE

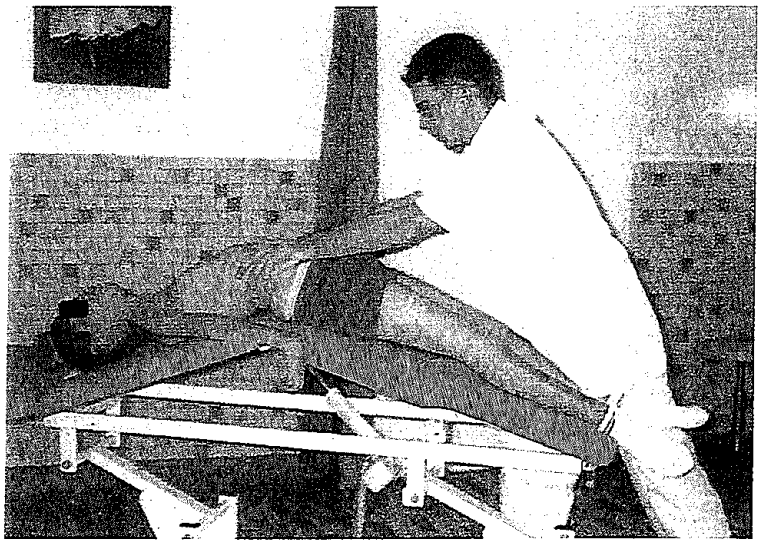

Photo 1

Photo 2



Photo 3

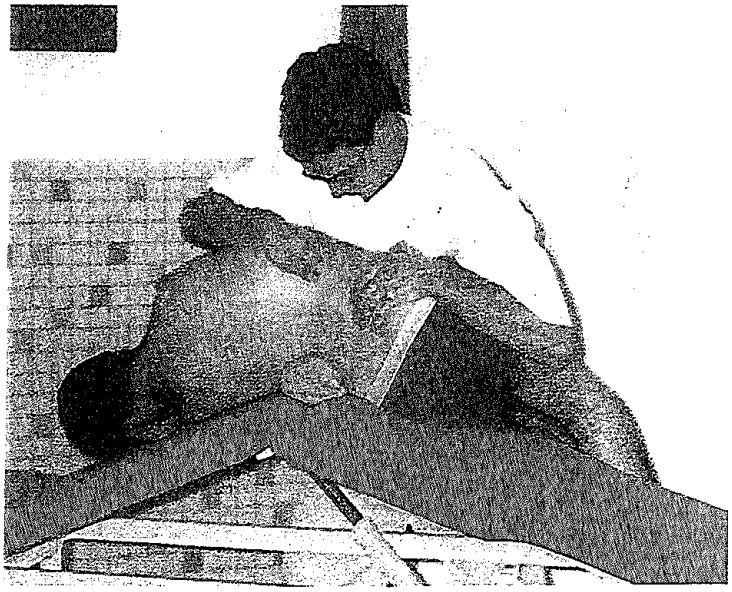

Photo 4

BIBLIOGRAPHIE

1 : BUSQUET L.

- Les chaînes musculaires : lordoses, cyphoses, scoliose et déformations thoracique. - Tome 2. - éd. Maloine, 1985.

2 : CHEDEVILLE R. , CARIOU - VILALLONGA S.

-Kinésithérapie orthopédique pédiatique, l'arthrogrypose. - éd. Masson, 1992, p107 - 113.

3 : CHARRIERE L.

-Sur la méthode Mézières. - Annale de kinésithérapie, éd. Masson, 1978, Tome 5, n°1-2, p41 - 49.

4 : FAUVY L. , KANIASSI T.

-Etude du carré des lombes dans la scoliose lombaire idiopathique. - Annales de kinésithérapie, 1992, t. 19, n° 2. - p. 97 - 103.

5 : FAUVY L. , KANIASSI T. , SURDEL A. , FILIPETTI P.

-La mise en tension des ligaments ilio-lombaires. - Annales de kinésithérapie, 1996, t. 23, n° 3. - p. 97 - 101.

6 : FAUVY L. , KANIASSI T.

-Le rachis lombaire dans sa déformation tridimensionnelle. -XXVI éme congrès du G. K. T. S. : rachis, orthéses kinésithérapie. - 20 et 21 mars 1998.

7 : FRIED P.

- Travail du fascia et thérapie manuelle. - Kinésithérapie scientifique, n° 346, juin 1995, p. 7 - 15.

8 : GOLDMAN D. , RAPPOPORT G.

-Nouvelle thérapie manuelle : le concept de Maitland. Examen, évaluation et traitement par le mouvement passif. - Annales de kinésithérapie, 1988, t. 15, n° 6, p. 285 - 288.

9 : GROSS M.

-De la pince ouvrante de Sohier aux recherches actuelles. - Kinésithérapie scientifique n° 410,avril 2001, p.29 - 33.

10 : HEUREUX P. , SOHIER R.

-Kinésithérapie des rachis scoliotiques : personnalité fonctionnelle des muscles de l'érection rachidienne. - éd. R. Sohier. - p. 44- 62.

11 : HEUREUX P. , SOHIER R.

-Kinésithérapie des rachis scoliotiques : physiologie et pathologie de l'étage vertébral orthopédique. - éd. R. Sohier. - p. 63 - 93.

12 : HEUREUX P. , SOHIER R.

-Kinésithérapie des rachis scoliotiques : rôle de l'arthroception inter-apophysaire dans la réponse des muscles du plan postérieur. - éd. R. Sohier. - p. 101 - 108.

13 : KAPANDJI I. A.

- Physiologie articulaire : tronc et rachis. - Muscles postérieur et antérieur du tronc. - éd. Maloine, 1972, p. 88 - 98.

14 : KAPANDJI I. A.

- Physiologie articulaire : tronc et rachis. - Relation d' antagonisme-synergie entre le diaphragme et les muscles abdominaux. - éd. Maloine, 1972, p. 146 - 151.

15 : KAPANDJI I. A.

- Physiologie articulaire : tronc et rachis. La rotation automatique du rachis lors de l'inflexion. - éd. Maloine, 1972, p.42 - 43.

16 : KAPANDJI I. A.

- Physiologie articulaire : tronc et rachis. - Les ligaments ilio-lombaires et les mouvements dans la charnière lombo-sacrée. - éd. Maloine, 1972, p. 86.

17 : KAPANDJI I. A.

- Physiologie articulaire : tronc et rachis. Le haubannage musculaire. - éd.

Maloine, 1972, p. 10.

18: KERKOUR K.

-dossier : lombalgie et extension. - Kinésithérapie les annales, éd. Masson, novembre - décembre 2001, p13 - p33.

1 9 : MIRAMAND Y.

-Le carrefour lombo-pelvo-sacré et les membres inférieur. -XXVI éme congrès du G. K. T. S. : rachis, orthéses kinésithérapie. - 20 et 21 mars 1998.

20 : ORGERET G.

- Thérapie manuelle du système myofascial : la thérapie normotensive appliquée aux disfonctionnements du système musculo-squelettique. - éd. Masson, 2000, p. 1 - 15 et p. 30 - 36.

21 : SIMON B. , GOUILLY P. , PEVERELLY G.

-Le psoas. - Kinésithérapie les annales, éd. Masson, novembre - décembre 2001, p 73 - p 78.

22 : STAGNARA P.

- Les déformations du rachis : scolioses, cyphoses, lordoses. Examens. - éd. Masson, 1985, p. 1 - 29 et p. 68-83.

23 : STORTZ M.

- La scoliose vue autrement ... - La scoliose, vingt années de recherches et d'expérimentation, G. E. K. T. S. - éd. Sauramps médical. - p. 105 - 136.

24 : VAYSSE C. , NEIGER H. , EDMOND J.-M.

- Analyse de l' influence de la contraction statique du muscle psoas iliaque concave sur la scoliose lombaire. - Annales de kinésithérapie, 1984, t. 11, n° 5. - p. 183 - 190.

25 : VIEL E.

-La colonne vertébrale "en mât de bateau à voile". - Kinésithérapie les annales, éd. Masson, novembre - décembre 2001, p 79 - p80.

RÉSUMÉ

La scoliose est un déséquilibre global de l'édifice rachidien. La déformation tridimensionnelle touche tous les systèmes participant à la cohésion du rachis. À travers la prise en charge de JONATHAN, nous rappelons la statique du rachis et les différents moyens qui convergent pour aboutir au processus scoliotique. Parmi eux, une attention toute particulière pour le système musculaire.

Notre objectif au cours de ce travail est :

- de mettre en évidence la perturbation des chaînes en terme de longueur et de tonicité,
- et de corréler cette perturbation avec les déformations acquises de la charpente osseuse, c'est à dire la scoliose observée cliniquement.

Mots clés : biomécanique du tronc, le processus scoliotique, les chaînes musculaires, traitement myotensif.